Univerza v Mariboru
Medicinska fakulteta

IZBRANA POGLAVJA IZ NEVROKIRURGIJE

Uredil Tadej Strojnik

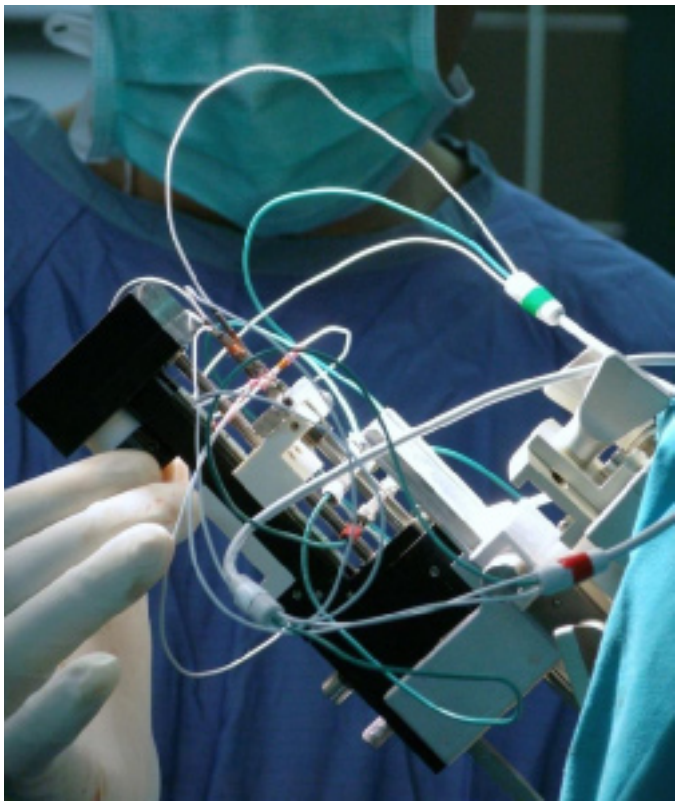

Izbrana poglavja iz nevrokirurgije

Glavni urednik:
Tadej Strojnik

Avtorji:
izr. prof. dr. Roman Bošnjak, dr.med., doc. dr. Gorazd Bunc, dr.med., Božidar Casar, univ dipl. fiz., doc. dr. Darko Chudy, dr.med., akad. prof. dr. Vinko V. Dolenc, dr. med., Igor J. Kocijančič, dr. med., doc. dr. Marjan Koršič, dr.med., Marjan Koršič, dr.med., Vojin Milojković, dr.med., Rado Pregelj, dr. med., izr. prof. dr. Borut Prestor, dr. med., Janez Ravnik, dr. med., Mag. Uroš Smrdel, dr. med., izr. prof. dr. Tadej Strojnik, dr. med., doc. dr. Tomaž Šeruga, dr. med., Matjaž Voršič, dr.med.

Strokovna recenzenta:
prof. dr. Erih Tetičkovič, dr. med.
prof. dr. Boris Klun , dr. med.

Jezikovna recenzentka:
Tatjana Verzel

Oblikovanje ovitka:
UNI Založba, d.o.o.

Tipologija/vrsta publikacije:
Univerzitetni učbenik

Založnik:
Univerza v Mariboru, Medicinska fakulteta, Slomškov trg 15, 2000 Maribor, Slovenija

Leto izida: 2010
Navedba izdaje: prva izdaja
Naklada: 500 izvodov

ISBN 978-961-6739-15-3

© Univerza v Mariboru, Medicinska fakulteta, 2010. Vse pravice pridržane.
Brez pisnega dovoljenja založnika je reproduciranje, distribuiranje, dajanje v najem, javna priobčitev, predelava ali druga uporaba tega avtorskega dela ali njegovih delov v kakršnemkoli obsegu ali postopku, vključno s fotokopiranjem, tiskanjem ali shranitvijo v elektronski obliki, po veljavnem Zakonu o avtorski in sorodnih pravicah prepovedano.

»Izdajo študijskega gradiva, razvrščenega kot univerzitetni učbenik, je odobril Senat MF UM na 18. redni seji, dne 13. 09. 2010«

CIP - Kataložni zapis o publikaciji
Univerzitetna knjižnica Maribor

616.8-089.8(075.8)

IZBRANA poglavja iz nevrokirurgije / glavni urednik Tadej Strojnik ; [avtorji Roman Bošnjak ... et al.]. - 1. izd. - Maribor : Medicinska fakulteta, 2010

ISBN 978-961-6739-15-3
1. Bošnjak, Roman 2. Strojnik, Tadej
COBISS.SI-ID 65527553

Predgovor

V zadnjem desetletju sta se včasih subtilno, včasih pa dramatično spremenila diagnostika in zdravljenje večine nevrokirurških obolenj,zajetih v poglavjih te knjige. Gre predvsem za lažjo dostopnost in širšo uporabo različnih diagnostičnih metod (magnetne resonance, računalniške tomografije…) in terapevtskih možnosti (interventne nevroradiologije, radiokirurgije, stereotaksije in nevronavigacije, ter mikronevrokirurgije).Velik razmah smo doživeli tudi na področju bazičnih nevroznanosti, zlasti na področju nevrotravmatologije, nevroonkologije in subarahnoidne krvavitve. Nova spoznanja so pripeljala tudi do novih metod zdravljenja in do zmanjšanja morbiditete in mortalitete nevrokirurških bolnikov. Nevrokirurgija pridobiva na pomenu pri sodobni diagnostiki in zdravljenju bolezni osrednjega živčnega sistema in se vedno bolj krepi kot samostojna stroka, znotraj katere se razvijajo subspecialnosti. Tudi na naši mladi medicinski fakulteti se predmet nevrokirurgija predava samostojno. Želeli smo, da bi naši študentje dobili čim širši, kvaliteten, celovit in sodoben pogled na nevrokirurgijo, zato smo pritegnili k sodelovanju kolege iz Ljubljane in tudi iz tujine. Študent medicine in tudi specializant spodročja nevroloških strok je često soočen z nepregledno množico informacij s področja nevrokirurgije, v kateri se težko znajde. Zato je pomembno, da ima neko osnovno ogrodje, na katerem lahko potem dograjuje svoje znanje. Slovenska nevrokirurgija poskuša slediti naglemu razvoju naše stroke, kljub temu da smo omejeni z materialnimi možnostmi in po opremljenosti zaostajamo za sosednjimi državami. Številne terapije, ki so drugje že samoumevne, se pri nas še vedno niso ustalile, zato so nekatere sodobne in drage terapevtske možnosti, npr. nevromodulacija, radiokirurgija in interventna nevroradiologija, našim bolnikom dostopne samo v omejenem obsegu. Ne glede na to pa je slovenska nevrokirurgija dosegla zavidljivo raven na številnih področjih in tudi mednarodno prepoznavnost, predvsem po zaslugi prof. Dolenca in njegovega vrhunskega prispevka k razumevanju anatomije in k zdravljenju tumorske in žilne patologije osrednjega lobanjskega dna.

Zelo sem hvaležen vsem kolegom, ki so s svojimi prispevki omogočili nastanek tega učbenika. Hvala tudi lektorici in predvsem obema recenzentoma, katerih pripombe in priporočila so bila hvaležno sprejeta. Hvala tudi Medicinski fakulteti Univerze v Mariboru za vso podporo pri nastajanju in izdaji tega učbenika.

Iskreno si želim, da bi izbor poglavij iz nevrokirurgije koristil študentom medicinske fakultete in morda dal kakšno koristno informacijo tudi specializantom, ki se pri študiju srečajo z nevrokirurgijo.

Tadej Strojnik

Iz recenzije

Prim. prof. dr. Erih Tetičkovič, dr. med.

Publikacija, za katero je njen glavni urednik prof. dr. Tadej Strojnik uspel pritegniti k sodelovanju niz uglednih strokovnjakov, ki se ukvarjajo z nevrokirurško problematiko, predstavlja zelo dobrodošel medicinski učbenik, saj gre za predstavitev najaktualnejših nevrokirurških problemov, vestno obdelanih in prikazanih (tudi slikovno) v 20 izbranih poglavjih. Fakultetni medicinski učebnik je primarno namenjen študentom Medicinske fakultete kot specialni kirurški učbenik, vendar bo ob sedanjem pomanjkanju sodobnega slovenskega učbenika za nevrologijo zelo dobrodošel tudi študentom pri študiju nevrologije, še zlasti določena poglavja. Zagotovo bo pomenil tudi odlično učno gradivo za specializante in tudi specialiste drugih strok, ki se v določenih segmentih tudi ukvarjajo z nevrokirurško problematiko, še zlasti v nevrologiji.

Prof. dr. Boris Klun, dr. med.

Knjiga je strokovno verodostojna in korektna, vsebinsko pokriva vsa področja stroke, tudi in posebno najnovejša, pisana je razumljivo in za študenta privlačno. Ob predlaganih popravkih in uredniškem prečesanju bo knjiga zelo uporaben učbenik, ne samo za kurikularne potrebe, temveč tudi znanstvene.

Kazalo

1. Kratek zgodovinski pregled nevrokirurgije 6
Tadej Strojnik, Matej Lipovšek
2. Zgradba živčevja - osnove nevroanatomije, nevroni in nevroglija 17
Tadej Strojnik
3. Operacije in posegi v nevrokirurgiji 45
Borut Prestor
4. Osnove nevrotravmatologije 54
Tadej Strojnik
5. Subarahnoidna krvavitev in anevrizme 94
Gorazd Bunc, Matjaž Voršič, Vojin Milojković
6. Velike in gigantske anevrizme možganskih žil 110
Vinko V Dolenc, Igor J Kocijančič, Rado Pregelj
7. Interventna nevroradiologija 119
Tomaž Šeruga
8. Osnove nevroonkologije 126
Tadej Strojnik
9. Zdravljenje znotrajlobanjskih benignih tumorjev 168
Vinko V Dolenc, Igor J Kocijančič, Rado Pregelj
10. Razvojne nepravilnosti osrednjega živčevja 176
Marjan Koršič
11. Okužbe v živčnem sistemu 182
Gorazd Bunc
12. Degenerativne bolezni hrbtenice 193
Gorazd Bunc, Matjaž Voršič
13. Bolezni in poškodbe hrbtenjače 212
Tadej Strojnik, Janez Ravnik
14. Minimalno invazivne tehnike v nevrokirurgiji 232
Tadej Strojnik
15. Nevromodulacija in nevrokirurško zdravljenje bolečine 255
Tadej Strojnik
16. Poškodbe perifernih živcev, kompresijske in utesnitvene nevropatije 283
Roman Bošnjak
17. Možganskožilne bolezni – kirurško zdravljenje spontanih možganskih krvavitev 301
Tadej Strojnik
18. Stereotaktična radiokirurgija - gama nož 318
Darko Chudy
19. Stereotaktična radiokirurgija - linearni pospeševalnik 324
Božidar Casar, Uroš Smrdel
20. Nevrorehabilitacija 329
Matej Lipovšek

1. Kratek zgodovinski pregled nevrokirurgije

Tadej Strojnik, Matej Lipovšek

Opredelitev nevrokirurgije
Zametki nevrokirurgije v prazgodovini
Egipčanska in babilonska medicina
Grška in zgodnja bizantinska medicina
Arabska medicina
Srednjeveška medicina
Premoderno obdobje nevrokirurgije (pred Macewenom)
Obdobje dozorevanja nevrokirurgije
Moderna nevrokirurgija (po Cushingu)
Nevrokirurgija v Mariboru

Opredelitev nevrokirurgije

Beseda **kirurgija** izvira iz grških besed ***roka*** in ***delo***. Kirurgija je veja klinične medicine, ki se ukvarja z odkrivanjem in zdravljenjem bolezni, ki se zdravijo z uporabo mehaničnih sredstev in ročnim delom.

Nevrokirurgija se ukvarja z boleznimi in poškodbami:

- možganov,
- hrbtenjače in
- perifernih živcev.

Osnovna področja nevrokirurgije so:

1. Prirojene napake *(defekti nevralne cevi, obstrukcijski hidrocefalus, kraniofacialne anomalije)*
2. Poškodbe *(glave, hrbtenjače, perifernih živcev)*
3. Tumorji *(primarni maligni, sekundarni, benigni)*
4. Žilne nepravilnosti *(subarahnoidna krvavitev - SAK, arteriovenska malformacija - AVM, možganska krvavitev)*
5. Okužbe *(možganski absces, meningitis)*
6. Degenerativne bolezni *(hrbtenice, funkcionalne degenerativne bolezni npr. Parkinsonova bolezen)*
7. Hidrocefalus *(prirojeni, pridobljeni)*.

Zametki nevrokirurgije v prazgodovini

Sodobna nevrokirurgija je ena najmlajših vej v medicini, njeni zametki pa segajo v davno preteklost.

Perforacija lobanje sodi med najzgodnejše kirurške posege. Namen posega tedaj je bil npr. izganjanje demonov ali sproščanje blaznosti, pa tudi zdravljenje poškodb. Najstarejša poznana trepanacija je iz obdobja 10.000 let pr.n.št. s področja Severne Afrike. Trepanacijske tehnike so bile omejene na praskanje, rezanje, dolbljenje in žaganje. Vrtanje je bilo pogosto uporabljeno v povezavi z rezanjem. Orodje je bilo sprva kamnito, kasneje pa kovinsko. Anestezije ni bilo.

V starem veku je vladal pri zdravnikih strah pred operacijo možganov. 2000 let p.n.št. je babilonski kralj Hamurabi v zakoniku namenil 9 členov zdravnikom, med katerimi je bil eden posvečen operaterjem: če zdravnik napravi z nožem rano in pozdravi svobodnega človeka, lahko zahteva plačilo 10 srebrnikov, če je bolnik sin plebejca, je plačilo 5 srebrnikov, če pa je suženj, pa dva srebrnika. Če pa zdravnik zdravi bolnika s kovinskim nožem (mu naredi hudo rano) in bolnik umre, naj se zdravniku odsekajo roke.

Egipčanska in babilonska medicina

Iz obdobja starega Egipta so za razumevanje razvoja medicine pomembni ohranjeni papirusi. Ebersov papirus (okoli 1400 pr.n.št.) naj bi bil najstarejši medicinski tekst in zajema 107 strani hieroglifov. Za razumevanje zgodovine kirurgije je zanimiv, saj opisuje odstranitev tumorjev in kirurško drenažo abscesa.

Tedaj je medicina temeljila predvsem na magiji, kakorkoli že, pa so v primeru poškodbe Egipčani spoznali, da je imobilizacija pomembna, in so za zlome predpisovali deščice za oporo.

Edwin Smith papirus iz leta 1700 pr.n.št. je najstarejša knjiga o kirurgiji. V njej je opisanih 48 hipotetičnih primerov (pregled, diagnoza, zdravljenje). Med primeri so tudi poškodbe hrbtenice in glave. Egipčanski zdravniki so torej poznali poškodbo glave in celo dvignili vdrto zlomljeno lobanjsko kost. Vseeno pa se do razvoja grške šole zdravljenje poškodb glave ni razvilo.

Grška in zgodnja bizantinska medicina

Če obdobje starega Egipta označimo kot embrionalno dobo nevrokirurgije, potem v antično dobo lahko postavimo zgodovinski izvor nevrokirurgije. V grški dobi ni bilo kirurga, ki bi bil le za nevrokirurgijo. Zaradi vojn in sosedskih sporov je bilo kar precej poškodb glave. Zgodnji medicinski zapisi iz tega obdobja so Hipokratovi (460-370 pr.n.št.), kar nekaj pa jih pripisujejo članom Hipokratove šole. Iz Hipokratovih zapisov je razvidno dokaj dobro razumevanje poškodbe glave, saj je med drugim ugotovil tudi, da je pomembna lokacija poškodbe glave. Njegovi zapisi vsebujejo tudi številne anatomske opise. Žal Grki niso imeli anatomskega besednjaka, ki ga je kasneje uvedel Galen z uporabo latinskega jezika. Hipokratov je tudi prvi opis možganske krvavitve: zdrav človek nenadoma dobi hud glavobol, pade, ne more govoriti, hropeče diha; umre v sedmih dneh, razen če ne pride prej do mrzlice.

Tudi sicer je imel Hipokrat na področju kirurgije napredne ideje. Opisal je kirurško ordinacijo, instrumente, tehniko zdravljenja ran, povijanja, zdravljenje prelomov in izpahov. Od posegov je med drugim opisal trepanacijo lobanje, amputacijo udov, torakalno paracentezo in odpiranje abscesov. Poudarjal je čistočo pri operativnih posegih.

Okoli 300 let pr.n.št. je deloval Herophilus Chalcedon, ki je delal sekcije na ljudeh in ne le na živalih. Tako je pri proučevanju živčnega tkiva sledil živcem do hrbtenjače. Opisal je možganske prekate in venski sistem ter horoidni pleksus.

Galen Pergamon (129-210) je začel pisati že pri 13. letih. Delal je pod vladavino Antoniusa Piusa in nato Marcusa Aureliusa. Imel je dostop do gladiatorjev, tako da se je lahko podrobno seznanil s poškodbami. Tako je pomembno prispeval k nevroanatomiji in nevrokirurgiji. Ločil je med pio mater in duro mater, natančno opisal corpus callosum, prekate, pinealno in pituitarno žlezo, infundibulum. Proučeval je presek hrbtenjače in opisoval izgubo funkcije pod nivojem poškodbe. Opisal je simptome in znake hidrocefalusa. Žal po smrti ni imel nikogar, ki bi nadaljeval njegovo delo in trajalo je kar 13 stoletij, da so popravili nekatere napake, ki so se vtihotapile v njegove anatomske zapise.

Med velikimi bizantinskimi zdravniki je bil Paul Aegineta (625-690), na katerega je vplivala latinska in grška šola. Njegovo klasično delo *Sedem knjig Paulusa Aeginetae* vključuje odlično poglavje o poškodbah glave in trepanaciji. Klasificiral je zlome lobanje. Prvi je menil, da lahko krvavitev v možganske prekate povzroči hidrocefalus. V njegovih delih so prikazani tudi instrumenti, ki jih je razvil za nevrokirurške posege, npr. elevatorje in raspatorije.

Grško in zgodnje bizantinsko obdobje so zaznamovali raziskovalci – zdravniki, ki so se trudili izboljšati oskrbo in zdravljenje bolnikov.

Arabska medicina

Po napredku v medicini v grškem in rimskem obdobju se je intelektualni center premaknil v arabski svet. Evropa je bila v tej dobi intelektualno tiha.

Avicenna (979-1037) je bil zdravnik in filozof iz Bagdada, ki je prenašal naprej grški vpliv. Njegova dela so prevedli v latinščino in so jih uporabljali v velikih evropskih univerzah v 18. stoletju. Njegovo poglavitno delo je *Canon medicinae*. Gre za enciklopedično delo, ki je temeljilo na zapisih Galena in Hipokrata. V delu so tudi številne zanimivosti z nevrološkega področja, npr. prvo zanesljivo klinično razumevanje epilepsije.

Srednjeveška medicina

Vodilna šola v obdobju sholastike je bila v Salernu. Prevladovale so filozofske in metafizične razlage in dialektične interpretacije. Pomemben učitelj je bil Constantinus Africanus (1015-1087), ki je študiral v Bagdadu in je prenesel arabsko medicino na evropska tla. Prevajal je arabska dela.

Roger Salerno je bil v 12. stoletju vodilni v kirurgiji v salernski tradiciji. Uvedel je pregled dure (če je raztrgana) in če uhaja likvor pri bolnikih z zlomom lobanje.

Omeniti je potrebno, da so v začetku 16. stol. pričeli poudarjati pomen anatomije. Berengario da Carpi je objavil delo o poškodbah glave. Poudaril je, da mora imeti kirurg ustrezne instrumente, preden prične z operacijo na glavi. Kraniotomije so v 16. stoletju opravljali kar na bolnikovem domu.

V arabskem in srednjeveškem obdobju so zaporedni prevodi del iz latinščine, grščine in hebrejščine v arabščino in nazaj v latinščino povzročili številne napake v interpretacijah. Pomanjkanje anatomskega znanja in slab kirurški izhod je odvračal zdravnike od operacij možganov. Trajalo je do 19 stoletja, ko je z uvedbo možganske lokalizacije, antisepse in anestezije nastopil moderni razvoj nevrokirurgije.

Premoderno obdobje nevrokirurgije (pred Macewenom, 1879)

Prvo dejstvo je, da so bili za razvoj moderne nevrokirurgije nujni določeni tehnološki dosežki (sine qua non). Ti dosežki so bili:

1. Možganska lokalizacijska teorija
2. Napredki v splošni kirurgiji vključno:
- antiseptična (Lister)/aseptična tehnika
- anestezija (splošna in/ali lokalna).

Drugo dejstvo je, da je nevrokirurgija svoja specialnost znotraj medicine in kirurgije. O obstoju posebne specialnosti lahko govorimo, ko so izpolnjeni sledeči pogoji:

1. obstaja skupina enako mislečih ljudi,
2. ti ljudje posvečajo velik del svojega časa in energije temu, da izvajajo določene aktivnosti,
3. aktivnosti so skladne z nekaterimi splošno sprejetimi osnovnimi principi,
4. glavni cilj skupine je doseči opazen napredek svoje stroke.

Tako lahko razdelimo razvoj sodobne nevrokirurgije v tri obdobja:

1. Premoderno obdobje (do 1879)
2. Obdobje dozorevanja
3. Moderna nevrokirurgija (po 1919)

Premoderno obdobje je do leta 1879, ko so bile izpolnjene prve zahteve glede tehnoloških dosežkov. Vpeljana je bila splošna **anestezija** s kloroformom. Lister je deloval na področju **antisepse.** Bistvena za sodobno nevrokirurgijo so še spoznanja o **lokalizaciji** v možganih (Paul Broca, Hughlings Jackson, David Ferrier, William Macewen). Pionir kirurgije možganov in hrbtenjače je William Macewen (1848-1924), ki je deloval na Univerzi v Glasgowu. Leta 1879 je povezal vse tri bistvene tehnologije pri zdravljenju znotrajlobanjskih (intrakranialnih) bolezni: anestezija, antisepsa in asepsa ter lokalizacija. Povezal je "lokalizacijo možganov" in nevrokirurgijo. Opravljal je prve sodobne nevrokirurške operacije za zdravljenje znotrajlobanjskega abscesa, poškodb glave, tumorjev in drugo. Z anamnezo in kliničnim pregledom mladega dekleta junija 1879 je ugotovil motnje inteligence in spremembe v razumevanju ter opisal izboklino v velikosti ječmenovega zrna nad levim supraorbitalnim grebenom. Bolnico je zato skrbno opazovala usposobljena negovalka in po nekaj tednih videla serijo krčev. Macewen je lokaliziral tumor v levi motorični skorji, operiral

in uspešno odstranil tumor, najverjetneje meningiom. Mnogi se strinjajo, da je bila to prva uspešna odstranitev možganskega tumorja, čeprav še ni bilo na voljo nobene slikovne diagnostike.

Obdobje dozorevanja nevrokirurgije (1879-1919) – razvoj v posebno specialnost

Pomena dosežkov Macewena niso doumeli takoj. Kakorkoli že, sta pet let kasneje (1884) to trojno kombinacijo bistvenih tehnologij uporabila Bennett in Godlee v Londonu za lokacijo in operacijo možganskega tumorja glioma in zbudila pozornost medicinskega sveta. Dve leti pozneje je bil Sir Victor Horsley (1857-1916) imenovan za kirurga v bolnici Queen Square v Londonu. To je bilo dejansko prvo imenovanje nevrokirurga v zgodovini. Ker je ta kirurg največji del svojega izredno produktivnega življenja posvetil živčnemu sistemu, ga imamo z vso legitimnostjo za prvega nevrokirurga. Leta 1890 je lahko že poročal o seriji 43 operacij možganskih tumorjev, med katerimi je 10 bolnikov umrlo. Horsley je dobro poznan po tem, da je 1887 odstranil neoplazmo iz hrbteničnega kanala ter 1890 napravil nevrotomijo za ganglijem Gasseri za tic douloureux. Je oče stereotaktične in funkcionalne nevrokirurgije. Skupaj s Clarkom sta pričela uporabljati kartezijanski princip za lokalizacijo že leta 1908.

Moderna nevrokirurgija (po Cushingu, 1919)

Zgodaj v 20. stoletju se je Harvey Cushing (1869-1939) iz Baltimora odločil, da bo nevrokirurgija postala njegovo življenjsko delo. Na clevelandsko Akademijo za medicino je že leta 1904 naslovil apel širši medicinski javnosti, da bi nevrokirurgijo spoznala kot posebno entiteto. Leta 1912 se je preselil v Boston in med prvo svetovno vojno opravljal različne medicinske naloge. Leta 1919 se je zmagovito vrnil in podal ameriški kirurški akademiji poročilo o svoji izboljšani statistiki operacij možganskih tumorjev. Ko je končal, je vodja sestanka William J. Mayo dejal, da so bili prisotni priča rojstvu nove specialnosti – nevrokirurgije.

Cushing je standardiziral nevrokirurško operativno tehniko. Dosegel je pomembno zmanjšanje operativne obolevnosti in smrtnosti. Tako je imel leta 1915 smrtnost pri operacijah 8,4% v primerjavi s 35-50% smrtnostjo pri drugih izkušenih kirurgih, ki so vršili možganske operacije. Pred Cushingom je bila krvavitev med operacijo na možganih skoraj nerešljiv problem. Cushing pa je z njemu lastnim natančnim delom izpopolnil tehnike drugih kolegov (pritisk na skalp, povoščenje kostnih robov …) ter nato tudi uvedel hemostatske spojke in elektrokavterizacijo.

Posebno prozornost Cushinga so pritegnili možganski tumorji. Tekom njegove kariere je bilo v njegovi ustanovi več kot 2000 bolnikov z možganskim tumorjem. Morfološko je klasificiral možganske tumorje, opisal njihovo biološko obnašanje in oblikoval kirurško zdravljenje. Znan je po tem, da je učil mlade kolege, ki so potem razvijali nevrokirurgijo v svojih državah.

Drugi veliki mož je bil Walter Dandy (1886-1946), ki je kratek čas delal skupaj s Cushingom v Johns Hopkins Hospital, preden je Cushing odšel v Boston. Dandy je ostal v tej bolnišnici in še pred koncem specializacije iz kirurgije objavil dve pomembni odkritji. Skupaj s Kennethom Blackfanom je v študiji leta 1913 postavil moderen koncept hidrocefalusa. Na podlagi teh študij je nadalje razvil operacije: horoidno pleksektomijo, tretjo ventrikulostomijo in kateterizacijo silvičnega akvedukta.

To je bilo tudi obdobje tehničnega napredka, npr. leta 1895 odkritje rentgenskih žarkov in njihova diagnostična uporabnost. Leta 1917 je Dandy videl na rentgenogramu prsnega koša nekega bolnika zrak pod prepono. To ga je spodbudilo k iskanju tehnike, ki bi radiološko prikazala možganske prekate. Injiciral je zrak v prekatni sistem, najprej neposredno in kasneje z ledveno punkcijo. Tako je leta 1918 Dandy odkril zračno ventrikulografijo in naslednje leto razširil koncept na pneumoencefalografijo. Nevrokirurgi so imeli od tedaj možnost lokalizirati intrakranialne mase z direktnim prikazom in s tem precej zmanjšali določene negotovosti. Dandy je med drugim prikazal in odstranil pinealni tumor in akustični neurinom ter ugotovil in odstranil tumor iz tretjega prekata. Na področju žilne nevrokirurgije je postavil sponko (klip) na vrat anevrizme.

V začetku 20. stoletja so naključja pripeljala do razvoja novih tehnik, navedenih v nadaljevanju.

Zanimiv je začetek mielografije. Leta 1921 sta Jean Sicard in učenec Jacques Forestier poročala o uporabi olja iz makovih zrn za lajšanje bolečine. Injicirala sta ga v hrbet za zdravljenje bolečine v križu in nogi. Olje, imenovano Lipiodal, je bilo jodirano in je bilo vidno na rentgenskih slikah. Ugotovila sta, da če sta injicirala olje v epiduralni prostor, sta radiološko prikazala intraspinalne lezije. Če pa je bilo olje naključno injicirano v subarahnoidni prostor, je bilo možno prikazati tudi strukture v tem predelu. Tako se je rodila mielografija.

Za razvoj možganske angiografije 1927 je zaslužen Egas Moniz, ki je tehniko najprej uril na kadavrih. Najprej je uporabljal kot kontrastno sredstvo stroncijev bromid, kasneje pa natrijev jodid. Leta 1935 je predstavljal angiografijo na 2. mednarodnem nevrološkem kongresu v Londonu. Ob tej priliki je slišal predavanje Johna Fultona in ostalih o funkciji čelnega (frontalnega) režnja. S kolegom Lima je pričel s prefrontalno levkotomijo kot operativnim pristopom za zdravljenje motenj vedenja. Za uvedbo psihokirurgije je Moniz leta 1949 prejel Nobelovo nagrado.

Uporaba trakcije pri poškodbi vratne hrbtenice je tudi povezana s posebnim primerom. Mlajša ženska je v prometni nesreči utrpela zlom drugega in tretjega vratnega vretenca s pomikom ter kompliciran zlom spodnje čeljusti, kar je onemogočilo uporabo uveljavljene trakcije z jermenom. Po nasvetu šefa Colemana je Gayle Crutchfield pripel Edmontonove ekstenzijske klešče v lobanjo poškodovanke za vratno trakcijo. Kasneje je izpopolnil t.i. Crutchfieldove klešče, ki so se začele pogosto uporabljati.

Leta 1952 je Irving Cooper naključno odkril novo tehniko za parkinsonizem. Delal je kraniotomijo za sekcijo možganskega pedunkla pri bolniku z neukrotljivim tremorjem in rigidnostjo. Poškodoval je anteriorno horoidalno arterijo, zato jo je moral prekiniti ter zaključiti poseg brez predvidene pedunkulotomije. Na presenečenje vseh pa je bil izid posega odličen. Tako je Cooper začel z ligacijo anteriorne horoidalne arterije pri parkinsonizmu oz. kasneje je uničil določen del globoke sivine, ki jo oskrbuje ta arterija.

Vsaka s svojo zgodbo, so se v prejšnjem stoletju uveljavile različne spodaj naštete nove tehnike:

- hordotomija za bolečino,

- shunti za hidrocefalus,
- neurotomija za tic douloureux,
- karotidna endarterektomija,
- operacija kile medvretenčne ploščice,
- razvoj računalniške tomografije (1967, Godfrey Hounsfield),
- intravenska digitalna subtrakcijska angiografija,
- varni vodotopni kontrasti za mielografijo,
- intervencijska radiologija,
- evocirani potenciali in ultrazvok za diagnosticiranje in intraoperativno monitoriranje,
- monitoriranje znotrajlobanjskega tlaka,
- razvoj mikronevrokirurgije,
- zunajlobanjski-znotrajlobanjski obvod (ekstrakranialni-intrakranialni bypass),
- stereotaktične tehnike za biopsije in zdravljenje globokih možganskih lezij,
- nove metode za retrakcijo in odstranjevanje tkiva: laser, sukcija,
- električna stimulacija za zdravljenje bolečine,
- magnetna resonanca v 80-ih letih.

Omogočen je bil začetek **mikronevrokirurgije**. Začeli so z uporabo mikroskopa v laboratoriju, ko sta Lougheed in Tom proučevala subarahnoidno krvavitev. Malis je proučeval možgansko skorjo pri mački. V drugi polovici 20. stoletja, natančno leta 1957, je Theodore Kurze v Los Angelesu prvič pri kraniotomiji uporabil operacijski mikroskop.

Pionir nevrokirurgije na področju **žilnih** bolezni je Julius Jacobson. Napravil je prvi mikrovaskularni nevrokirurški poseg pri človeku. Leta 1960 je naredil embolektomijo arterije cerebri medije. Prvi v celoti uspešen takšen primer embolektomije je napravil Shelley Chou tri leta kasneje. Uveljavljati se je začela revaskularizacija z žilnimi grafti (Woringer, Kunlin 1963). Napravili so graft vene safene med arterijo karotis interno v vratu in supraklinoidnim delom karotidne arterije.

Leta 1965 je M. Gazi Yasargil iz Univerze v Zurichu delal revaskularizacijo z zunajlobanjsko-znotrajlobanjsko anastomozo (arterija temporalis superficialis in veja arterije cerebri medije) pri psu; dve leti kasneje pa prvo klinično uporabo. V 60-ih letih so začeli uporabljati mikroskop pri operaciji anevrizem, kar je omogočilo boljši prikaz, manj zapletov (krvavitev) ter ohranitev pomembnih vej.

Yasargil in Rand sta operirala arteriovensko malformacijo v hrbtenjači s pomočjo kirurškega mikroskopa.

Za arteriovenske komunikacije v kavernoznem sinusu (npr. po poškodbi) so včasih napravili ligacijo karotidne arterije na vratu. Dwight Parkinson je odprl sinus in zaprl razpoko arterije. Za kontrolo krvavitve je bil pri takem posegu potreben srčni zastoj. Naš profesor Vinko V. Dolenc je razvil mikronevrokirurški pristop do sinusa. Karotidno oskrbo prekine znotrajlobanjsko in med posegom ni potreben srčni zastoj. Pomembno je prispeval tudi k razumevanju anatomije in zdravljenju tumorske in žilne patologije osrednjega lobanjskega dna.

Omeniti je potrebno tudi mikrokirurške tehnike pri kirurgiji **perifernih živcev**. Madjid Samii je predstavil odlično okrevanje po preciznem šivanju drobnih živcev pod mikroskopom. Jannetta in Rand sta leta 1967 naredila dekompresijo korenine živca pri trigeminusni nevralgiji.

Na področju kirurgije **hipofize** se je razvila transsfenoidalna hipofizektomija. Tu se je za operacije hipofize začel uporabljati mikroskop (Jules Hardy, 1962). Hardy je izboljšal celoten operativni poseg hipofize: položaj bolnika, položaj kirurga, bolj ustrezni instrumenti, intraoperativno RTG spremljanje položaja instrumentov, takojšen ogled odstranjenega tkiva, rekonstitucija sfenoidalnega dna.

Napredek mikrokirurgije je zahteval tudi spremembe **instrumentarija**:

- adaptacija samega mikroskopa: boljša osvetlitev, enostavna nastavljivost za različne položaje (najbolj zaslužen je Hans Littman iz družbe Carl Zeiss);
- kirurgi so prispevali k izboljšavi instrumentov.

Odkritje računalniške tomografije in pozneje magnetne resonance je omogočilo sorazmerno varno kirurško poseganje v bolezenska žarišča v možganih.

Sodobna nevrokirurgija se razvija v smeri minimalnih invazivnih posegov, nova računalniško vodena kirurška laserska oprema pa vodi nevrokirurgovo poseganje skozi zdravo tkivo do žarišča bolezni.

Nevrokirurgija v Mariboru

Začetki nevrokirurške dejavnosti v **mariborski** bolnišnici segajo v leto 1972. Velike zasluge za njen pričetek ima takratni predstojnik kirurških služb prim. Janko Držečnik, dr.med. Prvi nevrokirurg v Mariborski bolnišnici je bil Matej Lipovšek, dr.med., ki se je šolal v Angliji. Pričel je v skromnih razmerah. Pacienti so ležali na različnih oddelkih, praviloma na oddelku za travmatologijo. Operacije je opravljal sprva v različnih operacijskih prostorih, največkrat v travmatološki operacijski dvorani, včasih hkrati s travmatologom ob drugi mizi in ortopedom ob tretji mizi. Prvo nevrokirurško operacijsko sobo velikosti približno 3,5m krat 2,5m je nevrokirurška služba dobila 14. decembra 1972. Takrat je bil uspešno operiran bolnik s cističnim nevrofibromom v medularnem konusu. S posebno skrbjo in izjemno zavzetostjo je pri vsem operacijskem delu sodelovala instrumentarka, sestra Marija Kegl.

Leta 1972 je Lipovšek v mariborski bolnišnici postavil osnovne kriterije za nevroradiološko diagnostiko pri cerebralnih angiografijah in pnevmoencefalografiji (**slika 1,2,3,4**).

Slika 1

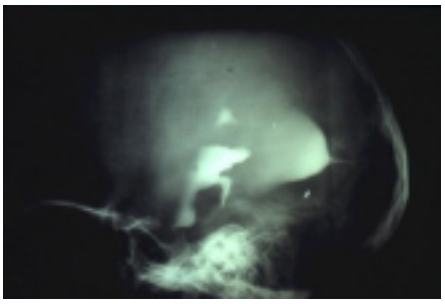

Slika 2

Slika 3

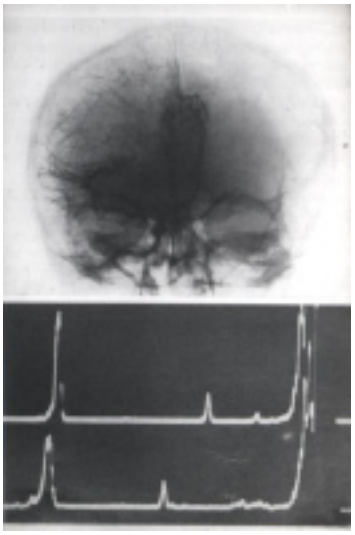

Slika 4

Slika 1 Improviziran način za pnevmoencefalografijo. Sedečemu bolniku po ledveni aplikaciji injiciramo 10 ml zraka, ki "izriše" prekatni sistem in bazalne cisterne. S premikom bolnika in v različnih projekcijah v frontalni in lateralni ravnini lahko prikažemo znotrajlobanjske strukture možganov (1972).

Slika 2 Ventrikulografija s kontrastom. V zadnjem delu 3. možganskega prekata je zapora za pretok kontrasta v zgornjem delu Silvijevega akvedukta, ki je potisnjen naprej. Gre za tumor v zadnji lobanjski kotanji (1974).

Slika 3 Vrtljivi stol s privezanim bolnikom je omogočil vrtenje bolnika za 360°. Z zrakom ali kontrastom v prekatnih sistemih možganov je bilo možno dobro opredeliti lokalizacijo ekspanzijskega procesa (1974).

Slika 4 Možganska angiografija potrdi ultrazvočni izvid, ki kaže premik mediosagitalnih struktur – zaradi ekspanzijskega procesa v parietalnem režnju velikih možganov (1974).

Spinalno diagnostiko – mielografijo in občasno spinalno angiografijo so opravljali rentgenologi. V nujnih primerih so uporabljali tudi ultrazvočno preiskavo (A - scan), predvsem pri diagnostiki znotrajlobanjskih hematomov. Leta 1973 so diagnostiko razširili z možgansko scintigrafijo (Tc 99), zasluga za to pa gre prim. dr. Rudiju Turku, dr. med. ki je takrat vodil radioizotopni oddelek v mariborski bolnišnici.

Leta 1985 so na mariborski rentgenologiji dobili računalniško tomografijo CT, kar je bistveno olajšalo celotno nevroradiološko diagnostiko znotrajlobanjskih procesov in številnih bolezni hrbtenice. S pridobitvijo aparatov za spiralno CT preiskavo, digitalno CT angiografijo in magnetne resonance - MRI, leta 2006, je diagnostika mnogih bolezni osrednjega živčnega sistema postala sodobna in vzporedna z dosežki drugod po svetu.

Sočasno z razvito Evropo je bila tudi v Mariboru posebne pozornosti deležna **nevrorehabilitacija.** Organizirala se je rehabilitacijska skupina (Lipovšek, Stajnko) za posebno oskrbo bolnikov z nevrološkimi okvarami, motnjami govora in umskimi spremembami. V naši bolnišnici sta postavila temelje za zgodnjo timsko nevrorehabilitacijo v okviru bolnišničnega zdravljenja.

Pomembno področje dela je zdravljenje degenerativnih sprememb hrbtenice. V 70-ih letih je Lipovšek razvil lasten način zdravljenja degenerativnih sprememb hrbtenice z interkorporalno lumbalno spondilodezo. V 80-ih letih, sta na oddelku delovala še dva nova nevrokirurga (Bunc, Milojković), ki sta pomembno prispevala k zdravljenju degenerativnih obolenj ledvenokrižne hrbtenice z mikrokirurško tehniko. V 90-ih letih, ko je specializacijo končal četrti nevrokirurg (Strojnik), smo pričeli uporabljati interkorporalno spondilodezo s pomočjo titanijeve košarice. Danes se uveljavlja tudi dinamična stabilizacija hrbtenice (Voršič). Postopoma se na hrbtenici poslužujemo tudi drugih stabilizacijskih tehnik.

Nevrokirurška stroka v Mariboru je sledila sodobnim trendom tudi na področju zdravljenja nezgodne poškodbe možganov. Tako so se (Lipovšek, Strojnik) skupaj s kolegi anesteziologi (Borovšak, Mekiš, Osojnik) leta 1998 vključili v mednarodni projekt AITKEN. Vodja projekta je bil ameriški nevrokirurg Jam Ghajar. V sodelovanju z zdravniki na reanimacijskem oddelku smo že tedaj oskrbovali poškodovance po hudi nezgodni možganski poškodbi v skladu s sodobnimi smernicami, ki so bile sicer v Sloveniji objavljene šele leta 2004. Na ta način smo uspeli pomembno znižati smrtnost bolnikov s hudo poškodbo možganov.

Tendenca kirurgije je uporaba **minimalno invazivnih tehnik** v čim večji meri. Tako v zadnjem času tudi na mariborski nevrokirurgiji uvajamo manj invazivne posege. 16.4. 1999 smo opravili prvo endoskopsko tretjo ventrikulostomijo v državi (Strojnik). Leta 2001 smo pri določenih nevrokirurških posegih pričeli uporabljati nevronavigacijo, kar je v članku opisal dr. Ravnik.

Veliko aktivnosti je predvsem dr. Strojnik namenil **nevromodulaciji in stereotaksiji**. Leta 2003 je ob pomoči kolega iz Zagreba dr. Chudy-a vgradil prvi nevrostimulator za zdravljenje kronične neobvladljive bolečine v križu in nogi (Itrel 3), ki ga je 2009 nadomestil novejši Versitel. V sodelovanju s kolegico Krčevski-Škvarč je leta 2008 pričel uporabljati tudi tehniko intratekalnega dovajanja zdravil s pomočjo črpalke Synchromed II. Prvi poseg za globoko možgansko stimulacijo v Sloveniji smo opravili aprila 2008 v UKC Maribor pri bolniku z esencialnim tremorjem (Strojnik, Stepien, Flisar) **(slika 5)**. Napravili smo obojestransko stimulacijo VIM jedra talamusa. Sledili so še drugi bolniki z motnjami gibanja.

Slika 5

Slika 5 Med prvo stereotaktično stimulacijo globokih možganskih jeder v Sloveniji 21.4.2008. Od leve proti desni Strojnik, Flisar, Stepien.

Za razvijanje stroke je nujno tudi stalno **raziskovalno delo.** Na področju subarahnoidne krvavitve je raziskovalno delal dr. Bunc, ki je preučeval vpliv izključitve delovanja simpatičnega živčevja na spazem možganskih arterij po subarahnoidni krvavitvi pri kuncih. Delo je nadaljeval s preučevanjem vpliva noradrenergične blokade na koncentracijo dopamin-beta-hidroksilaze in možganski vazospazem po subarahnoidni krvavitvi pri kuncih. Trenutno pa poteka multicentrična študija, kjer se preučuje vpliv clazosentana na izhod po subarahnoidni krvavitvi (Bunc, Voršič). Kontinuirano delamo tudi na področju možganskih tumorjev in njihovih markerjev. Prvi smo opisali prognostično vrednost katepsina B, nestina in CD68 pri gliomih (Strojnik, Židanik, Kavalar, Lah-Turnšek). Izdelali smo originalni živalski model glioma na podganah (2005 Strojnik) in na piščančjih zarodkih (2009 Strojnik). Dr. Ravnik in Dr. Milojković sta ocenjevala kognitivne spremembe pred in po nevrokirurškem posegu.

V preteklosti se je medicina in tudi sama kirurgija razdeljevala na posebna strokovna področja. Danes se to dogaja z nevrokirurgijo. Tako se organizirajo združenja pediatrične, spinalne, žilne, stereotaktične in nevrotravmatologije. Takšna preobrazba, ki si je pred pol stoletja še v sanjah ne bi mogli predstavljati, je danes razumljiva, glede na sodoben razvoj na operativnem nevrokirurškem področju. V prihodnosti pričakujemo nova dognanja s področja matičnih celic; na stroko pa bo prav gotovo vplival tudi bliskovit napredek na področju genetike in zlasti nevromodulacije. Zgodovina nevrokirurgije se piše naprej - upajmo, da tudi v Mariboru.

Literatura

1. Greenblatt SH (ed). A history of Neurosurgery in its scientific and professional contexts. Illinois: The American Association of Neurological Surgeons, 1997.

2. Strojnik T. Nevrostimulacija v zdravljenju neobvladljive bolečine. Isis XIII, 2004: 50-52.

3. Strojnik T. Alea iacta est – januarja prvi stereotaktični poseg v Mariboru. Naša bolnišnica VIII, 2007:16-19.

4. Wilkins RH (ed). Neurosurgery. New York, Mc Graws Hill, 1985.

5. Borisov P. Zgodovina medicine. Ljubljana: Cankarjeva založba, 1985.

6. Strojnik T. Zdravljenje hudih poškodb možganov s spremljanjem intrakranialnega tlaka in možganskega prekrvitvenega tlaka. Zdrav Vestn 2000;69:509-15.

7. Bunc G., Lipovšek M. Rezultati Cacparjevega mikrokirurškega pristopa pri zdravljenju radikularnih lumbalnih kompresivnih sindromov : preliminarni prikaz stotih zaporednih primerov. V: *Zbornik radova 28. intersekcijskog sastanka kirurga Slovenije i Hrvatske, Split, travanj 1990.*

2. Zgradba živčevja – osnove nevroanatomije, nevroni in nevroglija

Tadej Strojnik

Uvod
Hrbtenjača
Možgansko deblo
Možganski živci
Mali možgani
Veliki možgani
Progovni sistemi osrednjega živčevja
Možganski prekati
Prekrvitev v možganih
Ovojnice osrednjega živčevja
Celice v živčnem sistemu

Uvod

Človeški možgani tehtajo okoli 1300-1500g, kar predstavlja do 2% telesne teže. Porabljajo 20% celotne energije v telesu. Zaščiteni so s tremi ovojnicami (pia, arahnoidea in dura) ter kostmi lobanje in hrbtenice. Osrednji živčni sistem neprestano sprejema podatke s periferije in pošilja ustrezne odgovore v tkiva in organe.

Za dobro tridimenzionalno razumevanje možganov je nujno poznavanje:

1. anatomije površine
2. anatomije globokih struktur in
3. korelacije med njimi.

Opisna anatomija deli živčevje na dva dela:

1. osrednje (centralno) živčevje:
- veliki možgani
- mali možgani
- možgansko deblo
- hrbtenjača

2. obkrajno (periferno) živčevje:
- 12 parov možganskih živcev
- 31 parov hrbteničnih živcev

- vegetativno živčevje: simpatikus in parasimpatikus.

Hrbtenjača

Medulla spinalis, hrbtenjača ali hrbtni mozeg sega v spinalnem kanalu odraslega od okcipitalne kosti do drugega ledvenega vretenca. Topografsko ima vratni (cervikalni), prsni (torakalni) in ledveni (lumbalni) del, ki se stožčasto zoži v medulani konus (conus medullaris). Ta se nadaljuje v filum terminale, ki pa ni grajen iz živčnih celic. Skozi celo hrbtenjačo poteka centralni kanal, obložen z ependimom in izpolnjen z likvorjem **(slika 1)**. Živčne celice so zbrane v sredini hrbtenjače **(slika 2)**, ki ima na prečnem prerezu obliko metulja: dva sprednja in dva zadnja rogova.

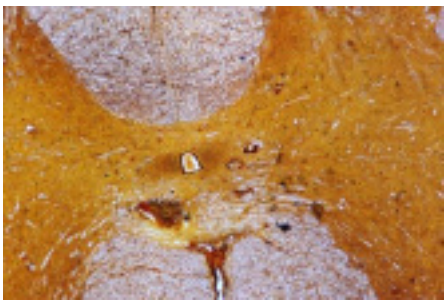
Slika 1

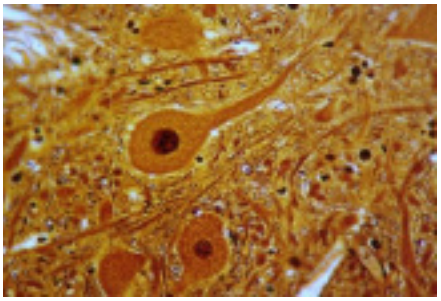
Slika 2

Slika 1 Hrbtenjača ima na prerezu obliko metulja. V sredini je centralni kanal, opet z ependimom.

Slika 2 Prikazani so motorični nevroni v sprednjem rogu hrbtenjačne sivine.

Po celotni dolžini hrbtenjače pa tvori sivina columno anterior in columno posterior. Okoli centralnega kanala je substantia intermedia centralis, ki se na vsaki strani nadaljuje še med sprednji in zadnji rog kot substantia intermedia lateralis. V prsnem in ledvenem predelu je tudi stranski rog oziroma steber (cornu oz. columna lateralis).

Živčno nitje sestavlja belo substanco in je zbrano v svežnje (funiculus anterior, lateralis in posterior). Na prečnem preseku vratne hrbtenjače vidimo sledeče ascendentne poti: posteriorno fasciculus gracilis in fasciculus cuneatus. Lateralno so od zadaj navzpred: tractus dorsolateralis, tractus spinocerebellaris posterior, tractus spinocerebellaris anterior in tractus spinothalamicus lateralis. Spredaj potekajo: tractus spinoolivaris, tractus spinotectalis in tractus spinothalamicus anterior. Desendentne poti od zadaj navzpred so: tractus corticospinalis lateralis, tractus rubrospinalis in tracti intersegmentales,, ter spredaj: tractus olivospinalis, tractus vestibulospinalis, tractus tectospinalis in tractus corticospinalis anterior.

Možgansko deblo

Možgansko deblo delimo na medulo oblongato, pons in mezencefalon **(slika 3)**. V meduli oblongati so centri za refleksni nadzor dihanja, kihanja, kašljanja, požiranja, slinjenja, bruhanja in vazokonstrikcije.

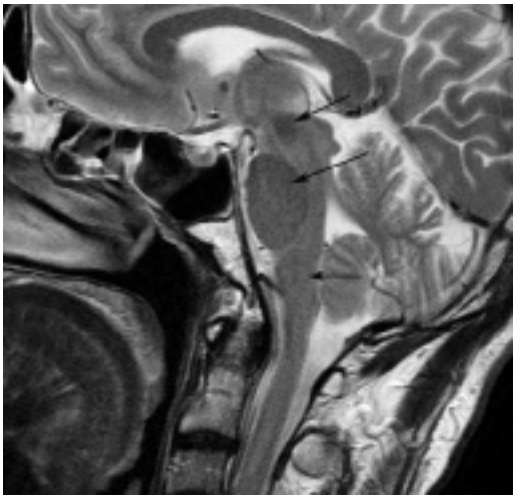
Slika 3

Slika 3 MRI možganskega debla.

Pons prenaša dražljaje iz možganov na nižje spinalne centre in v male možgane. Mezencefalon posreduje dražljaje v zvezi z mišičnim gibanjem. Možgansko deblo je tako sedež vegetativnih in endokrinih dejavnikov, je sedež življenjsko pomembnih refleksnih aktivnosti in je obenem pomemben dejavnik pri vzpodbujanju zavesti. Znaki okvare debla so:

- globoka sprememba zavesti,
- abnormni refleksi,
- najpogosteje srečamo abnormne kornealne reflekse in zenične reakcije, križno paralizo (ohromelost udov z okvaro enega ali več možganskih živcev), motnje požiranja in dihanja.

Možganski živci

Možganskih živcev je 12 parov, prva dva izhajata iz velikih možganov, ostali iz možganskega debla. Iz mezencefalona izvirata tretji in četrti živec, iz ponsa peti, na meji med ponsom in oblongato ter iz medule oblongate pa šesti do dvanajsti živec. Razen četrtega, ki izvira zadaj, za lamino kvadrigemino, vsi zapuščajo možgansko deblo na sprednji strani. Možganski živci so motorični (3., 4., 6., 7., 11., 12.), senzibilni (1., 2., 8.) ali mešani (5., 9., 10.). Jedra možganskih živcev so razporejena vzdolž celega možganskega debla. Možganski živci so:

- I. n. olfactorius – voh
- II. n. opticus - ostrina vida, vidno polje
- III. n. oculomotorius - zunanje očesne mišice, oži zenico
- IV. n. trochlearis - pogled zrkla navzdol in na notranjo stran
- V. n. trigeminus - odpira in stiska čeljust, žvečenje, senzibilnost roženice, šarenice, veznice, kože obraza , ustne votline, zobje in jezik
- VI. n. abducens - zunanja očesna mišica m. rectus lateralis
- VII. n. facialis - mimične mišice obraza, okus sprednji 2/3 jezika, izločanje sline in solz
- VIII. n. statoacusticus - ravnotežje, sluh
- IX. n. glossopharyngicus - požiranje, fonacija, sluznica nazofarinksa, žrelni refleks, okus zadnje 1/3 jezika, slinavke, karotidni refleks

- X. n. vagus - glasilke, senzibiliteta zunanjega slušnega kanala, izločanje encimov v prebavilih, peristaltika, karotidni refleks
- XI. n. accessorius - obrača glavo, dviguje ramena
- XII. n. hypoglossus - gibanje jezika, požiranje.

Mali možgani (cerebellum)

Ležijo v zadnji lobanjski kotanji. Na možgansko deblo so vezani s pedunculi cerebellares. Med malimi možgani in možganskim deblom je 4. prekat **(slika 4)**.

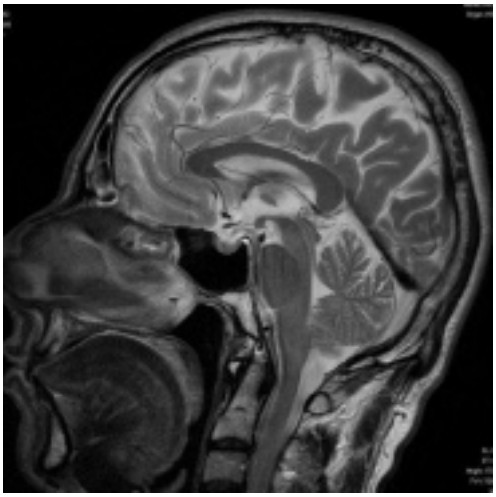

Slika 4

Slika 4 T2 uteženi sagitalni posnetek, ki lepo pokaže odnos med malimi možgani, možganskim deblom in obliko 4. prekata.

Tentorium, duplikatura dure, pokriva zadnjo kotanjo in loči male možgane od velikih. Male možgane sestavlja srednji del – vermis in dve cerebelarni hemisferi. Mali možgani so odgovorni za nadzor gibanja, ravnotežja, mišičnega tonusa in propriocepcije.

Veliki možgani (cerebrum)

Veliki možgani so najobsežnejši del osrednjega živčevja, ki ga tvorita telencefalon in diencefalon.

Telencefalon (siva in bela snov) obsega hemisferi, povezani s korpus kalozum. Hemisfero sestavljata siva substanca (možganska skorja in bazalni gangliji) ter bela substanca (živčno nitje). Večina živčnih celic je zbrana v možganski skorji, cortex cerebri **(slika 5)**, ki je debela do pol centimetra. Skorjo številne brazde (sulci) delijo v vijuge (gyri). Ker je močno nagubana, zavzema skupno površino do pol kvadratnega metra.

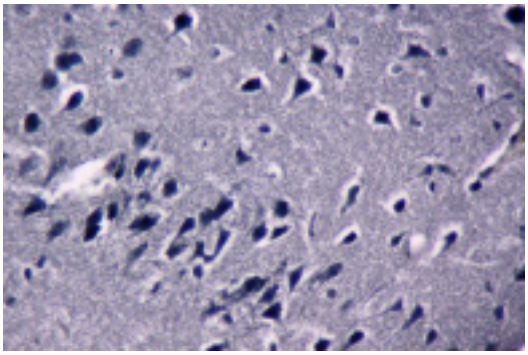
Slika 5

Slika 5 Na sliki so piramidne celice motorične skorje podgane.

Topografsko po lobanjskih kosteh **(slika 6)** lahko možgane razdelimo na frontalni, parietalni, temporalni in okcipitalni reženj ter skrito inzulo.

Slika 6

Slika 6 Model lobanje s prikazom lobanjskih kosti, po katerih lahko topografsko poimenujemo možganske režnje. Nevrokirurški koncept pa deli možgane na sedem režnjev.

Na lateralni površini centralni sulkus Rolandi in posteriorna veja lateralnega sulkusa (silvična fisura) ločita frontalni reženj od parietalnega in temporalnega. Centralni sulkus se prične na medialni površini hemisfere in sega na lateralno površino poševno navzdol in navzpred. Konča se blizu silvične fisure (v 98% je ne seka) in tam ostane gyrus subcentralis kot most med gyrus precentralis in gyrus postcentralis. Na zunanji površini možganov opisujemo še druge vijuge: gyrus frontalis superior, medius in inferior, gyrus orbitalis, gyrus supramarginalis in angularis, gyrus temporalis superior, medius in inferior ter lobulus parietalis superior in inferior. Na medialni površini zgoraj je gyrus paracentralis. Ostali možganski sulkusi na lateralni površini so precentralni, postcentralni, superiorni in inferiorni frontalni, superiorni in inferiorni temporalni ter interparietalni sulkus in preokcipitalna zareza (incisura). Meje med režnji in vijugami niso povsod ostro začrtane in takšna razčlenitev površine možganov ne pove ničesar o funkcionalni zgradbi posameznih predelov skorje. Anatomsko gledano sega frontalni lobus do centralnega sulkusa. Dejansko pa ima precentralna vijuga anatomske, fiziološke in patološke podobnosti s postcentralno in paracentralno vijugo in predstavljajo specifično entiteto – centralni reženj, ki ne pripada

frontalnemu in parietalnemu režnju. Prav tako inzularna vijuga anatomsko in funkcionalno predstavlja dejansko reženj. Navedena dejstva so podlaga za nevrokirurški **koncept sedmih možganskih režnjev:**

1. čelni (frontalni)
2. osrednji (centralni)
3. temenski (parietalni)
4. senčni (temporalni)
5. zatilni (okcipitalni)
6. inzularni
7. limbični.

Ta koncept sedmih režnjev bolje zajema strukturno in funkcionalno podobnost predelov, ki tvorijo posamezen reženj. Kakorkoli že, pa možgani predstavljajo dinamično funkcionalno enoto, znotraj katere usklajeno delujejo in se povezujejo številni podsistemi, ki presegajo »umetne« meje režnjev. Anatomske sisteme in podsisteme s številnimi znanimi in tudi neznanimi povezavami moramo razumeti kot dinamično strukturo, ki jo tvorijo skupine ali »pools« nevronov in glije.

Citoarhitektonsko je poznan Brodmannov opis pomembnih področij:

- primarni somatosenzorni korteks (Brodmannova area 1, 2 in 3) v postcentralni vijugi
- primarni motorični korteks (area 4) v precentralni vijugi
- premotorična area ali suplementarni motorični korteks (area 6) tik pred precentralno vijugo v zgornji frontalni vijugi (gyrus frontalis superior)
- frontalno očesno polje (area 8) je v zadnjem delu frontalnega lobusa tik pred precentralno vijugo, natančneje okoli zadnjega dela inferiornega frontalnega sulkusa
- primarno slušno področje (area 41 in 42) pod lateralnim sulkusom v zgornji temporalni vijugi
- area Broca za govor (area 44) v dominantni hemisferi v spodnji frontalni vijugi
- Wernicke-ova area za jezik (area 40 in del aree 39) v supramarginalni in angularni vijugi
- primarni vidni korteks (area 17) na polu okcipitalnega lobusa
- parietalno asociacijsko področje (area 5 in 7) v lobulus parietalis superior in inferior
- prefrontalno asocijacijsko področje (area 9, 10) zajema velik sprednji del frontalnega režnja, pred areo 6 in 8.

Čelni (frontalni) reženj

Ta reženj zajema sprednji, najobsežnejši del hemisfere. Prefrontalni deli nadzorujejo »izvrševanje« opravil: načrtovanje, abstraktno mišljenje, določanje prednosti, zaviranje impulzivnosti, presojanje, pozornost, medtem ko imajo na motoriko majhen vpliv. Poškodba prefrontalne asociacijske skorje najpogosteje povzroči spremembe razpoloženja in osebnosti. Poškodba medialnih prefrontalnih asociacijskih delov se kaže s sindromom frontalnih režnjev - abulija, ki se izraža s telesno in duševno neaktivnostjo in apatičnostjo. Pri poškodbi orbitofrontalnih delov, zlasti obojestranski, se pojavi impulzivnost in čustvena labilnost.

Prekinitev kortikopontocerebelarnih vlaken v srednji čelni vijugi (gyrus frontalis medius) povzroči ataksijo na nasprotni strani, ki ima lahko pridružene še ekstrapiramidne znake ter nezmožnost stoje in hoje. Pri obojestranskih okvarah prefrontalnih asociacijskih predelov je

možna psevdobulbarna ohromelost. Difuzne poškodbe sprednjih (premotoričnih) delov povzročajo hipokinezijo, kinetično apraksijo in motorično perseveracijo. Okvare zgornje čelne vijuge (gyrus frontalis superior) povzročajo zvečan mišični tonus in hiperrefleksijo brez motorične oslabelosti. V dominantni polobli je Brocov center za govor, ki omogoča izražanje besed. Uničenje le-tega povzroča motorično afazijo in agrafijo. Prizadetost korpus kalozuma na dominantni strani povzroči simpatično apraksijo nedominantne roke (sprednji diskonekcijski sindrom).

Osrednji (centralni) reženj - pre, post in paracentralne vijuge

Pomemben je za motoriko. Prizadetost precentralne vijuge povzroči flakcidno oslabelost na nasprotni strani telesa. Kadar je poškodovana še suplementarna motorična skorja, je oslabelost spastična. Okvara postcentralne vijuge ima za posledico zmanjšanje pozornosti za senzorične dražljaje na nasprotni strani telesa. Pri poškodbi paracentralne vijuge se pojavi popuščanje sfinktrov.

Temenski (parietalni) reženj

Pomemben je za senzoriko. V primarnem senzornem korteksu potekajo procesi, kjer zaznavamo dotik in ga povezujemo z vidnimi in slušnimi občutki, tako da se zavedamo telesa in položaja telesa v prostoru. Na dominantni strani je razumevanje govora, nedominantna pa povezuje vidne in proprioceptivne občutke, ki omogočajo upravljanje telesa in objektov.

Uničenje zgornje temenske vijuge (gyrus parietalis superior) povzroči zanikanje senzoričnih dražljajev z nasprotne strani. Pogosta je nezmožnost prepoznave in lokalizacije delov telesa. Pri poškodbi zadnjega dela temenskega režnja nedominantne strani se pojavi sindrom apraktične agnozije (apraksija oblačenja, zanikanje vidnega prostora nasprotnega očesa). Poškodba inferomedialnega dela med temenskim in zatilnim režnjem povzroči nespoznavo znanih obrazov. Pri okvari supramarginalne vijuge na dominantni strani se razvije prevodna afazija in bolnik ne more izvesti sestavljenega motoričnega giba, ki mu ga opišemo (ideomotorna apraksija). Če je okvara v angularni vijugi, nastopi nezmožnost branja (aleksija) in Gerstmannov sindrom (agrafija, agnozija prstov, akalkulija, motnje v določanju strani). Pri poškodbi zgornjega dela genikulokalkarine radiacije nastane spodnja kvadrantna anopsija na nasprotni strani.

Senčni (temporalni) reženj

V njem je primarni slušni areal in področje za razumevanje govora (Wernicke). Skupaj s parietalnim režnjem se v njem odvija integracija slušnih, vidnih in somatskih podatkov, ki se spremenijo v misli in spomin.

Poškodbe primarne slušne skorje povzročajo motnje v lokalizaciji glasov, slušne iluzije in halucinacije. Kadar je okvara obojestranska ali če je prekinjena pot iz medialnega genikulatnega telesca, nastopi gluhost. Okvara slušnih asociacijskih predelov povzroča nezmožnost pravilne interpretacije zvoka (avditorna agnozija). Uničenje Wernickejevega dela dominantne poloble vodi v receptivno ali senzorično afazijo. Poškodbe predelov med angularno vijugo in Wernickejevo skorjo povzročajo nezmožnost imenovanja (anomijo). V zgornji in srednji senčni vijugi je primarna ravnotežna skorja in uničenje le-te povzroči motnje ravnotežja in padanje telesa v nasprotno stran. V zadnjih delih spodnje in srednje

senčne vijuge teče temporopontocerebelarna pot. Poškodba v tem predelu vodi v ataksijo. Poškodba spodnjega dela genikulokalkarine radiacije ima za posledico zgornjo kvadrantno anopsijo na nasprotni strani. Pri poškodbah senčnega režnja je značilna kompleksna nepopolna (psihomotorna) epilepsija.

Zatilni (okcipitalni) reženj

V njem je področje za vid. Omogoča zavestno predstavo in interpretacijo vidnih informacij.

Poškodba primarne vidne skorje vodi v homonimno hemianopsijo. Pri difuznih okvarah zatilnega režnja nastopijo vidne iluzije in halucinacije. Okvara spodnjega stranskega dela zatilnega režnja v dominantni polobli povzroči vidno agnozijo. Poškodbe stranskih delov zatilnega režnja na dominantni strani vodijo do motenj topografske lokalizacije objektov, pomenske sinteze posameznih simbolov v vidnem polju in nezmožnosti prepoznave znanih obrazov. Uničenje mejnih predelov skorje med temenskim in zatilnim režnjem se kaže z motnjami lokalizacije objektov na nasprotni strani. Okvara v predelu spleniuma korpus kalozuma vodi v zadajšnji diskonekcijski sindrom (anomija za barve in aleksija).

Insularni reženj

Gre za predel skorje, ki je ugreznjen v globino in ga prekrivajo sosednji reženji (frontalni, parietalni in temporalni) **(slika 7)**.

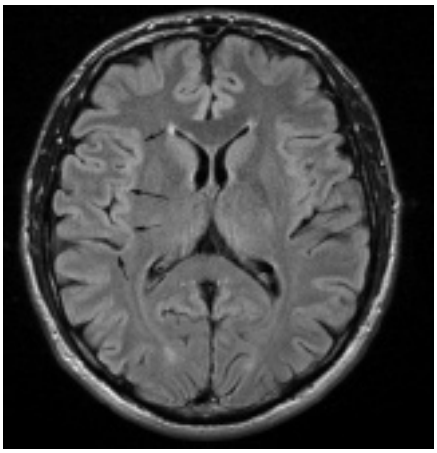

Slika 7

Slika 7 Prikaz skorje inzule na aksialnem T1 MRI posnetku.

Deli teh režnjev, ki zakrivajo inzulo, so operculum frontale, parietale in temporale. Inzula obsega več vijug (gyrus longus, gyri breves) in jo od okolišnjih režnjev v globini razmejuje sulcus circularis.

Limbični reženj

Tvorijo ga deli orbitalne skorje čelnega režnja, obročasta vijuga (gyrus cinguli), istmus, hipokampalna vijuga, unkus in primarna vohalna skorja. V kompleks spadajo še sosednje strukture – cingulum, septalna jedra, hipokampus in amigdala **(slika 8a in b)**. Sistem je povezan z mamilarnimi telesci in retikularno formacijo mezencefalona. Skrbi za uravnavanje

delovanje možganov, ki je povezano z visceralno aktivnostjo, s čustvi in spominom. Poškodba v tem področju se izraža s sindromom Kluver-Bucy, za katerega so značilne čustvene spremembe, velika izguba spomina in zmožnosti spoznavanja, hiperseksualnost, bulimija, čezmerna občutljivost za vidne dražljaje. Pri poškodbah obročaste vijuge se pojavi apatija in posledični akinetični mutizem.

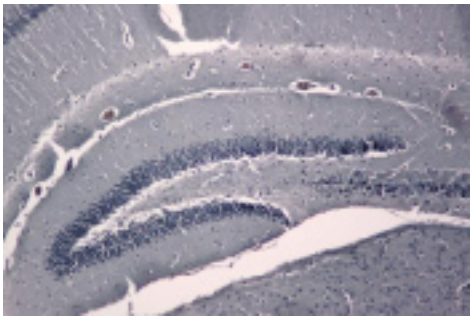

Slika 8a

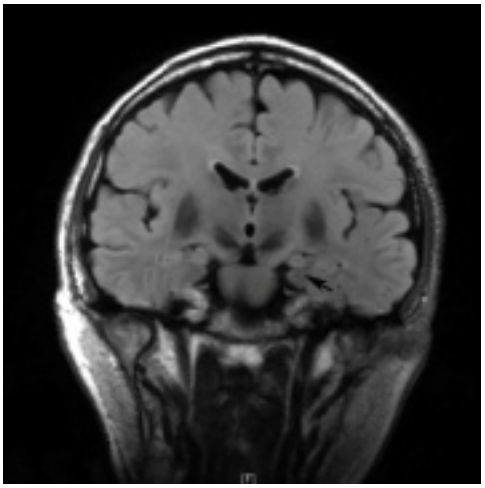

Slika 8b

Slika 8 a in b Hipokampalna vijuga podgane, prikazana na prerezu barvano po Wrightu – slika 8a. K limbičnemu sistemu sodi tudi amigdala - slika 8b (puščica).

Siva substanca v notranjosti hemisfer - bazalni gangliji

Glavna skupina jeder je corpus striatum, progasto telo. Sestavljata ga:

- nucleus lentiformis (zunanji del - putamen in notranji del - globus pallidus, loči ju sloj bele substance – lamina medularis) **(slika 9a in b).**

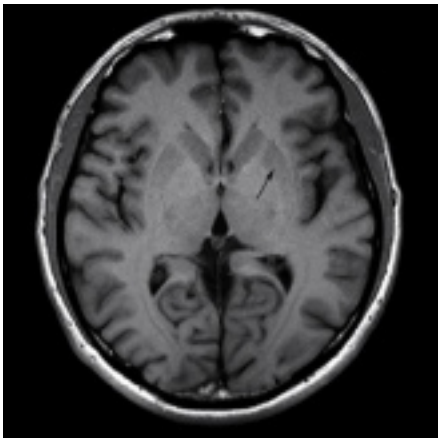

Slika 9a

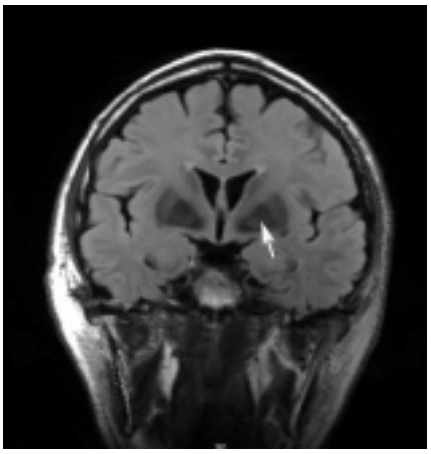

Slika 9b

Slika 9 a in b MRI prikaz putamna (črna puščica) in globus pallidusa (bela puščica), loči ju sloj bele substance – lamina medularis. Aksialni 9a in koronarni 9b rez.

- nucleus caudatus **(slika 10)** (podolgovato telo, ki obkroža talamus; ima caput, corpus in caudo).

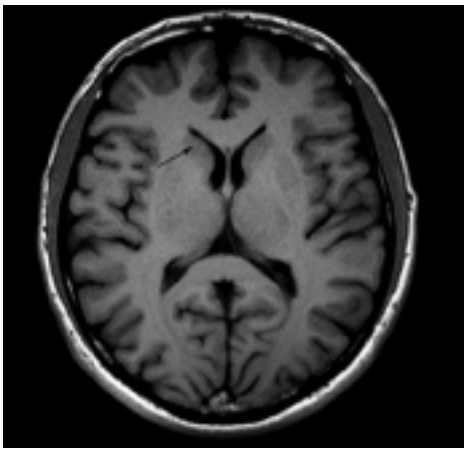

Slika 10

Slika 10 Nucleus caudatus (puščica) na MRI posnetku.

K bazalnim ganglijem prištevamo še claustrum in corpus amygdaloideum. Slednjega po zvezah in funkcijah prištevamo k limbičnemu sistemu.

Bazalni gangliji so anatomska osnova ekstrapiramidnega sistema. Prizadetost tega se kaže z rigidnostjo, hiperkinezijo v obliki tremorja v mirovanju, horeje, atetoze in balizma, bradikinezijo in distonijo.

Glavne povezave bazalnih ganglijev so ansa lentikularis, lentikularni fascikel, subtalamični fascikel, talamični fascikel, ansa pedunkularis in medialni frontalni fascikel. Prvi trije so urejeni od zgoraj navzdol (kranio-kavdalno), z anso lentikularis najbolj zgoraj. Druga vlakna, npr. medialni frontalni fascikel, potekajo longitudinalno.

Bela substanca hemisfer - živčno nitje

Obsežno belo substanco hemisfer sestavlja živčno nitje, ki poteka v različnih smereh. Po izvoru in poteku ločimo projekcijsko, asociacijsko in komisurno nitje.

Projekcijsko nitje povezuje možgansko skorjo z možganskim deblom in hrbtenjačo in obratno (capsula interna, corona radiata, fornix, stria terminalis).

Asociacijsko nitje povezuje vijuge in režnje iste hemisfere (capsula externa, capsula extrema, cingulum, fasciculus uncinatus, longitudinalis superior in longitudinalis inferior). Vsako področje primarne senzorične skorje meji na vrsto senzoričnih centrov višjega reda in je z njimi tesno povezano. Senzorični predeli višjega reda so povezani med seboj in tudi s tremi glavnimi asociacijskimi skorjami (prefrontalna asociacijska skorja, limbična asociacijska skorja in parietotemporookcipitalna asociacijska skorja). Asociacijski predeli možganske skorje sodelujejo v višjih živčnih dejavnostih, kot so hoteno gibanje, senzorično zaznavanje,

čustva, spomin in govor. Prefrontalna asociacijska skorja sodeluje v kompleksnih motoričnih nalogah, temensko-senčno-zatilna pa v integraciji delovanja čutil in govora. Limbična asociacijska regija je pomembna za spomin, za čustveni in motivacijski del obnašanja.

Komisurno nitje povezuje simetrične dele leve in desne hemisfere, največji povezek nitja je corpus kallosum **(slika 11)**, ki veže hemisferi.

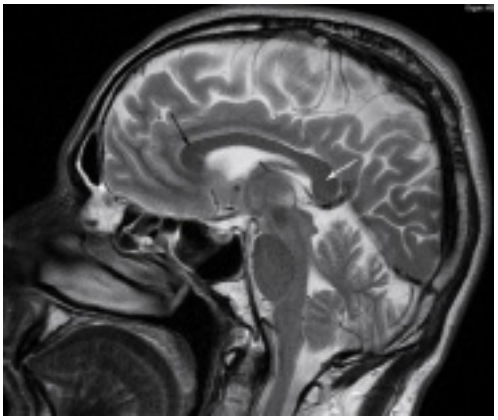

Slika 11

Slika 11 MRI prikaz corpus callosuma, ki veže hemisferi (črna puščica genu in bela splenium).

Ostale komisure so commissura fornicis, commissura anterior, commissura habenularum.

Diencefalon

Diencefalon je predvsem iz sive substance, ki je razporejena v številna jedra. Največji del diencefalona zajema talamus, ob katerem so razporejeni hipotalamus, epitalamus in metatalamus in subtalamus.

Talamus je parno jajčasto telo iz sive substance, katero sestavljajo številna jedra, ki jih ločijo tanki sloji bele substance, laminae medullares. Spredaj je **nucleus anterior**, v srednjem delu so **nucleus posteromedialis** in **nucleus lateralis**, **znotraj** katerega je ***nucleus ventralis***. Slednji se deli na pet primarnih jeder: *nucleus ventralis anterior, lateralis, intermedius, posterior in medialis* (Walker). Lateralno od te mase je tanko **retikularno jedro**, ki edino med talamičnimi jedri nima povezave s korteksom. Navzad je talamus nekoliko raztegnjen v **pulvinar**, ki se približuje tektumu mezencefalona. Posteriorno (nekako na hrbtu talamusa) sta **lateralno** in **medialno genikulatno telesce**. Tudi v beli substanci med jedri so otočki sive substance, imenovani **nuclei intralaminares**.

V literaturi se pojavlja različno poimenovanje posamičnih delov talamusa (anatomi, prenos iz poimenovanja pri primatih, stereotaktični kirurgi). Talamična jedra so lahko somatosenzorna in sprejemajo pritok iz čutil somatosenzornega sistema. Iz teh jeder potekajo projekcijske poti v primarni senzorni korteks. Motorična jedra sprejemajo pritok iz malih možganov in bazalnih ganglijev. Za lažje razumevanje lahko talamična jedra delimo v relejna ali specifična, asociacijska in nespecifična.

Specifična jedra talamusa imajo recipročne zveze s senzornimi in motoričnimi deli možganske skorje. V ventralnem posteriornem jedru se končajo vlakna lemniskusa. V ventralnem posteriornem jedru je še shema somatosenzornega humunkulusa. Glava leži v medialnem delu ventralnega posteriornega jedra, telo pa lateralno. Tako za glavo kot za telo velja še dodatna ločitev (segregacija) glede na različne občutke: nociceptivni pritok je v hrbtu homunkulusa, občutki za dotik v sredini telesa in proprioceptivni občutki na sprednjem delu telesa in glave. Ventralno anteriorno jedro dobiva pritok iz globusa pallidusa. Lateralno genikulatno jedro dobiva aference iz retine, medialno genikulatno jedro pa iz ušesa.

Asociacijska jedra so anteriorno, posteromedialno in lateralno jedro ter pulvinar. Anteriorno jedro dobiva pritok iz mamilotalamičnega traktusa in sodeluje pri spominu. Posteromedialno jedro sprejema aference iz limbičnega in olfaktornega sistema ter sodeluje pri razpoloženju in presojanju. Pulvinar in lateralno jedro dobivata pritok iz superiornega kolikulusa.

Nespecifična jedra vključujejo intralaminarna medularna jedra in retikularno jedro. V prva jedra se projicira retikularna formacija možganskega debla in sodelujejo pri budnosti. Retikularno jedro je ločeno od ostalih z lamino medullaris externo. Dobiva kolaterale iz talamokortikalnih vlaken, ko le ta prehajajo skozenj na poti do korteksa. Retikularno jedro pa projicira eferentna GABA inhibitorna vlakna v ustrezna talamična jedra, iz katerih prejema kolaterale.

Talamus je prenosna in povezovalna postaja med hrbtenjačo in možgani, hkrati pa je pomemben za aktivnosti v možganih. Hipotalamus je odgovoren za homeostazo v telesu (telesna temperatura, potreba po hrani in vodi, vpliv na vegetativni sistem, nadzor nad izločanjem hormonov v hipofizi). Epitalamus vključuje češariko, ki sodeluje pri fizični rasti in spolnem razvoju. Metatalamus sestavljata na vsaki strani lateralno in medialno genikulatno telesce. Subtalamus je del ekstrapiramidnega sistema, ki sodeluje z vegetativnim živčevjem in z bazalnimi gangliji.

Prizadetost jeder diencefalona povzroča diencefalni sindrom s kaheksijo, hiperkinezijo, evforijo, nistagmusom in akromegalijo. Pogostejša je pri otrocih. Znaki in simptomi prizadetosti teh struktur so še povečan znotrajlobanjski tlak, Cushingov sindrom, prezgodnja puberteta, neplodnost, galaktoreja, panhipopituitarizem, motnje telesne temperature, spanja, vida, talamični sindrom, Parinaudov sindrom, demenca z izgubo spomina in diabetes insipidus.

Progovni sistemi osrednjega živčevja

Aferentni progovni sistemi se pričnejo z receptorji. Progovni sistemi, ki vodijo iz splošnih eksteroceptorjev in proprioceptorjev, omogočajo zaznavanje dotika, bolečine, toplote, mraza in položaja lastnega telesa (somatosenzorni sistem).

1. **Spinobulbarni sistem** vodi iz taktilnih receptorjev v koži in iz proprioceptorjev v skeletu in mišičju. Nevroni imajo debela vlakna s hitro prevodnostjo (vlakna A). V hrbtenjači potekajo kot spinobulbarni traktus v dveh svežnjih: fasciculus gracilis in fasciculus cuneatus (slednji le v vratnem delu hrbtenjače, ker vodi nitje iz zgornjih udov). V meduli oblongati se priključi na nove nevrone in nadaljuje kot bulbotalamični traktus. V oblongati prestopa na nasprotno stran in ga od tu navzgor imenujemo tudi lemniscus medialis in se konča v nucleus ventralis thalami posterior. Nato tractus thalamocorticalis poteka v parietalni reženj

(predvsem v gyrus postcentralis). Ta sistem treh členov tako posreduje epikritično, diskriminatorno senzibiliteto, ki omogoča prostorsko, časovno in kvantitativno razlikovanje aferentnih impulzov in s tem natančnejše diferenciranje zaznav.

2. **Spinotalamični sistem** vključuje nevrone iz bolečinskih in temperaturnih receptorjev in iz drobovnih organov, ki imajo tanke, malo mielinizirane nevrite. Centralni nevriti vstopajo v hrbtenjačo skozi dorzalne korenine in vstopajo v zadnje stebre sive substance, kjer imajo sinapse s progovnimi nevroni. V tem ali sosednjem segmentu nevriti prehajajo na drugo stran in potekajo dalje kot tractus spinothalamicus lateralis. Proga teče v stranskem funiculusu tik pod površino hrbtenjače. Nitje gre skozi medulo oblongato in se v ponsu priključi medialnemu lemniskusu in se skupaj z njim konča v ventralnem posteriornem jedru talamusa. Nekaj nitja se končuje v retikularni formaciji. Nekaj pa ga poteka po sprednjem funikulusu kot tractus spinothalamicus anterior (iz taktilnih eksteroreceptorjev in iz drobovnih organov). Tretji člen spinotalamične poti so celice v ventralnem posteriornem jedru talamusa, ki pošiljajo nevrite v skorjo parietalnega režnja, predvsem v postcentralno vijugo in tudi v supramarginalno vijugo. Spinotalamični sistem je za protopatično senzibiliteto, ki služi neposrednemu varovanju telesa in posreduje zlasti bolečinske zaznave.

3. **Lemniscus trigeminalis.** Iz kožnih in mišičnih receptorjev na področju glave vodijo v možgansko deblo aferentni nevroni trigeminusnega deloma glosofaringealnega in vagusnega živca. Ne glede na potek v perifernem živcu vstopa vse nitje iz taktilnih receptorjev v nucleus principalis n. trigemini, iz bolečinskih in termičnih pa v nucl. tractus spinalis ter iz propriceptorjev v nucl. tractus mesencephalici. Drugi člen so nevroni trigeminusovih jeder, ki vodijo v talamus. Nitje iz prvih dveh navedenih jeder prestopa v deblu na drugo stran in se pridruži medialnemu lemniskusu kot tractus trigeminothalamicus (lemniscus trigeminalis) in se konča v ventralnem posteriornem jedru talamusa. Nitje iz talamusa poteka proti skorji v tractus thalamocorticalis in se končuje v najbolj spodnjem delu postcentralne vijuge, tik ob lateralnem sulkusu. Ostale aferentne poti so še optična, slušna, vestibularna, gustatorna in olfaktorna pot.

Eferentni progovni sistemi so živčne proge, ki vodijo iz velikih in malih možganov v možgansko deblo in hrbtenjačo. Delimo ga v piramidni (izhaja iz možganske skorje) in ekstrapiramidni (iz možganske skorje, možganskih jeder in jeder v deblu).

1. **Piramidni sistem**

Tractus corticospinalis izvira iz piramidnih celic možganske skorje, poteka skozi korono radiato in zadnji krak kapsule interne **(slika 12)**. Vstopa v pedunkulus cerebri, skozi pons in se pokaže na sprednji površini oblongate kot pyramis. V oblongati večina prestopi na drugo stran (decussatio motoria) in križano nitje poteka po lateralenm funikulusu hrbtenjače kot tractus corticospinalis lateralis. Nitje zaporedno vstopa v zadnje rogove sive substance in se preko vmesnih celic ali direktno priključi na motorične nevrone sprednjih rogov. Nekrižano nitje teče iz oblongate v hrbtenjačo kot tractus corticospinalis anterior v sprednjem funikulusu in prestopi v ustreznem segmentu hrbtenjače.

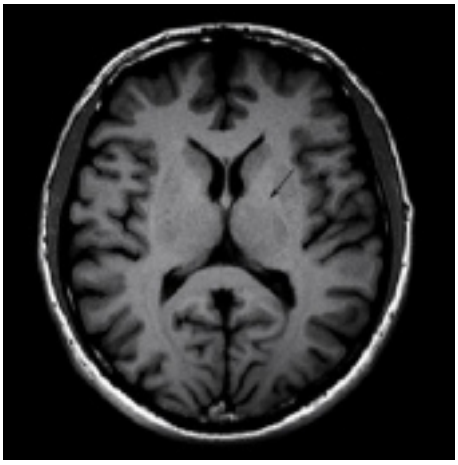
Slika 12

Slika 12 Izrastki piramidnih celic možganske skorje potekajo skozi kapsulo interno - MRI (puščica).

Tractus corticonuclearis izvira iz spodnjega dela precentralne vijuge možganske skorje in se konča ob motoričnih jedrih možganskih živcev (III. do VII. in IX. do XII.) iste in nasprotne strani. Izjemi sta spodnji del jedra facialnega živca, ki inervira mimčne mišice okoli ust in jedro hipoglosnega živca. Ti jedri dobivata nitje samo z nasprotne strani.

Piramidni sistem, ki povezuje možgansko skorjo s perifernimi motoričnimi nevroni direktno, je najbolj razvit pri človeku in največ nitja je namenjeno motoričnim nevronom tistih mišic, ki so pri človeku najvišje razvite (distalne mišice udov – fleksorji za prijemanje in hojo, mišice grla za nastajanje glasu in mišice ob ustni votlini, jezik, mišice ustnic, ki oblikujejo govor).

2. **Ekstrapiramidni sistem**

Filogenetsko starejši ekstrapiramidni sistem izhaja iz možganske skorje in se končuje ob motoričnih nevronih perifernih živcev, je pa sestavljen iz številnih zaporednih členov. Vključuje bazalne ganglije in motorična jedra možganskega debla. V najširšem pomenu sodijo v ta sistem tudi mali možgani.

Zveze motoričnih jeder možganskega debla. Iz nucleus ruber **(slika 13)**, ki dobi nitje iz motoričnega dela možganske skorje, izhaja tractus rubrospinalis, prestopi v mezencefalonu, poteka navzdol po stranskem funikulusu hrbtenjače. Je za inervacijo fleksorjev. Del se konča že v deblu – tractus rubroreticularis.

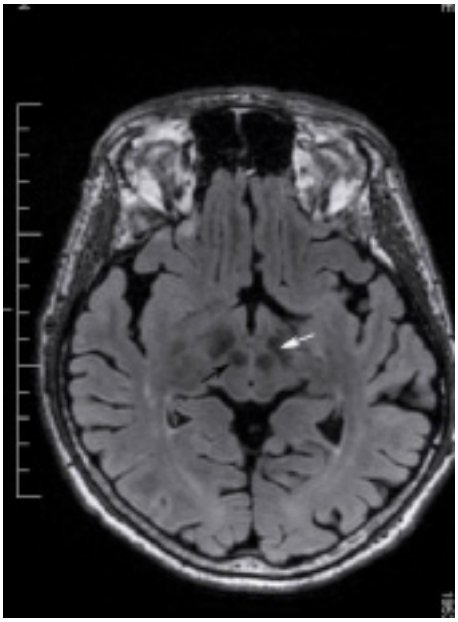
Slika 13

Slika 13 Nucleus ruber_(črna puščica) in nucleus subthalamicus (bela puščica) na MRI posnetku v FLAIR sekvenci. Takšen prikaz nam omogoča načrtovanje stereotaktičnih posegov.

Iz skorje gre nitje tudi v nuclei reticulares, zlasti v ponsu in oblongati, iz njih izhajata tractus reticulospinalis lateralis in medialis, delno se križata in končata na motoričnih nevronih spinalnih živcev (za fleksorje in ekstenzorje).

Iz nuclei vestibulares (dobi nitje vestibularnega živca) poteka tractus vestibulospinalis lateralis nekrižan po celi dolžini hrbtenjače. Inervira posturalne mišice, ki vzdržujejo telesni položaj in ravnotežje. Križano in nekrižano nitje iz vestibularnih jeder vstopa tudi v fasciculus longitudinalis medialis (zveze z jedri zunanjih mišic zrkla in z motoričnimi nevroni za mišice vratu za položaj glave).

Nucleus colliculi superior sprejema optično nitje in oddaja nekaj nitja, ki prestopi na drugo stran in se konča v zgornjem delu hrbtenjače.

Zveze bazalnih ganglijev. Na motoriko skeletnih mišic vplivajo nucleus caudatus in putamen (striatum) ter globus pallidus (palidum). Claustrum in corpus amygdaloideum nimata poznane vloge v ekstrapiramidnem sistemu. Pač pa sodita v ta kompleks nucleus subthalamicus **(slika 13)** in substantia nigra, ki ju sicer ne uvrščamo med bazalne ganglije.

Nucleus caudatus in putamen dobita nitje neposredno iz skorje (predvsem premotorični korteks a tudi drugi deli skorje), kolaterale iz piramidnega nitja ter iz talamusa. Oddajata nitje v globus pallidus, ki nima direktne zveze z možgansko skorjo. Globus pallidus oddaja eferentno nitje v več smeri. Največ nitja je namenjenega v talamus, nekaj pa v hipotalamus, subtalamično jedro, substanco nigro, rdeče jedro (nucleus ruber), retikularno formacijo in v olivo. Eferentno nitje zapušča palidum po dveh svežnjih:

- ansa lenticularis (iz lateralnega dela globus pallidus internus - GPi) zavije v subtalamični predel okoli zadnjega roba kapsule interne v Forelovo polje H;
- fasciculus lenticularis (iz notranjega dela GPi) gre skozi ventralni del kapsule interne prav tako pod talamus. Fasciculus lenticularis tu sestavlja plast nitja, ki ga označujemo kot Forelovo polje H2;
- večina nitja anse in fasciculusa se združuje v fasciculus thalamicus (imenovan Forelovo polje H1), ki se obrne navzgor proti talamusu in se končuje v njegovem ventralnem anteriornem jedru. Ta pošilja nitje v možgansko skorjo – sklenjen je torej krog skorja – striatum – palidum – talamus – skorja.

Malo eferentnega nitja paliduma gre descendentno v nucleus ruber in v retikularno formacijo, od koder gresta naprej tractus rubrospinalis in tractus reticulospinalis (zveza s periferijo). Nekaj nitja iz paliduma gre v nucleus olivae, od koder so obsežne zveze s skorjo malih možganov. Nucleus subthalamicus in substanca nigra sta z zvezami priključena na corpus striatum. Jedri dobivata direktno nitje iz možganske skorje, obojesmerne zveze imata s palidumom in talamusom. Ker nimata descendentnih zvez s perifernimi motoričnimi nevroni, je njuna motorična funkcija samo posredna.

3. **Zveze malih možganov**. Preko eferentnih zvez mali možgani vplivajo na vzdrževanje telesnega ravnotežja, tonusa in koordinacije skeletnih mišic. Ker izključno vplivajo na motoriko in nimajo nobene čutilne funkcije, jih v širšem pomenu prištevamo k ekstrapiramidnemu sistemu.

Aferentne zveze malih možganov so:

- iz mišičnih receptorjev tractus spinocerebellaris posterior in anterior;
- iz receptorjev statičnega organa tractus vestibulocerebellaris;
- iz možganske skorje s posredovanjem jeder v ponsu: tractus corticopontini – prestopajo v ponsu in skozi pedunculus medius v skorjo neocerebeluma.

Eferentne zveze malih možganov:

- skorja nodulusa in flokulusa ima direktne zveze z vestibularnimi jedri;
- iz skorje vermisa in sprednjega režnja gre nitje v nucleus fastigii; tractus fastigiobulbaris (cerebellonuclearis) zapušča male možgane skozi pedunculus inferior in se konča v vestibularnih jedrih iste strani; fasciculus uncinatus napravi zanko okoli zgornjega pedunkulusa in se končuje v vestibularnih jedrih in retikularni substanci ponsa in oblongate; po obeh progah imajo mali možgani zveze s spinalnimi motoričnimi nevroni;
- največ eferentnega nitja gre v velike možgane.

Možganski prekati

V notranjosti možganov so štiri votline: dva stranska prekata (v hemisferi velikih možganov), tretji (med talamusoma) in četrti (pod malimi možgani).

Skoznje kroži cerebrospinalni likvor, ki ga izloča plexus choroidei okoli 0,3 ml/min, skupno 500 ml dnevno. Likvor nastaja brez prestanka in teče iz stranskih prekatov v tretjega in naprej v četrtega. Od tod odteka skozi tri odprtine (apertura mediana - foramen Magendie ter parna apertura lateralis - foramen Luschkae) v subarahnoidni prostor na površino možganov in ob

hrbtenjači tudi v spinalni kanal. Skozi arahnoidne granulacije v sagitalnem sinusu se resorbira nazaj v venozni obtok. Likvor je bistra tekočina brez barve in vonja. V njej so glukoza, elektroliti, kisik, ogljikov dioksid, voda ter majhna količina beljakovin in posamezni levkociti. Likvor je znotraj lobanje razporejen tako, da ščiti možgane. Odplavlja ostanke presnove in vzdržuje normalen znotrajlobanjski (intrakranialni) tlak (intracerebral pressure, ICP). Pri odraslem je povprečni volumen 150 ml. Glede na hitrost nastanka, se likvor izmenja trikrat dnevno.

Prekrvitev v možganih

Možganski obtok porabi petino srčnega izliva. Dve notranji karotidni arteriji karotis (a. carotis interna) sta za sprednje cirkulatorno področje in dve vertebralni arteriji za zadnje cirkulatorno področje. Na spodnjem delu možganov se arterije združijo v Willisijev krog, ki je pomemben za nemoten pretok skozi možgane, če bi se prekinil pretok v eni od nižje ležečih arterij. Sestavljajo ga: a. carotis interna, a. cerebri anterior, a. communicans anterior, a. communicans posterior in a. cerebri posterior. Obojestransko simetrično obliko arterij tega kroga najdemo le pri 18% ljudi **(slika 14)**.

Slika 14

Slika 14 Dve notranji karotidni arteriji sta za sprednje cirkulatorno področje in dve vertebralni arteriji za zadnje cirkulatorno področje. Na spodnjem delu možganov se arterije združijo v Willisijev krog.

Možganske arterije

Veje a. carotis interne in a. vertebralis **(slika 15)** potekajo k možganom v subarahnoidnem prostoru. Oddajo dve vrsti vej:

- rami corticales: anastomozirajo med seboj v pialnih prepletih, od koder izhajajo vejice za možgansko skorjo in belo substanco pod njo
- rami centrales: nimajo medsebojnih anastomoz, preskrbujejo možganska jedra in belo substanco v notranjosti velikih možganov.

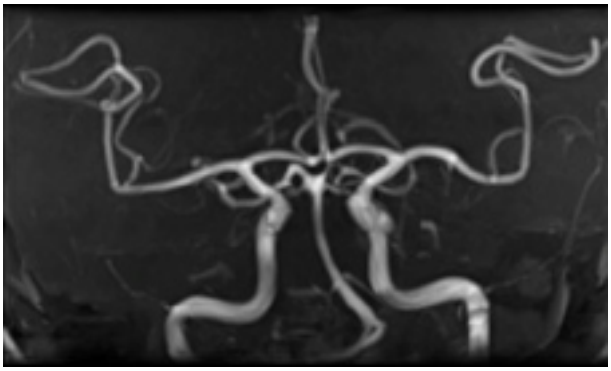
Slika 15

Slika 15 MRA prikaz možganskega ožilja. Dve notranji karotidni arteriji sta za sprednje cirkulatorno področje in dve vertebralni arteriji za zadnje cirkulatorno področje. Na spodnjem delu možganov se arterije združijo v Willisijev krog.

A. carotis interna ima odseke C1 do C7: cervikalni, petrozni, lacerum, kavernozni, klinoidni, oftalmični in komunikantni. Vratni **(cervikalni del) C1** se prične na karotidni bifurkaciji in potuje v karotidni ovojnici z v. jugularis interno in n. vagusom, obkrožena s postganglionarnimi simpatičnimi živci. Leži posteriorno in medialno od zunanje karotidne arterije. Konča se ob vstopu v karotidni kanal (canalis caroticus) petrozne kosti. Ta del nima vej. **Petrozni odsek C2** ima tri segmente: vertikalni, zadajšnji zavoj (posteriorna zanka) in horizontalni. **Segment C3 (lacerum)** vstopa v zadajšnji del foramna lacerum, zavije v stranski vijugi (lateralna zanka) proti turškemu sedlu in skozi lateralni duralni obroč vstopa v kavernozni sinus. Oddaja kortikotimpanično vejo in pterigoidno (vidianovo) vejo. **Kavernozni segment C4** je sestavljen iz srednje (medialna zanka) in sprednje vijuge (anteriorna zanka) in vmesnega vodoravnega dela ob turškem sedlu. Ob sprednjem klinoidu se konča **klinoidni segment C5,** ko notranja karotidna arterija vstopa v intratekalni prostor skozi distalni duralni obroč in postane intraduralna. Glavne veje kavernoznega segmenta so meningohipofizna arterija (oddaja Bernasconi-Cassinarijevo arterijo za tentorij, zadajšnjo hipofizno arterijo, spodnjo hipofizno arterijo za zadajšnji reženj hipofize), sprednjo meningealno arterijo, arterijo za spodnji del kavernoznega sinusa in kapsularne McConnellove arterije. **Oftalmični C6 segment** se prične na distalnem duralnem obroču in se konča tik proksimalno od posteriorne komunikantne arterije. V svojem poteku oddaja zgornje hipofizne veje za pecelj in sprednji reženj hipofize, oftalmično arterijo, zadajšnjo komunikantno arterijo z nekaj sprednjimi talamoperforantnimi arterijami za optični traktus in zadajšnji hipotalamus, in sprednjo horoidno arterijo za globus palidus, kapsulo interno in unkus. **Segment C7 - komunikantni** se nahaja med II in III. možganskim živcem in se konča pod sprednjo perforantno substanco z razcepiščem v končni veji srednjo in sprednjo možgansko arterijo (a.cerebri media, a. cerebri anterior).

A. cerebri media nadaljuje smer notranje karotidne arterije skozi cisterno fossae lateralis, v globini lateralnega sulkusa, ob inzuli, se deli v veje:

- kortikalne veje, ki prehranjujejo večino skorje na konveksni strani hemisfere, orbitalno ploskev frontalnega reženja, skorjo inzule in vseh režnjev razen zgornjega roba hemisfere in okcipitalnega režnja;
- centralne veje za nucleus lentiformis (putamen, globus pallidus), nucleus caudatus in velik del kapsule interne.

M1 je del srednje možganske arterije od razcepišča notranje karotidne arterije do bifurkacije, M2 pa od bifurkacije do izhoda iz Silvične brazde. M3 in M4 so distalne veje, M5 pa končne (terminalne) veje.

A. cerebri anterior zavije na medialno stran hemisfere. Odsek A1 sega od razcepišča karotidne arterije do sprednje komunikantne arterije. Odsek A2 je del od sprednje komunikantne arterije do odcepišča kalozomarginalne arterije. A3 je segment od odcepišča kalozomarginalne arterije do zgornje površine korpus kalozuma 3 cm posteriorno od kolena korpus kalozuma, A4 je perikalozna arterija in A5 končne veje. Kortikalne veje so za skorjo frontalnega in parietalnega režnja; veje segajo še preko zgornjega roba hemisfere na konveksno stran. Centralne veje oskrbujejo glavo repatega jedra (caput nuclei caudati), sprednji del putamena, del sprednjega kraka kapsule interne.

A. cerebri posterior ima 3 segmente (imena po okolnih cisternah). P1 – pedunkularni segment je del zadajšnje možganske arterije, proksimalno od zadajšnje komunikantne arterije. P2 je segment v cisterni ambiens in P3 v cisterni lamine kvadrigemine. Kortikalne veje oskrbujejo večino skorje okcipitalnega režnja in spodnjo stran temporalnega režnja. Centralne veje prehajajo skozi substanco perforato posterior in oskrbujejo večji del talamusa. Rami choroidei posterior potekajo za talamusom na njegovo zgornjo stran in oskrbujejo horoidni pleksus tretjega prekata.

Vertebralna arterija prehranjuje zadajšnji in spodnji del velikih možganov, male možgane in notranje uho. Skozi bazo prestopa v foramen magnumu. Vertebralni arteriji leve in desne strani se združita v a. basilaris, ki poteka po klivusu oz. sulcus basilaris pontis. Pred združitvijo a. vertebralis odda posteriorno in anteriorno spinalno arterijo in spodnjo zadajšnjo cerebelarno arterijo (a. cerebelli inferior posterior, PICA). Slednja oskrbuje vermis, medialne dele cerebelarne hemisfere, medulo oblongato in horoidni pleksus 4. prekata.

Bazilarna arterija poteka do sprednjega roba ponsa in odda veje rami ad pontem (za notranjost ponsa), a. labyrinthi (notranje uho), a. cerebelli inferior anterior (spodnja stran malih možganov) in a. cerebelli superior (zgornja stran malih možganov). Na sprednjem robu ponsa se a. basilaris razcepi v parno zadajšnjo možgansko arterijo (a. cerebri posterior).

Možganske vene

Imajo zelo tanke stene, so brez zaklopk in so drugače razporejene kot arterije. Vene iz velikih možganov so povrhnje in globoke. Izlivajo se v venozne sinuse.

Povrhnje vene velikih možganov so:

- vv. cerebri superiores do 20, iz zgornjega dela lateralne in medialne ploskve hemisfere v sinus sagittalis superior;

- vv. cerebri inferiores iz spodnje površine hemisfere v sinus petrosus superior in sinus transversus;
- v. cerebri media superficialis v lateralnem sulkusu, izliva se v kavernozni sinus;
- v. anastomotica superior (Trolardova vena) ena od zgornjih možganskih ven, teče v centralnem sulcusu in anastomozira z v. cerebri medio superficialis;
- v. anastomotica inferior (Labbejeva vena) povezuje v. cerebri medio preko vv. cerebri inferiores s transverzalnim sinusom.

Supratentorijski venski sistem. Glavni iztok iz znotrajlobanjskega prostora je po levi in desni notranji jugularni veni, običajno je desna dominantna. Ostali iztok je preko orbitalnih ven in vertebralnega venskega pleksusa. Diploične vene in vene skalpa lahko služijo kot kolateralna pot npr. pri obstrukciji zgornjega sagitalnega pleksusa.

Venska drenaža v notranjo jugularno veno je po spodnjem petroznem sinusu in sigmoidnem sinusu. V sigmoidni sinus pride kri iz zgornjega petroznega sinusa in transverznega sinusa. Pritok v transverzni sinus je iz Labbejeve vene (v. anastomotica inferior) in iz sotočja sinusov (torcular herophili). Kri priteče v sotočje sinusov iz okcipitalnega sinusa, zgornjega sagitalnega sinusa in ravnega sinusa. Slednji dobi pritok iz spodnjega sagitalnega sinusa in velike možganske vene Galeni. Le-ta prejema kri iz precentralne cerebelarne vene, bazalne Rosenthalove vene in parne notranje možganske vene (v. cerebri interna). Od ven v zadnji kotanji je pomembna petrozna vena, ki se izliva v zgornji petrozni sinus.

Kavernozni sinus

Po klasičnem mnenju gre za velik venski prostor z multiplimi trabekulacijami. Študije z injiciranjem in kirurške izkušnje pa so pokazale, da je kavernozni sinus pletež ven. Vključene vene so v. ophtalmica superior in inferior, v. cerebri media superficialis, sinus sphenoparietalis ter sinus petrosus superior in inferior. V lateralni steni kavernoznega sinusa tečejo n. oculomotorius (n. III), n. trochlearis (n.IV), oftalmična veja n. trigeminus (n. V1) ter maksilarna veja n. trigeminus (n. V2). V notranjosti kavernoznega sinusa je a. carotis interna, okoli katere je bogat simpatični pletež. V globini se nahaja še n. abducens (n. VI).

Ovojnice osrednjega živčevja

Dura mater je zunanja čvrsta ovojnica živčevja in se prilega notranjosti lobanje in hrbteničnega kanala. Ima zunanji in notranji list. Med zunanjim listom dure in kostmi so meningealne arterije in vene, vazomotorni živci in senzibilne veje za duro. Dura tvori nepopolne pregrade - duplikature dure, ki ločijo posamezne dele možganov (falx cerebri, falx cerebelli, tenotorium cerebelli, diaphragma sellae). Notranji list dure je večinoma tesno združen z zunanjim, na bazi duplikatur pa so med listoma venski sinusi (kri iz sinusov odteka v notranjo jugularno veno).

Arahnoidea je iz veziva, brez žil in živcev in na obeh straneh jo odeva endotelij. Od dure jo loči kapilarni prostor cavum subdurale, v katerem potekajo vene. Med arachnoideo in pio je cavum subarachnoidale, izpolnjen z likvorjem in v njem potekajo arterije in vene. Na notranji strani je arahnoidea z vezivnimi mostički povezana s pio. Možganska arachnoidea odeva vse dele možganov, rahlo se drži površine, ne sega v vdolbine in na spodnjem delu možganov in okoli možganskega debla tvori cisternae subarachnoidales (cisterna magna, pontis, interpeduncularis, chiasmatis), napolnjene z likvorjem. Skozi cisterne potekajo arterije za

možgane. Na zunanji strani so ponekod Pacchionijeve granulacije, ki segajo v venske sinuse ali direktno v kosti kalvarije in so pomembne za resorbcijo likvorja v krvni obtok.

Pia se tesno prilega centralnemu živčevju in sega v vse vdolbine. Vodi žile in jih skupaj z glio spremlja tudi v notranjost centralnega živčevja. Gliozna plast, ki loči pio od perivaskularnega veziva, je membrana limitans gliae perivascularis. Endotelij možganskih kapilar in pia tvorijo bariero med krvjo in likvorjem. Pia je oskrbljena s senzibilnim in vazomotoričnim živčnim nitjem. Udeležena je pri zgradbi horoidnih prepletov.

Celice v živčnem sistemu

Normalno delovanje možganov je odvisno od anatomskega, biokemičnega in fiziološkega povezovanja različnih tipov celic. Ganglijska (živčna) celica - nevron je osnovna strukturna in funkcionalna enota živčnega sistema **(slika 16)**.

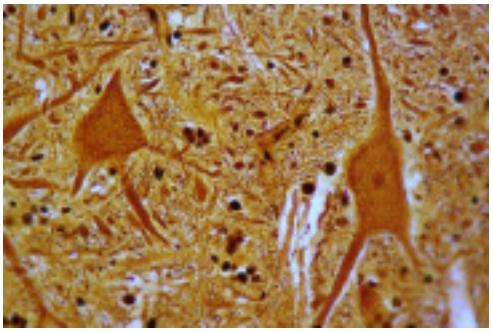

Slika 16

Slika 16 Nevron je sestavljen iz telesa celice in vseh njenih odrastkov, torej dendritov in aksona.

Sestavljena je iz telesa celice in vseh njenih odrastkov, torej dendritov in aksona. V živčnem sistemu je še nevroglija. Izraz je uporabil Virchow 1846 za neaktivno vezivno tkivo, ki "drži" nevrone na položaju v živčnem sistemu.

Nevroni

Enostavna in natančna opredelitev nevronov je težka, saj se po strukturi in funkciji različne vrste nevronov zelo razlikujejo. Navedimo tri primere nevronov, ki se strukturno pomembno razlikujejo: cerebelarne Purkinjeve celice, fotoreceptorska celica v mrežnici in nevron v gangliju dorzalne korenine. Iz tega lahko sklepamo, da definicija nevronov nima dosti skupnega z morfologijo. Razlogi, zaradi katerih te različne vrste celic opredeljujemo kot en tip, so povezani z njihovo funkcijo. Prvič velja, da so vsi nevroni polarizirane celice epitelijskega izvora. Ta lastnost je značilna ne le v njihovi zreli dobi ampak tudi med celičnim razvojem. Drugič, vsi nevroni prenašajo informacijo iz ene točke na telesu celice do druge točke. Tretjič velja, da se ta informacija prenaša v električnem smislu (ionsko). Prehodna lokalna sprememba membranskega potenciala zaradi toka ionov preko membrane omogoča nevronu prenos paketa informacij na razdalji nekaj mikrometrov ali metrov v delčku sekunde.

Funkcija nevronov. Tipična zgradba nevrona je sinapsa, dendrit, telo celice, aksonski griček (hillock), akson in sinaptični končni del. Informacija pride do živčne celice na visoko

specializirani strukturi imenovani sinapsa. Na tem mestu se izrastek iz prejšnjega nevrona v tokokrogu približa na razdalji nekaj sto angstromov naslednji celici, vendar se je ne dotakne. Ta prostor med celicama ostane v stiku z zunajceličnim prostorom. Zaradi tega prostora (reže med celicama) je potreben posebni mehanizem za prenos električnega signala iz presinaptične na postsinaptično celico. V ta namen presinaptična celica izloča kemični transmiter v režo. Transmiterji so običajno majhne molekule (acetilholin, noradrenalin), lahko pa tudi peptidi (substanca P, vazointestinalni peptid). Transmiter z difuzijo skozi režo pride do postsinaptične membrane, na kateri so receptorski proteini. Ti prepoznajo izločene transmiterje in pretvorijo informacijo iz kemične oblike v električni dogodek, ki se lahko širi vzdolž nevrona. Sinapse so načeloma kjerkoli na telesu nevrona, a najpogosteje so na dendritu. Dendriti številnih nevronov imajo specializirane strukture imenovane trni, na katerih presinaptični nevroni tvorijo sinapse. Različne živčne celice imajo enega ali več dendritov. Premer dendritov se z oddaljenostjo od telesa celice zmanjšuje.

Po dendritih električni signal doseže telo celice in potuje do točke, kjer iz celice izvira akson. Akson je struktura, ki zbira električne informacije iz dendritov in telesa in jih usmeri na naslednji nevron oziroma tarčni organ. Morfološko lahko akson ločimo od dendrita, ker ima enak premer v celotni dolžini. Blizu mesta, kjer akson zapusti telo celice, je specializirana regija, imenova aksonski griček oz. začetni segment. Ta del celice je biokemična meja aksona in mesto, kjer se sproži akcijski potencial. Do te točke informacija iz dendritov in telesa celice potuje primarno z elektronskim širjenjem, skupaj so različni paketi električne aktivnosti in se analogno seštevajo (graduirano). Nasprotno pa akson prenaša informacijo izključno digitalno. Če je kombiniran električni signal, ki doseže akson iz telesa celice dovolj močan, bo akson sprožil in prenesel informacijo naprej. Sicer se bo signal ustavil in krog bo prekinjen. Če je torej odločitev »da«, potem akson prenese informacijo kot samopotujoči električni val, imenovan akcijski potencial, ki potuje do konca aksona v nezmanjšani obliki. Aksonski potencial je električni signal, ki je posledica koordiniranega delovanja natrijevih in kalijevih kanalčkov, navadno v sodelovanju z glija celicami.

Sinaptični končič je mesto, kjer informacijski paket zapusti nevron zaradi naslednje celice v krogu. Morfološko je končič komplementaren postsinaptičnemu mestu, na katerega prenaša informacijo: ustrezen premer aksona, linearno urejeni mikrotubuli, vezikli in mitohondriji. Ko aksonski potencial doseže presinaptični končič, se sproži serija biokemičnih dogodkov, da se izloči nevrotransmiter. To omogoča prenos informacije skozi sinaptično režo ter sproženje električnega odgovora na naslednji celici.

Senzorni nevroni. Osnovna funkcija živčnega sistema je omogočiti organizmu, da hitro odgovori na svoje okolje. Razvili so se različni tipi celic, ki učinkovito pretvorijo informacijo iz okolja v električne impulze, ki se lahko vključujejo in prevedejo v vedenjski odgovor. Te celice so nevroni, ki pa ne dobivajo informacije od predhodnega nevrona v krogu, temveč je njihov pritok v obliki signalov iz okolja. Te signale lahko razvrstimo v tri osnovne modalnosti: mehanične, kemične in fizikalne.

Mehanični receptorji. Najenostavnejše receptorske celice tega tipa so za sprejemanje informacije o dotiku (Meissnerjevo telesce, Merkelove celice, Pacinijevo telesce, Ruffinijevi končiči) in bolečini. Večina jih je v koži. Nekateri mehanični receptorji z značilnimi cilijami so se razvili za slušni in ravnotežni sistem.

Kemični receptorji. Ta vrsta receptorjev odgovori na kemične snovi: v papili jezika (na slano, sladko, grenko, kislo), v nosnem epitelu (za voh).

Fizikalni receptorji. Občutljivi so na fizikalne lastnosti okolja. Primer so temperaturni receptorji v koži, celice, občutljive na svetlobo, v očesu. Slednji so fotoreceptorji, ki so občutljivi na elektromagnetno valovanje vidnega spektra in jih delimo na čepnice in paličnice.

Efektorski nevroni. Daleč najpogostejša tarča nevrona je drug nevron. Tako se večina aksonov konča s sinapsami na dendritičnih trnih drugih nevronov. Telesa celic ali celo presinaptični končiči tudi služijo kot tarča za aksone. Mreža nevronov, ki se tvori s temi medsebojnimi povezavami, je tisto, kar omogoča organizmu izvajanje kompleksnih vedenjskih odgovorov na stimuluse iz okolja. Akson nevrona ima lahko tudi druge tarče. Običajno je naloga teh celic, da prenesejo izračune živčnega sistema na neživčne celice ali strukture in učinek povzroči spremembo v vedenju organizma.

Motorični nevroni. Imajo značilno veliko telo s številnimi dendriti in dolgim aksonom, ki zapusti osrednji živčni sistem v živčnem fasciklu, ki izstopa na ventralni strani debla ali hrbtenjače. Fascikli se razvejujejo v tanjše in tanjše in končajo kot motorična ploščica – specializirana sinapsa z enim mišičnim vlaknom.

Nevrosekretorne celice. Majhno število specializiranih nevronov sprošča hormone, ki vstopajo v krvotok in vplivajo na tarče izven osrednjega živčnega sistema. Primer so celice hipofize.

Organizacija nevronov. Nevroni se lahko klasificirajo tudi na osnovi vloge, ki jo imajo v krogu. Lahko jih delimo v dva razreda glede na oddaljenost tarče od telesa celice. Projekcijski nevroni pošiljajo dolge aksone do drugih nevronov na oddaljeno mesto v živčnem sistemu (primer so talamokortikalni nevroni, dentatorubralni nevroni). Nasprotno pa imajo lokalni internevroni kratke razvejane aksone in sodelujejo predvsem v lokalnih procesih. Delitev nevronov je lahko tudi glede na funkcijo, ki jo imajo v krogu. Opisali smo, da nevron povzroči vzdraženje naslednjega nevrona. Lahko pa nevrotransmiter deluje inhibitorno. Funkcija inhibitornih nevronov je torej zaviranje aktivnosti naprej v krogu.

Skupino živčnih celic v osrednjem živčnem sistemu imenujemo jedro, v perifernem pa ganglij. Podaljški živčnih celic v osrednjem živčnem sistemu tvorijo živčne proge – traktuse. Podaljški so oviti z mielinsko ovojnico, ki jih ščiti, hrani in izolira; mestoma je prekinjena z Ranvierovimi nodusi, ki omogočajo sakadično (skokovito) prevajanje po živcu. Značilnost živčnih celic je vzdražljivost in električna prevodnost.

Nevroglija

Nevroglijo tvorijo morfološko in funkcionalno različne celične populacije z nenadomestljivimi strukturnimi in metabolnimi nalogami med razvojem možganov, delovanjem živčevja in popravljanjem možganov. V človeških možganih nevroglija preseže število nevronov za faktor 10 in aktivno sodeluje v obdelovanju informacij. Koliko je različnih tipov celic nevroglije? Klasična impregnacijska tehnika s kovino, ki jo je razvil Cajal, je odkrila dve komponenti nevroglije: **astrocite** in t.i. »tretji element« osrednjega živčnega sistema. Nadalje je del Rio-Hortega razdelil Cajalov tretji element v **oligodendrocite**, ki tvorijo mielin in imunske celice živčnega sistema – **mikroglija**. Nedavno

so v možganih odraslih ljudi odkrili četrto populacijo glija celic, ki je tako pogosta kot astrociti, oligodendroglija in mikroglija. Gre za **oligodendrocit progenitorne celice**. Iz njih v razvoju možganov nastanejo oligodendrociti. Kakorkoli že, pa imajo lahko v odraslih možganih vse ali pa nekatere od teh progenitornih celic tudi druge funkcije. Peta populacija glija celic v osrednjem živčevju so **ependimalne** celice, ki oblaga prekatni sistem in centralni kanal. V perifernem živčnem sistemu so glavna komponenta glije **Schwannove celice**. Z izjemo ependimalnih celic ima večina glija celic osrednjega živčnega sistema številne izrastke.

Nevroglija ima pomembno vlogo v bazični nevrokirurški terapiji, vključno aksonska regeneracija pri poškodbah hrbtenjače, preživetje nevronov pri kapi, diagnosticiranje in zdravljenje gliomov, transplantacija glija celic ter genska terapija. Nevroglija regulira nivo nevrotransmiterjev in glukoze v možganih. Mikroglija in astrociti reagirajo na okvaro osrednjega živčnega sistema in ta reaktivnost je lahko koristna ali pogubna za delovanje možganov ali predvidenih postopkov. Zato je razumevanje nevroglije pomembno tudi za nevrokirurga.

Astrociti. So najpogostejše celice v osrednjem živčnem sistemu. Najpogosteje jih delimo na tri glavne podtipe: radialni glijalni, fibrozni astrociti bele snovi in protoplazmatski astrociti sive substance.

Radialna glija. Prehodna populacija bipolarnih astrocitov so prve glialne celice v razvijajočih se možganih sesalcev. Njihova telesa pošiljajo kratke odrastke do ventrikularne površine in dolge odrastke proti pialni površini. Sodeluje pri migraciji nevronov z ekspresijo različnih molekul ekstracelularnega matriksa in adhezijskih molekul. Na koncu migracijskega procesa stopi večina celic radialne glije v mitotični cikel in se transformira v astrocite bele ali sive substance.

Astrociti bele substance. Služijo za strukturno oporo v osrednjem živčevju pri odraslih z raztezanjem odrastkov proti prekatom in pialni površini, kjer tvorijo kontinuirano »ponjavo« (sheet) imenovano glia limitans. V nasprotju z bipolarno radialno glijo je večina astrocitov, ki tvorijo glio limitans, multipolarnih in pošiljajo relativno kratke odrastke proti pii ali ventriklom. Izjema so veliki astrocitni odrastki, ki tvorijo oporno konstrukcijo za velike traktuse beline, manjši astrocitni odrastki pa služijo kot vodilo za migracijo aksonov med razvojem, izločajo rastne faktorje, ki regulirajo oligodendrogenezo in angiogenezo in obdajajo in podpirajo snope aksonov, ki se projicirajo proti skupni lokaciji. Vemo, da poteka komunikacija med nevroni skozi ekstracelularni prostor v sinaptičnih režah. Zato mora biti ekstracelularno okolje zelo dobro regulirano. Glavni homeostatski regulator mikrookolja v osrednjem živčevju so astrociti. Najpomembneje je, da omejujejo vstop serumskih snovi v osrednje živčevje s tem, da pošiljajo odrastke, ki se končajo s tako imenovanimi »nogicami« in obkrožajo skoraj vse krvne žile v osrednjem živčevju. Ti astrocitni konci zagotavljajo vzdrževanje tesnih stikov med sosednjimi endotelnimi celicami in so nujni element za tvorbo in ohranjanje možgansko-krvne bariere. Astrociti tudi moderirajo (pufrajo) ekstracelularni tok ionov in nevrotransmiterjev, ki so povezani z električno aktivnostjo nevronov. V beli snovi astrocitni odrastki pokrivajo nodalno področje mieliniziranih aksonov, kjer moderirajo tok ionov, ki je povezan s preskakujočim prevajanjem. »Strukturni« astrociti v beli snovi so druga populacija kot astrociti, ki pošiljajo odrastke k nodusom in žilam. Strukturni astrociti se v razvoju pojavijo prvi in lahko izvirajo iz radialne glije. Imenujemo jih tip I astrociti. Astrocite, povezane z nodusi in žilami, označujemo kot tip II. Ti izvirajo iz progenitornih celic v

podprekatni (subventrikularni) coni. In vitro te progenitorne celice lahko zrastejo v oligodendrocite.

Astrociti sive substance. So pogostejši kot astrociti bele substance ter projicirajo več in krajše odrastke proti pialni površini, krvnim žilam, Ranvierovim nodusom. Imajo torej precej skupnih funkcij z astrociti bele substance. Glavna razlika je, da astrociti sive snovi pošiljajo izrastke na telesa živčnih celic, dendrite in sinapse. Ovijanje sinaps pomaga inaktivirati in reciklirati nevrotransmiterje npr. ekscitatorni glutamat. Astrociti sive substance so med seboj povezani z »gap« stiki, tako da tvorijo sincicij, ki omogoča difuzijo ionov in majhnih molekul skozi možganski parenhim. Kalijeve ione, ki se sprostijo iz nevronov med nevrotransmisijo, tako poberejo astrociti in ioni ne interferirajo več z nadaljnjo sinaptično aktivnostjo. Možgani, ki predstavljajo le 2% telesne teže, porabijo 25% glukoze v telesu. Astrociti so glavni regulator energijskega metabolizma v možganih. Ključ za razumevanje te zveze je fizična povezava med astrocitnimi odrastki in kapilarami, ki so zunanji izvor glukoze, ter na drugi strani sinapse, kot glavni porabniki energije v možganih.

Drug pomemben vidik astrocitov je njihov odnos do patologije osrednjega živčevja, vključno s travmo, nevrotoksičnostjo, nevrodegeneracijo, infekcijo in vnetjem. Astrociti na patologijo reagirajo tako, da postanejo hipertrofični in v redkih primerih hiperplastični. Ta astroglioza vključuje hitro in znatno povečanje izražanja (ekspresije) glialnega fibrilarnega kislega proteina (GFAP) in tvorbo intermediatnega filamenta. Astrocitni odrastki torej pomagajo stabilizirati fragilno možgansko strukturo zaradi destrukcije možganskega tkiva. Reaktivni astrociti izločajo različne substance, npr. proteoglikane in rastne faktorje, ki lahko inhibirajo ali spodbujajo aksonsko regeneracijo, popravljanje možganov in delovanje živčevja.

Oligodendrociti. V človeških možganih je 10^{11} nevronov in za določeno aktivnost je potrebno milijone koordiniranih živčnih impulzov. Potrebna je bila prilagoditev za hitro prevajanje po živcih. Pri nevretenčarjih je hitrost prevajanja sorazmerna s premerom aksonov. Pri človeku bi tak način zahteval izjemno debele aksone. Tako pa so aksoni oviti s tesno, multilamelarno, kompaktno membrano, imenovano mielin. Mielin je specializiran podaljšek plazma membrane oligodendrocitov v osrednjem živčnem sistemu in Schwannovih celic v perifernem živčnem sistemu. Dolžina posameznega mielinskega segmenta ali mednodusnega mielina variira med nekaj sto mikrometri in 2 mm. Debelejši aksoni imajo daljše in debelejše mednodusne mielinske odseke. Na vsakem aksonu je mednodusni mielin ločen od sosednjega z Ranvierovim zažemkom, ki je specializiran nemielinski segment aksona, dolg 1-5 mikrometra. Bogat je z natrijevimi kanalčki in je analogen aksonskemu gričku – začetnemu segmentu aksona. Akcijski potencial tako skače z nodusa na nodus (saltatorno prevajanje). Širjenje akcijskega potenciala je proces, ki je odvisen od energije in saltatorno prevajanje je varčnejše. Tako ima mielin tri splošne prednosti za delovanje človeškega osrednjega živčevja: hitro aksonsko prevajanje, varčevanje z energijo in s prostorom. Mielin je nujen za normalno delovanje živčevja. Pri ljudeh poznamo različne dedne, metabolne in imunske mielinske bolezni. Pri bolnikih z boleznijo mielina pride do degeneracije aksonov, kar kaže, da mielin zagotavlja zunanjo trofično podporo za preživetje aksonov. Podobno velja, da če se mielin ne razvije, tudi aksoni ne dozorijo. Mielinizacija je tako nujna za dozorevanje in preživetje aksonov.

Edina poznana funkcija oligodendrocitov je mielinizacija in aksonska podpora. Tako razporeditev oligodendrocitov korelira z gostoto aksonov, ki zahtevajo mielin.

Oligodendrociti imajo majhna okrogla telesa celic in vodijo posamezni odrastek do vsakega mielinskega internodusa.

Schwannove celice. V perifernem živčnem sistemu tvorijo mielin Schwannove celice. Mielin ima tu enako funkcijo kot v osrednjem živčevju. Schwannove celice pa se razlikujejo od oligodendrocitov po tem, da lahko pospešujejo aksonsko regeneracijo. Schwannove celice tvorijo en mielinski internodus in obkrožajo ta internodus s specializiranim vezivnim tkivom ali bazalno lamino. Bazalna lamina tvori kontinuirano cev vzdolž celotni dolžine vsakega mieliniziranega vlakna. Kadar je presekan akson perifernega živčevja, distalni aksonski segment hitro degenerira, mielin se odstrani in Schwannove celice se pomnožijo in tvorijo kontinuum znotraj vsake cevi bazalne lamine. Proksimalni del aksona, ki je še povezan s telesom nevrona, ne degenerira in lahko ponovno vraste v to cev Schwannove celice, ki torej zagotavlja substrat in določa smer za regeneracijo in reinervacijo proti ustrezni tarči. Mielinizacija ni edina funkcija Schwannovih celic. Obdajajo tudi perikarion nevronov perifernega živčevja, tanke aksone in dele nevromuskularnih stikov. Molekularni fenotip teh Schwannovih celic se razlikuje od mielinskih Schwannovih celic.

Razporeditev mikroglije in oligodendrocitnih progenitornih celic (OPC). Oba tipa celic sta ubikvitarna v odraslih možganih. Oddajajo številne odrastke z relativno majhnih teles celic. Vsaka celica zavzema omejeno področje z minimalnim prekrivanjem med odrastki sosednjih celic. Odrastki sosednjih celic mikroglije se ne dotikajo. Končiči OPC so pogosto tesno blizu in nekateri se projicirajo do krvnih žil. Oba tipa celic tvorita mrežo, ki pokriva večino možganskega parenhima.

Mikroglija deluje kot imunske celice in fagociti v osrednjem živčevju. Vlogo ima pri razvoju osrednjega živčevja in pri boleznih. Večina mikroglije izvira iz monocitov iz kostnega mozga, ki vstopijo v možgane zgodaj v razvoju. Najprej so ameboidne oblike in pomagajo fagocitirati degenerirane nevrone in oligodendrocite, ki zapadejo programirani celični smrti kot delu normalnega razvoja. Po zgodnji fazi razvoja možganov se ameboidne mikroglija celice transformirajo v razvejane mikroglija celice, ki perzistirajo skozi odraslo dobo. Razvejana mikroglija tvori 5-20% glia celic odraslih možganov. Pogosteje so v sivini kot v belini in v filogenetsko novejših predelih osrednjega živčevja (možganska skorja, hipokampus), manj pa v starejših delih (mali možgani, deblo). Regionalne razlike v številu in obliki mikroglije kažejo, da je razporeditev in morfologija mikroglije regulirana z lokalnim okoljem in da ima mikroglija vlogo v tkivni homeostazi. Mikroglija hitro in dramatično odgovori na vse patologije v možganih. Reaktivno mikroglijo ločimo od mirujoče mikroglije po dveh kriterijih: sprememba v morfologiji in up-regulacija monocitno-makrofagnih molekul. Reaktivna mikroglija ima večja telesa in krajše, debelejše odrastke. Je tudi premična, saj lahko obkroži ali zadene strukture kot so mrtve celice, demielinizirani aksoni, sinapse ali amiloidne plake pri Alzheimerjevi bolezni. Reaktivna mikroglija izraža na površini molekule, ki jih običajno ne odkrijemo na mirujoči mikrogliji npr. MHC razred II in CD68. Kot odgovor na jasno patologijo stalna mikroglija sledi stereotipičnemu fenotipu, da se najprej aktivira in nato fagocitira. Fagocitni makrofagi v osrednjem živčevju lahko izvirajo tudi iz cirkulirajočih monocitov in iz sosednje mikroglije, ki proliferira in migrira na mesto poškodbe. Mikroglija ima vlogo pri boleznih kot del zgodnjega imunskega obrambnega mehanizma osrednjega živčevja. Sprošča različne potencialne citotoksične substance, vključno dušikov oksid, tumor nekrotizirajoči faktor, proteaze, citokine in glutamat. Čeprav celični mehanizmi, ki podpirajo boljše delovanje možganov, niso jasni, nedavne študije kažejo, da kostni mozeg vsebuje

stromalne celice, ki se lahko diferencirajo v mikroglijo, astrocite ter morda oligodendrocite in nevrone.

Malo je znanega o funkciji OPC v odraslih možganih. Delajo in vitro študije na OPC, izoliranih iz neonatalnega osrednjega živčevja podgan in menijo, da iz OPC lahko v razvoju možganov nastanejo oligodendrociti. OPC izvirajo iz podprekatne (subventrikularne) cone, od koder v razvijajočih se možganih migrirajo skozi možgane, se množijo in tvorijo mrežo stelatnih celic. Čas nastanka oligodendrocitov variira v različnih možganskih regijah. OPC v dozorelih možganih ne izginejo. Iz njih lahko nastanejo oligodendrociti. OPC pomagajo astrocitom vzdrževati homeostazo v osrednjem živčevju, vključno z regulacijo nevronske električne aktivnosti. Možno je, da so OPC pri odraslih iz dveh populacij – tiste, ki lahko dopolnijo oligodendrocite, in tiste, ki ne. Podobno kot astrociti in mikroglija OPC odgovorijo na poškodbo živčevja z aktivacijo (podaljšana oblika, manj odrastkov). Proučevali so tudi verjetnost, da OPC prispevajo k nastanku glialnih neoplazem npr. cerebralnih oligodendrogliomov in infratentorijskih pilocitnih astrocitomov.

Ependimalne celice. Oblagajo prekatni prostor v odraslih možganih. Imajo enostavno ciliarno kuboidno morfologijo. Cilije segajo v prekatni prostor in spinalni kanal, zanihajo 200 krat na minuto in pomagajo k rostrokaudalnemu toku likvorja. Ependimalne celice so povezane z apikolateralnimi režami in tesnimi stiki - zona occludens. Pomanjkanje tesnih stikov med ependimalnimi celicami omogoča prosto izmenjavo med ekstracelularnim prostorom možganov in likvorjem. Ependimalne celice so v odraslih možganih mitotično aktivne, tako da so lahko njihove genetske spremembe povezane s tumorigenezo.

Fiziološki procesi

V stanju mirovanja so ganglijske celice in aksoni pod napetostjo -70 mV, t.j. mirujoč membranski potencial.

Dražljaj na celico spremeni prepustnost celične membrane (vdor natrija v celico) t.j. depolarizacija ali akcijski potencial, ki vzdraži membrano vzdolž cele živčne celice, t.j. prenos (kondukcija) dražljaja.

Sledi repolarizacija, kalij se vrača v celico, natrij iz celice (to omogoča natrijeva črpalka v membrani).

Prenos dražljaja iz živca na živec poteka preko sinaps; tu je kemični prenos, na presinaptičnem končiču so v mehurčkih nevrotransmiterji, ki se sprostijo v sinapso in delujejo na postsinaptično membrano (acetilholin, noradrenalin, adrenalin glicin, gama aminomaslena kislina, glutaminska kislina, substanca P, serotonin, dopamin, aspartatna kislina).

Krvno-možganska bariera (Blood-brain barrier BBB)

Tesni stiki (zonulae occludentes) omejujejo prehod vodotopnih snovi iz krvi v osrednji živčni sistem. So med endotelijskimi celicami možganskih kapilar – BBB in tudi med epitelnimi celicami horoidnega pleksusa (krvno-likvorska bariera). Prenos omogočajo številni specializirani transportni sistemi.

Učinkovitost BBB je motena v določenih patoloških stanjih: tumor, okužba, poškodba, kap, jetrna encefalopatija. Na BBB lahko vplivamo farmakološko: hipertonični manitol poveča permeabilnost.

Literatura

1. Winn HR. Youmans Neurological Surgery, 5 ed., Philadelphia, Sounders 2004: 5-96.

2. Greenberg MS. Handbook of Neurosurgery, 6 ed., Lakeland, Greenberg Graphics, Inc. 2006: 68-93.

3. Širca A. Živčevje. *V:* Kobe V. (ed). Anatomija. Ljubljana, Univerza v Ljubljani, Medicinska fakulteta, 1978.

4. Vinko V Dolenc. Kirurgija osrednjega in perifernega živčevja. *V:* Smrkolj V. Kirurgija. Ljubljana, Sledi 1995.

5. Yasargil MG. Microneurosurgery. Stuttgart, New York, Thieme 1994: IVA 1-114.

6. Greenstein B, Greenstein A. Color atlas of neuroscience. Stuttgart, New York, Thieme 2000.

7. Vinko V Dolenc. Microsurgical anatomy and surgery of the central skull base. Wien, New York, Springer 2003.

8. Del Cott R. Medicinski terminološki slovar, 5. izd., Ljubljana, Državna založba Slovenije, 1984

9. Slovenski medicinski e slovar, Lek, Medicinska fakulteta Univerze v Ljubljani, elektronska oblika

3. Operacije in posegi v nevrokirurgiji

Borut Prestor

Nevrokirurški pristopi - kraniotomije
Osnovne kraniotomije
Pterionalni pristop
Pristopi do lobanjskega dna
Pristopi do piramide
Pristopi do stranskega prekata
Pristopi do tretjega prekata
Pristopi do pinealnega območja in češarike
Stranski subokcipitalni pristopi
Medialni subokcipitalni pristopi
Funkcionalna nevrokirurgija
Nevrovaskularni kompresijski sindromi
Kirurgija bolečine
Dekompresivna kraniektomija

Nevrokirurški pristopi - kraniotomije

Vsaka kraniotomija prinaša določeno tveganje, ki ima pri različnih nevrokirurških boleznih (npr. tumorji, anevrizme) svoje posebne značilnosti. Splošno tveganje omejimo na pooperacijske krvavitve (manj kot 0,8%). Pri operacijah zaradi možganskih tumorjev so pri 0,2% bolnikov težave zaradi anestezije, pri 10% poslabšanje nevrološkega stanja v prvih 24 urah po operaciji in pri 2% okužbe operacijskih ran. Tveganje za poslabšanje nevrološkega stanja bolnikov po nevrokirurški operaciji je odvisno od anatomskega mesta patološkega procesa. Zelo velika tveganja so pri znotrajlobanjskih tumorjih ali žilnih spremembah v povezavi z venskimi sinusi, motorično in senzorično možgansko skorjo, levo možgansko poloblo (visoke živčne dejavnosti), predelom vidne možganske skorje, v globini možganov (globoka možganska jedra, kapsula interna), v predelu arterijskega Willisovega kroga na možganski bazi, v predelu paraselarnih prostorov (kavernozni sinus), v možganskem deblu, ob možganskih živcih, na vertebrobazilarnem področju in v hrbtenjači. Odlično znanje nevrokirurgov in visoki tehnični standardi mikronevrokirurgije pomagajo slediti naslednjem ciljem nevrokirurškega zdravljenja:

- izboljšanje nevrološkega stanja, bolečinskih sindromov, motenj motorike, spastičnosti, epilepsije
- odstranitev tumorja, žilnih sprememb, brez dodatne poškodbe živčevja
- najboljša osnova za dodatne terapije (nevrološka, onkološka, protibolečinska, nevrorehabilitacija).

Doseganje teh ciljev omogočajo različni nevrokirurški pristopi. Posebno za operacije primarnih možganskih tumorjev se uporabljajo kirurgija na budnem bolniku (predeli možganske skorje z dokazanim delovanjem), mapiranje možganske skorje ali kortikografija in nevromonitoring (motorični in senzorični izvabljeni potenciali, izvabljeni potenciali možganskih živcev). Sodobne operativne tehnike odstranjevanja primarnih možganskih tumorjev so mikronevrokirurške tehnike netravmatiziranja možganov, neinvazivne eksploracije, ne več lobektomije in redko girektomije. Treba se je truditi za čiste tumerektomije. Za večinoma benigne tumorje možganskih ovojnic je potrebno izvrstno znanje mikronevrokirurgije, pri katerem se uporabljajo intraduralni pristopi po možganskih ovojnicah in cisternah, ekstraduralni pristopi do paraselarnega prostora in centralne lobanjske kotanje. Funkcionalno sledenje delovanja živčevja omogoča intraoperativni nevromonitoring. Pomagajo nam različne preiskavne metode 3D predoperativnega načrtovanja in nevronavigacije, ki jih kombiniramo z Dopplerskimi medoperativnimi tehnikami za navigacijo. Te metode nam pomagajo izbrati najugodnejšo smer. Natančno opredeljujejo operacije skozi točno določene možganske brazde, cisterne ali vijuge. Določijo tudi točno mesto kortikotomije glede na anatomijo možganskih brazd, girusov in kortikalnih ven.

Globoke možganske lezije, bolezni v funkcionalno izpostavljenih predelih možganov (elokventni predeli), majhne primarne možganske tumorje in bolezni, zdravljene s funkcionalno nevrokirurgijo, imajo prednost pri stereotaktični kirurgiji in obsevanju z gama nožem ali linearnim pospeševalnikom.

Osnovne kraniotomije

Temporalna kraniotomija je kirurška odprtina v senčničnem predelu lobanje. Indikacije zanjo so biopsije temporalnega režnja, temporalne lobektomije (epileptični napadi, dekompresivne kraniektomije), hematomi, tumorji temporalnega režnja, majhni lateralni akustični nevrinomi, dostop do dna srednje lobanjske kotanje (odprtine možganskih živcev, Meckelova votlina, labirintni in zgornji timpanični del VII. možganskega živca) in dostop do medialnega dela temporalnega režnja (amigdalohipokampektomija).

Frontalno kraniotomijo oblikujemo v čelnem predelu lobanje. Indikacije zanjo so dostop do čelnih režnjev možganov, pristop v 3. prekat, do področja turškega sedla (kraniofaringeomi, meningeomi sfenoidalne plošče), rekonstrukcija sprednje lobanjske kotanje (etmoidalne likvorske fistule) in lateralni, paramediani in sredinski pristopi.

Okcipitalna kraniotomija pokriva zatilni reženj možganov. Uporabna je pri tumorjih okcipitalnega režnja, meningeomih zadnjega falksa, tentorija in venskih sinusov (transverzalni, torkular, rektus, posteriorni del zgornjega in spodnjega sagitalnega sinusa). Uporabna je še v kombinacijah okcipitalno-subokcipitalnih pristopov skozi tentorij (pinealna regija, lamina kvadrigemina, talamus, zadnji del 3. prekata, zgornji del malih možganov).

Pterionalni pristop

Pterion je stičišče čelnice, senčnice in ličnice. Po njem se imenuje pterionalni pristop in daje središčno smer in orientacijsko točko za znotrajlobanjske pristope do centralne lobanjske kotanje, paraselarnih prostorov, sprednje lobanjske kotanje z vohalnimi žlebi in petelinjim grebenom, orbite, vrha piramide, Silvijeve brazde, insule, senčničnega in operkularnega dela čelnega režnja možganov.

Indikacije za tovrstni pristop so:

- anevrizme sprednjih možganskih žil, paraselarne karotidne arterije in anevrizme razcepišča (vrha) bazilarne arterije,
- meningeomi centralne lobanjske kotanje, kavernoznega sinusa, orbitofrontalni, petroklivalni meningeomi, meningeomi sfenoidne plošče, vohalnih žlebov in petelinjega grebena,
- hipofizni makroadenomi, ki segajo nad turško sedlo (3. prekat), paraselarno, retroselarno in kraniofaringeomi,
- primarni možganski tumorji lateralnega frontalega režnja, vidnih poti in hipotalamusa,
- primarni možganski tumorji temporalnega režnja (medialni deli s hipokampusom in amigdalom),
- inzularni tumorji.

Tehnika kraniotomije je naslednja: bolnik leži na hrbtu. Glava je vpeta v žebljast Mayfieldov nastavek in za 30 do 60° obrnjena vstran od navpičnice, odvisno od lokalizacije nevrokirurškega problema. Rez kože poteka od ličničnega loka 1 cm pred tragusom (ohraniti moramo frontalno vejo obraznega živca in povrhnje temporalne arterije) polkrožno (za mejo lasišča) proti sredini roba lasišča na čelu. Rez temporalne mišice poteka skupaj s kožo in podkožjem ali posebej. Praviloma so potrebne tri trepanacijske luknje: ena na križišču ličnice, zgornje senčne črte in supraorbitalnega grebena, druga na zadajšnjem delu ličničnega loka in tretja v višini zgornje senčne črte proti temenu. Središče kostnega pokrova je usmerjeno v sfenoidno krilo, ki ga odstranimo s ščipalko ali z brušenjem. Od reza dure naprej moramo operirati ob pomoči mikroskopa. Odvisno od znotrajlobanjskega procesa poteka rez dure polkrožno nad Silvijevo brazdo ali vzdolž nje. Dober mikronevrokirurški pterionalni pristop vključuje razcepitev Silvijeve brazde po Yasargilu.

Pristopi do lobanjskega dna

Pristopi do lobanjskega dna so se močneje razvili v zadnjem obdobju in se uporabljajo v izjemno zahtevni kirurgiji centralne lobanjske baze (področje ob turškem sedlu in za njim, klivus, piramidna kost). Zelo pomembno mesto zavzema pristop do lobanjskega dna, ki ga je začel in opisal Dolenc. Sestavljajo ga pterionalna kraniotomija, orbitotomija, ekstraduralna odstranitev sprednjega klinoida in sfenoidne kosti. Tak postopek omogoča najbolj neposreden pristop v kavernozni sinus, prostor ob turškem sedlu in za njim skozi serijo trikotnih prostorov, ki jih omejujejo pomembne žilne, živčne in kostne strukture tega prostora. Indikacije za ta pristop so karotikooftalmične anevrizme, spremembe v kavernoznem sinusu (karotiokavernozne fistule, tumorji, anevrizme karotidne arterije v kavernoznem sinusu), tumorji lobanjske baze, tumorji v orbiti, tumorji optičnega kanala.

Pristopi do piramide

Indikacije za te pristope so spremembe vrha piramide (petroklivalni meningeomi) in klivusa (hordomi), ki se širijo nad tentorij in v zadajšnjo kotanjo. Osnova je pterionalna kraniotomija s poudarjenim temporalnim delom do lobanjske baze in vrha piramide. Spremembe v področju klivusa so dostopne po transpiramidni presigmoidni poti ali subokcipitalni retromastoidni poti.

Pristopi do stranskega prekata

Gre za večje število pristopov, ki so vsi uporabni:

- pristopi do preddvora ali trigonuma: skozi srednjo senčno vijugo pri razširjenem senčnem rogu, stranski senčno temenski pristop, zgornji senčno zatilni, transkalozni pristop, pristop skozi senčni rog stranskega prekata prek kortikotomije vrha senčnega režnja in incizija zatilnega režnja pri bolnikih s homonimno hemianopsijo,
- pristop do čelnega roga skozi srednjo čelno vijugo,
- pristop do srednjega dela stranskega prekata skozi korpus kalozum in skozi srednjo čelno vijugo (težji dostop do žilne oskrbe tumorja),
- pristopi do senčnega roga skozi srednjo senčno vijugo in skozi senčni rog.

Pristopi do tretjega prekata

Zaradi središčne geometrijske lege tretjega prekata in češarike, je pristopov do sprememb v tem delu možganov več:

- transkortikalni pristop skozi stranski prekat je sprejemljiv pri bolnikih s hidrocefalusom. Indiciran je tudi, če najdemo razširitev tumorja iz 3. v stranske prekate. Tveganje nastanka epilepsije je 5%;
- transkalozni pristop je boljši pri bolnikih brez hidrocefalusa. Sprednji nudi dober pregled obeh sten tretjega prekata, prinaša pa nevarnost poškodbe obeh forniksov. Zadajšnji transkalozni pristop omogoča dostop do lamine kvadrigemine in področja češarike, ohraniti pa moramo globoke možganske vene;
- subfrontalni pristopi: subkjazemski med vidnim živcem in kjazmo, optikokarotidni skozi prostor, ki ga omejujejo medialno vidni živec, s strani karotidna arterija in zadaj sprednja možganska arterija in pristop skozi lamino terminalis nad kiazmo;
- transsfenoidni pristop, pri katerem moramo odstraniti tuberkulum turškega sedla, planum afeoidale in sprednje stene turškega sedla;
- subtemporalni pristop in
- stereotaktični pristop, ki je uporaben za aspiracije koloidnih cist.

Najpomembnejši za odstranjevanje sprememb v stranskem in tretjem prekatu je pristop skozi korpus kalozum. Po tej poti odstranjujemo koloidne ciste, kraniofaringeome, talamične gliome, arteriovenske malformacije in parazitne ciste (cisticerkoza). Pri tem pristopu se moramo izogniti motorični skorji in zgornjemu venskemu sinusu. Pomembne so tudi povrhnje mostne vene, ki se iz možganske skorje izlivajo v zgornji sagitalni venski sinus. Praviloma pristopamo z desne nedominantne strani. V korpus kalosum vstopamo med obema perikaloznima arterijama. Pri pristopu skozi splenium korpusa kalozuma lahko nastane diskonekcijski sindrom. Kalozotomija naj bo manjša od 25 mm. Za orientacijo ob vstopu v tretji prekat nam pomagajo horoidni pletež, foramen Monroi, talamostriatne vene, septalna in kavdatna vena. V tretji prekat vstopamo med obema forniksoma ali skozi foramen Monroi.

Pristopi do pinealnega območja in češarike

Okcipitalni transtentorijski pristop. Indikacije za ta pristop so sprememb v predelu četveroglavičja (lamina kvadrigemina), češarike in zadajšnjega dela tretjega prekata. Bolnik leži na trebuhu v položaju, imenovnem "concorde". Naslednji možen pristop je v sedečem položaju bolnika (nevarnost zračne emobolije, zato je nujen venski kateter v veni subklaviji ali veni jugularis). Pri trepanaciji je pomembna anatomska pozicija zgornjega sagitalnega sinusa, transverzalnih sinusov in konfluensa (torcular Herophili). Te strukture moramo ohraniti. Mostne vene zatilnega režnja možganov lahko žrtvujemo, ohraniti pa moramo te

vene na temenskem in senčnem režnju. Incizicijo v tentoriju naredimo 10 mm lateralno od srednje linije. Anatomsko vodilo so zadajšnja možganska arterija, zgornja malomožganska arterija, precentralna malomožganska vena, Galenova vena in bazalna Rosenthalova vena. Zadnji dve veni sta življenskega pomena in ju moramo ohraniti.

Subokcipitalni supracerebelarni pristop. Pri tem pristopu ni tveganja hemianopsije in omogoča postopno odstranjevanje tumorja izpod pomembnih globokih ven. Bolnik je v sedečem položaju ali v položaju "concorde". Izogniti se moramo vsem pomembnim venskim sinusom. Supracerebelarne vene lahko koaguliramo. Ohraniti moramo tudi perforantne arterijske veje zadajšnje možganske in zgornje malomožganske arterije.

Stranski subokcipitalni pristopi

Omogočajo pristop do pontocerebelarnega kota, do vertebralne arterije in do anterolatarne površine možganskega debla.

Indikacije za take pristope so:

- mikrovaskularne dekompresije pri trigeminusni nevralgiji, hemafacialnem spazmu, genikulatni nevralgiji in glosofaringealni nevralgiji,
- tumorji pontocerebelarnega kota (švanomi ali akustični nevrinomi, meningiomi),
- anevrizme zadajšnje spodnje cerebelarne arterije, stičišča verteberalne in bazilarne arterije, verteberalna endarteriektomija in
- tumorji anterolateralne površine možganskega debla ter tumorji velike zatilne odprtine (hordomi, meningeomi).

Položaji bolnikov med operacijo so različni:

- sedeči položaj (postaja zastarel zaradi velike nevarnosti zračne embolije, tveganje pooperacijskega hematoma in pnevmatocefalusa, zbiranje venske krvi v spodnjih udih in relativne hipovolemije), zaradi dobre orientacije in čistega operativnega polja ostaja med najprimernejšimi za operacije v 4. prekatu in v predelu črva malih možganov,
- stranski položaj na boku pridobiva najpomembnejše mesto v pristopih s strani, kraniotomijo omejujejo sinus transverzus zgoraj, velika zatilna odprtina spodaj, sigmoidni sinus ob strani (odprte mastoidne celice moramo zapreti z voskom),
- polsedeči položaj,
- ležeči položaj na hrbtu s podloženim ramenom in
- ležeči položaj na trebuhu ("concorde").

Medialni subokcipitalni pristopi

Uporabljajo se za spremembe v središču zadajšnje lobanjske kotanje. Sem spadajo spremembe črva malih možganov, kot so arteriovenske malformacije in sredinski astrocitomi, tumorji 4. prekata (ependimomi, meduloblastomi), spremembe možganskega debla (kavernomi, angiomi), dekompresijske kraniektomije za malformacije Arnold-Chiari. Bolniki so v sedečem položaju, ležijo na trebuhu ali v stranskem položaju z glavo, obrnjeno z obrazom navzdol. Zapleti povezani s subokcipitalnim pristopom so oteklina in hematomi, akutni hidrocefalus s herniacijo tonzil, nenadna hipertenzija in motnje dihanja. Likvorska fistula nastane pri 5 do 7% bolnikov skozi Eustahijevo trobljo skozi nos v žrelo ali uho. V povezavi s tumorji pontocerebelarnega kota nastanejo okvare V. in VII. možganskega živca

(kornealni refleks lahko vodi v razjede roženice). Zaradi dekompresije so možne krvavitve nad tentorijem. Pooperativni zapleti kraniotomij so hematomi (intraparenhimski, epiduralni, subduralni), možganske kapi (arterijske, venske), pooperativni epileptični napadi, akutni hidrocefalus, pnevmocefalus in možganska oteklina.

Funkcionalna nevrokirurgija

Parkinsonova bolezen. Tkivne transplantacije za Parkinsonovo bolezen so omejene na raziskovalne centre. Vsaditev fetalnih dopaminergičnih možganskih celic lahko zmanjša intenzivnost Parkinsonove bolezni in poveča učinke levodope, vendar se zaradi etičnih razlogov redko uporablja. Poskušajo tudi z bolnikovimi lastnimi adrenalnimi celicami, pa so rezultati skromni. Uspešnejše so palidotomije, ki so jih začeli s stereotaktično radiokirurgijo. Novejše tehnike pa poskušajo s primarno radiofrekvenčno ali kriološko palidotomijo po določitvi tarčnega mesta z električno stimulacijo. Poskušajo tudi z globoko možgansko stimulacijo globusa palidusa in subtalamičnega jedra. Te metode najugodneje vplivajo na motorične simptome Parkinsonove bolezni, ki pa tudi z leti minevajo.

Spastičnost. Nastane zaradi okvare zgornjega motoričnega nevrona in prenehanja inhibicije na α- in γ- motorične nevrone. Rezultat je povišan mišični tonus, klonus in nehotni gibi. Nastane zaradi poškodb možganov (kap) ali hrbtenjače nad konusom. Najdemo jo še pri multipli sklerozi in prirojenih motnjah (cerebralna paraliza, spinalni disrafizem). Bolnikom onemogoča sedenje v invalidskem vozičku, ležanje v postelji, spanje, olajša razvoj preležanin in spastičnega mehurja. Kirurško zdravljenje spastičnosti je prihranjeno za bolnike, na katere konzervativna medikamentozna terapija nima učinka. Nedestruktivne metode so intratekalne baklofenske in morfinske črpalke ter električne epiduralne stimulacije. Ablativne metode z ohranitvijo mobilnosti bolnika so intramuskularne neurolize s fenolom, selektivne neurektomije, perkutane radiofrekvenčne rizotomije, mielotomije, selektivne dorzalne rizotomije in stereotaktične talamotomije ali dentatotomije. Ablativni posegi z žrtvovanjem bolnikovega potenciala mobilnosti (pri kompletnih okvarah hrbtenjače) so intratekalne injekcije fenola in glicerina, selektivne sprednje rizotomije, nevrektomije, intramuskularne fenolne injekcije, kordektomije in kordotomije.

Tortikolis. Gre za obliko distonije, ki se kaže s pomanjkljivo kontrolo položaja glave. Nekirurške metode zdravljenja imajo prednost in jih sestavljajo relaksacijski trening, nevropsihiatrična obravnava in transepidermalna nevrostimulacija vratu. Kirurške metode so dorzalna stimulacija hrbtenjače, lokalne injekcije botulinusnega toksina, selektivne rizotomije in sekcije spinalnega dela akcesornega živca. Redkeje uporabljena metode je stereotaktična elektrokoagulacija Forelovega H1 polja.

Nevrovaskularni kompresijski sindromi

Pri njih nastanejo kompresije možganskih živcev na mestu vstopa (senzoričnih) ali izstopa (motoričnih) korenin iz možganskega debla (root entry zone). Sem spadajo hemifacialni spazem, pozicijski vertigo in tortikolis XI. možganskega živca. Diagnosticiramo jih z MR zadnje lobanjske kotanje in iščemo kontakte med žilo in odgovarjajočim možganskim živcem. Mikrovaskularna dekompresija pritiskov žil v predelih izstopov možganskih živcev je praviloma zelo učinkovita.

Kirurgija bolečine

Sindromi nevropatske bolečine. Nevropatska bolečina nastane zaradi okvare perifernega ali centralnega živčevja in jo spremljajo senzorični simptomi in znaki. Tipični predstavniki periferne nevropatske bolečine so fantomska, diabetična in poherpetična bolečina ter trigeminusna nevralgija. Med glavne centralne oblike pa spadajo cervikalna spondilotična mielopatija, bolečina pri multipli sklerozi in siringomielija. Medikamentozno terapijo sestavljajo triciklični antidepresivi, gabapentin, lidokainski obliži in tramadol.

Trigeminusna nevralgija (tic douloureux). Paroksizmalna ostra električnim sunkom podobna bolečina na eni strani obraza v področju perifernega oživčenja ene ali več vej trigeminusa, ki traja nekaj sekund in ima tudi sprožilne dejavnike. Nevroloških izpadov ni. Pogoste so spontane remisije. 2% bolnikov z multiplo sklerozo ima trigeminusno nevralgijo. Atipična obrazna bolečina opisuje vse drugačne oblike obraznih bolečin kot je trigeminusna nevralgija. Nevralgija nastane zaradi efaptičnega preskoka senzoričnih dražljajev iz delno demieliniziranih A vlaken na tanka A-delta in C vlakna. Nastanejo v primerih žilnih kompresij (zgornja cerebelarna arterija, perzistentna primitivna trigeminusna arterija, dolihocefalna bazilarna arterija), tumorjev pontocerebelarnega kota in multiple skleroze. Za konzervativno zdravljenje se uporabljajo karbamazepin, baklofen in gabapentin. Poskušajo tudi z novejšimi antiepileptičnimi zdravili. Ob neuspešnem zdravljenju so na voljo kirurške metode, ki omogočajo blokade ali kirurške poškodbe perifernih vej trigeminusa, perkutane trigeminusne rizotomije z radiofrekvenčno termokoagulacijo, injiciranjem glicerola, mehansko poškodbo ganglija z balonom ali alkoholne blokade, sekcije descendentne trigeminusne proge v spodnjem delu podaljšane hrbtenjače, mikrovaskularne dekompresije, kompletnega prekinjenja trigeminusa proksimalno od ganglija in stereotaktična radiokirurgija. Za starejše bolnike in tiste s pridruženimi tveganji se uporabljajo manj invazivne tehnike, ki pa niso najbolj učinkovite. Najučinkovitejša je mikrovaskularna dekompresija s 75 do 80% popolnim uspehom in dodatnimi 10% bolnikov z olajšanjem bolečine. Pred operacijo je potrebno narediti magnetno resonanco trigeminusnih živcev in poskušati še morfološko pokazati nevrovaskularni konflikt. Manj pogosti sta glosofaringealna in genikulatna nevralgija.

Poherpetična bolečina. Virus herpes varičela zoster povzroča boleče mehurčaste izpuščaje na koži po dermatomski distribuciji kožnih živcev. V primerih vztrajanja bolečine več kot 1 mesec, ko se izpuščaji že pozdravijo, nastane poherpetična nevralgija. Pogostejša je pri imunsko manj odpornih ljudeh in bolnikih z malignimi boleznimi. Bolečina je pekoča in neprijetna, spontana ali sprožena z lahnimi kožnimi dražljaji (alodinija). V dermatomskem predelu jih spremljajo hipestezija, hipalgezija, parestezije in disestezije. Zdravljenje poteka z antiherpetičnimi in antiepileptičnimi zdravili. Uporabljajo tudi intratekalne injekcije steroidov. Od kirurških metod so na voljo blokade živcev, kordotomije, rizotomije, neurektomije, simpatektomije, DREZ operacije, akupunkture, TENS in stimulacije hrbtenjače.

Kirurški posegi. Medikamentozna terapija mora biti popolnoma izčrpana, preden so bolniki kandidati za kirurške posege. Med električne stimulacije spadata globoka možganska stimulacija sive substance ob akveduktu in ob prekatih ter stimulacija hrbtenjače. Direktna aplikacija zdravil v osrednje živčevje poteka po različnih poteh in z različnimi učinkovinami. Med znotrajlobanjske ablativne posege spadajo cingulotomija, stereotaktična medialna talamotomija in mesencefalotomija. Med spinalne ablativne posege sodijo odprta in perkutana kordotomija, kordektomija, komisuralna mielotomija, točkasta sredinska mielotomija, DREZ

koagulacija, dorzalna mielotomija, dorzalna gangliotomija, sakralna kordotomija, simpatektomija in posegi na perifernih živcih.

Kordotomija. Prekinitev lateralne spinotalamične proge je metoda izbora za unilateralno bolečino pod C5 dermatomom pri terminalno bolnih s pomočjo radiofrekvenčnih tokov. Najpogosteje se izvaja perkutano v prostoru med C1 in C2. Nevarnosti so za poslabšanje odvajanja vode in pri bilateralnih posegih motnje dihanja.

Komisuralna mielotomija ali mediolongitudinalna mielotomija. Metoda omogoča prekinitev križajočih živčnih vlaken v sprednjih komisurah na poti v lateralno spinotalamično progo. Indicirana je v primerih bilateralne ali sredinske bolečine pod prsnim košem. S seboj prinaša 8 do 16% nevroloških zapletov s strani motorike, senzorike in avtonomnega živčevja.

Aplikacija narkotikov preko subkutane črpalke v epiduralni, intratekalni ali znotrajprekatni (intraventrikularni) prostor se uporablja posebej za kontrolo bolečine pod vratom. Uporabljajo se epiduralni in intratekalni katetri. Pred vstavitvijo je bolnike potrebno testirati in ugotoviti učinkovitost narkotikov.

Električna stimulacija hrbtenjače ima učinke pri bolečini po laminektomiji, funkcionalnih spastičnih hemiparezah in distonijah. Elektrode je potrebno vstaviti v epiduralni prostor s pomočjo hemilaminektomije ali perkutano.

Koagulacije v področju vstopa zadnjih korenin (DREZ operacije). So učinkovite pri deaferentacijski bolečini po izpuljenju korenin ramenskega pleteža, poškodbi hrbtenjače z dermatomsko bolečino, pri poherpetični bolečini in poamputacijski fantomski bolečini. Ugodne učinke opisujejo tudi pri bolečini zaradi siringomielije. Pomembno dolgotrajno izboljšanje je pričakovati pri 80 do 90% bolnikov z deaferentacijsko bolečino zaradi avulzije ramenskega pleteža. Metode so mikrokirurške selektivne koagulacije v DREZ področju, točkaste koagulacije v DREZ področju in zvezna mikrokoagulacija v DREZ področju. Mikrokoagulacija zajame Lissauerjev snopič, želatinozno substanco (Rexedovi plasti 1 in 2) in zadnji rog hrbtenjače do 5. Rexedove plasti. Zraven se uporablja tudi medoperativni nevromonitoring hrbtenjače.

Dekompresivna kraniektomija

Znotrajlobanjski procesi lahko peljejo do z zdravili neobvladljive možganske otekline. Povečan znotrajlobanjski (intrakranialni tlak, ICP) zmanjša možganski perfuzijski tlak. To vodi do zmanjšanega pretoka krvi skozi možgane, citotoksične možganske otekline in herniacije možganov pod falks, skozi tentorij ali skozi veliko zatilno odprtino. Leta 1905 je Cushing uporabil dekompresivno kraniektomijo za zmanjšanje ICP zaradi rasti znotrajlobanjskega tumorja. Indikacije so travmatska poškodba glave in možganov, subduralni hematomi, možganska oteklina zaradi vazospazma po subarahnoidni krvavitvi, encefalitis, znotrajmožganski hematomi, tromboza možganskih ven in duralnih venskih sinusov, cerebelarni infarkti ter supratentorialna možganska ishemija in kap.

Literatura

1. Greenberg MS. Handbook of Neurosurgery, 6th ed., Lakeland, Greenberg Graphics, Inc. 2006.

2. Winn RH (ur). Youman's Neurological Surgery, 5th ed., vol 1&2. Saunders, 2004.

3. Dolenc VV, Rogers L (ur). Cavernous sinus. Developments and future perspectives. Springer, 2009.

4. Osnove nevrotravmatologije

Tadej Strojnik

Uvod
Oskrba poškodovanca
Predstavitev poškodb
Nevrokirurška obravnava poškodovanca s PGM
Intenzivno zdravljenje hude možganske poškodbe
Prognoza
Zaključek

Uvod

Epidemiologija

V sodobnem svetu poškodbe glave in možganov (PGM) prizadenejo letno 2% prebivalcev. Najpogosteje utrpijo poškodbe moški med 15. in 24. letom. Med vsemi vrstami poškodb so poškodbe možganov med najpogostejšimi vzroki smrti in trajne invalidnosti. Okvara možganov lahko spremeni fizično, kognitivno in/ali vedenjsko stanje človeka in ta motnja delovanja je lahko začasna ali trajna. Smrtnost zaradi poškodbe možganov po svetu je med 15 in 30 na 100 000 prebivalcev. PGM je vodilni vzrok smrti pri mlajši od 45 let. V **Sloveniji** letno **umre** zaradi PGM več kot **300** ljudi.

Smrtnost je trikrat večja pri poškodovancih s PGM kot pri tistih poškodovancih, ki niso utrpeli PGM. Ugotovili so tudi, da pri poškodovancih s PGM ravno ta povzroči smrt pri 67,8% primerov, medtem ko druge poškodbe povzročijo smrt pri 6,6% primerov oziroma oba vzroka skupaj (PGM in druge poškodbe) pri 25,6% primerov. Resnost PGM je še vedno najpomembnejši napovedni dejavnik izhoda pri politravmatiziranih poškodovancih.

Etiologija

Vzroki za hudo PGM:
- prometne nesreče (prispevajo skoraj polovico primerov)
- padci
- poškodbe v pretepu.

Vzroki pri otrocih:
- poškodbe v prometu
- padci
- poškodbe zaradi športnih aktivnosti.

Poškodovanci, ki so udeleženi v prometni nesreči, utrpijo **več poškodb**. Pridružene poškodbe so predvsem:

- zlomi kosti udov
- huda poškodba prsnega koša
- poškodbe obraza
- poškodbe notranjih organov
- zlom hrbtenice, najpogosteje na nivoju C1, 2 ali 3.

PGM so najpogostejše med vikendi, prvi vrh v letu je v mesecu aprilu, nato število poškodb narašča do vrhunca v mesecu septembru.

Ob upoštevanju dejstva, da so poškodovanci najpogosteje mladi ljudje, je jasno, da pomenijo poškodbe veliko **ekonomsko breme** razvitih držav (smrtnost oz. invalidnost aktivnega prebivalstva, dolgotrajni izostanek od dela, stroški zdravljenja in rehabilitacije). Žal pa je število žrtev zaradi poškodb že od leta 1977 naprej vsako leto večja za 1%. Dejavniki, ki vplivajo na pojavljanje nesreč, so zlasti alkohol, slabši socialno ekonomski položaj, politično in socialno nestabilno okolje, brezposelnost. Cilj WHO za Evropo (Copenhagen 1999) je, da se do leta 2020 zmanjša število poškodb zaradi nasilja in nesreč, in sicer v prometu za 30% ter pri drugih nezgodah (na delu, doma in drugje) za 50%.

Mehanizem poškodbe

Poškodba možganov je po definiciji tista poškodba možganov, ki nastane zaradi enega ali kombinacije sledečih dejavnikov:

- zunanji fizikalni dejavnik (kadar govorimo o travmatski poškodbi možganov angleško "traumatic brain injury" (TBI), imamo običajno v mislih to vrsto poškodbe);
- hitra akceleracija ali deceleracija glave;
- krvavitev znotraj možganov ali okoli njih;
- toksična snov preide skozi krvno-možgansko pregrado.

Stopnja nevrološke okvare je odvisna tako od mehaničnega dogodka kot od nevrokemičnega odgovora ali reakcije nanj.

Pristop k problemu

Oskrba poškodovanca s hudo PGM se razlikuje že med posameznimi centri znotraj držav in tudi med državami. Da bi poenotili pristop do poškodovancev, so v posameznih državah izdelali **priporočila**. Začetnik z dokazi in merjenji podprtega zdravljenja hude PGM je bil nevrokirurg **Douglas Miller**. Prve smernice so bile v BMJ objavljene že leta 1984. Leta 1996 so v Ameriki objavili smernice za obravnavno poškodovanca s hudo PGM *»Guidelines for the management of severe head injury«*, leto kasneje pa je tudi EBIC (European Brain Injury Consortium) izdal napotke za obravnavo poškodovanca s hudo PGM. Aitken Neuroscience Center, New York je širil sodobna priporočila prek mednarodne študije in že leta 1998 se je naša bolnišnica, kot prva v državi, za 2 leti vključila v projekt. V Mariboru smo tako prvi pri nas pričeli z rednim monitoriranjem in drenažo likvorja. Ker pa je ocena stanja in izvajanje ukrepov na mestu dogodka kritičen prvi člen pri nudenju ustrezne oskrbe poškodovancev s hudo PGM, so leta 2000 pripravili tudi smernice za predbolnišnično obravnavo poškodovancev s PGM. Slovensko združenje za intenzivno medicino je *»Priporočene smernice za ukrepe in zdravljenje pri poškodovancih s hudo poškodbo glave«* objavilo leta 2004.

Namen smernic je preprečiti ali zmanjšati nastanek sekundarne možganske okvare. Smernice niso dokončne in nespremenljive, temveč se na osnovi raziskovalnega dela lahko spreminjajo in prilagajajo.

Ocena in razvrstitev poškodovancev s PGM

Razširjena in preizkušena metoda za oceno poškodovanca s PGM je Glasgowska lestvica nezavesti (Glasgow coma scale, GCS) in med kliniki upravičeno velja kot zlati standard. Razvila sta jo Teasdale in Jennett leta 1974 kot objektivno merilo za nivo zavesti po PGM. Ocenjujemo sledeče:

Odpiranje oči	spontano	4
	na ukaz	3
	na bolečino	2
	ni prisotno	1
Besedni odgovor	orientiran	5
	zmeden	4
	neustrezne besede	3
	nerazumljivi glasovi	2
	ni prisotno	1
Motorični odgovor	uboga ukaze	6
	lokalizira bolečino	5
	odmik na bolečino	4
	fleksija na bolečino	3
	ekstenzija na bolečino	2
	ni odgovora	1

Oseba pri polni zavesti ima oceno 15, v najgloblji komi pa 3; dogovorjeno je, da GCS 8 ali manj govori za komo.

Pri otrocih, starih 4 leta ali manj, je besedni odgovor prilagojen starosti:

se smeje, sledi predmetom in zazna zvok	5
joka in se neustrezno odziva na predmete in zvok	4
neutolažljivo joka in stoka	3
je razdražen in se ne da pomiriti	2
brez odgovora	1

Klinična delitev PGM

Klinično PGM delimo glede na oceno GCS po oživljanju na:

- blage (GCS 13-15)
- zmerne (GCS 9-12)

- hude (GCS 3-8).

Blaga PGM: poškodovanci so pri zavesti in brez nevroloških izpadov, čeprav imajo mnogi med njimi težave s kratkotrajnim spominom in koncentracijo.

Zmerna PGM: bolniki so zaspani in slabše odzivni.

Huda PGM: bolniki so komatozni, ne odpirajo oči in ne sledijo ukazom.

Več kot 95% vseh PGM je blagih, medtem ko zmerne in hude poškodbe prispevajo ostalih 5% primerov. Smrtnost pri blagih PGM je nizka (med 0,04 in 0,29%) in to skoraj izključno zaradi znotrajmožganske (intracerebralne) krvavitve. Zgodnje prepoznavanje simptomov in znakov, ki predstavljajo tveganje za razvoj možganske krvavitve je ključnega pomena pri začetni obravnavi poškodovanca.

Blaga poškodba možganov (BPGM) se pogosto istoveti s pretresom možganov, vendar je izraz BPGM širšega pomena. Vključuje poškodbe z oceno GCS 13-15, na CT pa so lahko vidne različne poškodbe možganovine: možganske udarnine, poškodbena subarahnoidna krvavitev, zlomi lobanje. Izraz pretres možganov se uporablja za opis obdobja motene zavesti, zmedenosti in obdobja izgube spomina za dogodke pred in po poškodbi.

V Evropskih smernicah za obravnavo BPGM pri razdelitvi v kategorije od 0 do 3 upoštevajo sledeče dejavnike:

- ocena zavesti po GCS,
- izguba zavesti in njeno trajanje,
- trajanje popoškodbene amnezije in
- prisotnost dejavnikov tveganja.

Klasifikacija BPGM v kategorije od 0 do 3:

Ktg. 0 GCS 15
brez izgube zavesti, brez popoškodbene amnezije
brez dejavnikov tveganja

Ktg. 1 GCS 15
izguba zavesti < 30 minut, popoškodbena amnezija < 1 uro
brez dejavnikov tveganja

Ktg. 2 GCS 15
prisotni dejavniki tveganja

Ktg. 3 GCS 13-14
izguba zavesti < 30 minut, popoškodbena amnezija < 1 uro
dejavniki tveganja so ali pa niso prisotni

Poškodbo še opredelimo kot BPGM, če je izguba zavesti krajša od 30 minut. Popoškodbena amnezija je obdobje, ko poškodovanec po poškodbi ne more tvoriti povezanih spominov. Če je dolžina te amnezije manj kot 1 uro gre še za BPGM.

Dejavniki tveganja za znotrajlobanjske zaplete pri BPGM:

- nejasne okoliščine poškodbe
- trajajoča popoškodbena amnezija (anterogradna amnezija – za dogodke po poškodbi)
- retrogradna amnezija >30 min (izguba spomina za dogodke pred poškodbo)
- poškodba nad ključnicama, vključno z znaki poškodbe lobanjske baze (hematotimpanon, znak rakunovih oči, otoreja, rinoreja, Battlejev znak) in svoda (sum na odprti ali impresijski zlom lobanje)
- hud glavobol
- bruhanje
- žariščni nevrološki izpadi
- epileptični napad
- starost < 2 leti
- starost > 60 let
- motnje koagulacije
- visokoenergetska poškodba
- intoksikacija z alkoholom ali drugimi drogami.

Opomba: Pri odloženem nastanku ali pri večanju znotrajlobanjskih krvavitev so pomembne motnje koagulacije, zato je nujno pri vseh poškodovancih z BPGM **posredovati podatek** o uporabi **antikoagulantnih zdravil**.

Obravnava BPGM mora biti usmerjena predvsem k bolj **ogroženim skupinam**. V **vsakdanji praksi** obravnave BPGM je najpogostejša dilema, **ali potrebuje CT** (in s tem **napotitev v bolnišnico**) ali ga odpustimo domov. Po smernicah **CT možganov ni** potreben le pri poškodovancih **v ktg. 0**, medtem ko je v **ktg. 1 priporočljiv**, in v **ktg. 2 in 3 obvezen**.

Sklep: **iz zdravstvenega doma** se lahko **pošlje domov** le poškodovanca z **BPGM iz ktg. 0** ***(ocena GCS 15, brez izgube zavesti, brez popoškodbene amnezije, brez dejavnikov tveganja)!!!***

Patofiziologija

Razumevanje patofiziologije PGM je v zadnjih 30 letih bistveno prispevalo k zmanjšanju smrtnosti in izboljševanju izhoda zdravljenja poškodovancev s hudo PGM. Okvaro možganov, ki nastane pri poškodbi glave, imenujemo **primarna okvara.** Kot zaplet primarne poškodbe se pri poškodovancih s poškodbo glave razvije **sekundarna (drugotna) poškodba**, ki poveča obolevnost in smrtnost poškodovancev.

V času po poškodbi lahko opišemo **tri kritična obdobja**, v katerih najpogosteje nastopi smrt:
- prvi vrh je nekaj sekund ali minut po poškodbi;
- drugi vrh nastopi v nekaj minutah ali tudi po več urah; vzroki so subduralni ali epiduralni hematom, hematopnevmotoraks, krvavitev iz poškodovane vranice ali jeter ali pa hipovolemija;
- tretji vrh nastopi več dni ali tednov po poškodbi zaradi sepse ali odpovedi različnih organov.

Znotrajlobanjski (intrakranialni) tlak (intracranial pressure, ICP)

Lobanja je zaprt prostor, tako da je volumen možganovine, krvi, likvorja in drugih sestavin (npr. tumor, hematom) nespremenljiv. Možgani izpolnjujejo 88% notranjosti lobanje, likvor 10% in kri 2%. Te sestavine ustvarjajo znotrajlobanjski tlak (ICP). Povečanje ene od naštetih struktur nujno pomeni zmanjšanje druge strukture (Monro-Kelliejeva doktrina), sicer naraste tlak. V ležečem položaju je normalen ICP pod 10-15 mmHg. V stoječem položaju se ICP zmanjša. Napenjanje, kihanje, kašljanje, izometrične mišične vaje in Valsalvov poskus ga prehodno povišajo. Lobanja preprečuje spremembo znotrajlobanjskega volumna, tako da se pri povišanju tlaka likvor prerazporedi v spinalni prostor (do 10 ml).

Pri otrocih do 18 meseca starosti šivi med lobanjskimi kostmi še niso zaraščeni, zato pri njih ne prihaja do takšnih sprememb tlaka.

Za dinamiko ICP je pomembna avtoregulacija krvnega pretoka skozi možgane. Slednjega je težko kvantificirati, je pa odvisen od možganskega prekrvitvenega tlaka *(cerebral perfusion pressure)* (CPP). Ta je posledica nenehnega uravnavanja odpornosti v žilah. Vrednost CPP je enaka razliki med srednjim arterijskim tlakom (SAT) in znotrajlobanjskim tlakom (ICP). Normalna vrednost CPP je 70-100 mmHg, biti pa mora vsaj 50 mmHg, da zadosti potrebam možganov po krvi. Krčenje in širjenje možganskih žil torej neposredno vpliva na ICP. SAT lahko izračunamo tako, da diastoličnemu tlaku prištejemo tretjino razlike med sistoličnim in diastoličnim tlakom. Ko se ICP poviša, se pri danem SAT zniža CPP. Možganska avtoregulacija je mehanizem, ki omogoča, da velike spremembe sistemskega arterijskega tlaka povzročijo le manjše spremembe v pretoku krvi skozi možgane. Zaradi avtoregulacije se pretok krvi skozi normalne možgane spremeni (zmanjša) šele, če pade CPP pod 40 mmHg.

ICP je odvisen tudi od možganske mase. Pri povečanju mase se lahko premaknejo posamezni možganski deli, kar pa ni več normalno dinamično dogajanje znotraj lobanjskega prostora.

Primarna poškodba

Pri hudi PGM **primarna poškodba** povzroči določeno trajno nevrološko okvaro. Ta primarna poškodba je lahko difuzna ali žariščna (fokalna), pogosto pa je kombinirana. Prvenstven cilj pri obravnavi poškodovanca s hudo PGM je ustaviti vsakršno napredovanje okvare in preprečiti razvoj dodatnih (sekundarnih) okvar.

Primarna poškodba nastane zaradi sil, ki med poškodbo delujejo na glavo:

- **akceleracijska** poškodba nastane, kadar premikajoči se predmet udari glavo in sproži njeno nenadno gibanje
- **deceleracijska** poškodba nastane, kadar glava med premikanjem udari v trd mirujoč predmet; v obeh primerih, torej pri akceleracijski in deceleracijski poškodbi, ob udarcu sile na lobanjo udarijo možgani ob lobanjo znotraj v nasprotni smeri: temu sledi sunek nazaj, možgani udarijo še ob nasprotno stran lobanje, tako patofiziološki mehanizem povzroči obtolčenine in udarnine (kontuzije), raztrganine (laceracije) ter strižne poškodbe možganov
- **rotacijske** poškodbe: nastanejo pri silah, ki nagnejo glavo ali vrat na eno stran, nazaj ali naprej, in pri sukanju glave in vratu; te sile povzročijo rotacijo možganov in najhujše spremembe so v možganskem deblu

- **strelne in predirne** (penetrantne) poškodbe napravijo rano v možganovini vzdolž kanala, ki ga naredi predmet, ki je vdrl.

Sekundarna poškodba:

Sekundarne okvare so definirane kot fiziološki dogodki, ki se lahko pojavijo v minutah, urah ali dneh po primarni poškodbi in lahko vodijo v nadaljnjo poškodbo živčnega tkiva, poslabšajo nevrološke izpade in/ali vodijo v trajne nevrološke okvare. Zavedati se moramo, da so neposredno po hudi PGM mnoge možganske celice funkcionalno prizadete, ne pa tudi uničene. V ugodnih pogojih si lahko opomorejo v nekaj minutah. Sekundarni patofiziološki procesi lahko povzročajo nadaljnjo hudo okvaro celic, ki so bile poprej že poškodovane ali celo še prej nepoškodovanih celic. Zato je potrebno poznati mesto, razsežnost in tip PGM pri vsakem poškodovancu. Kaskada različnih mehanizmov sekundarne poškodbe se sproži takoj po primarni poškodbi in lahko traja dneve. Sekundarne poškodbe so lahko v **bližini** primarne poškodbe ali pa na **oddaljenih** mestih. Najpomembnejši izvor dodatnih poškodb je delovanje masne lezije (krvavitev ali možganski edem) na možganovino.

Okvara živčnega tkiva pri krvavitvi je posledica neposrednega pritiska na možganovino, povišanega znotrajlobanjskega tlaka (ICP), znižanega možganskega prekrvitvenega tlaka (CPP) in morebitnega infarkta ali ukleščenja.

Možganski edem po PGM je vazogeni ali citotoksični. Vazogeni je posledica prekinitve možgansko-žilne bariere in iztekanja tekočine v zunajcelični prostor. Poškodovanci z možganskim edemom imajo povišan ICP in posledično zmanjšano možgansko prekrvitev, kar vodi v ishemijo. Pri citotoksičnem edemu gre za nabrekanje nevronov in/ali glije. Raziskovalci proučujejo možnost uporabe raznih snovi (lovilce prostih radikalov, antagoniste N-metil-D-aspartata, zaviralce kalcijevih kanalčkov) za preprečevanje sekundarne okvare pri PGM, toda do sedaj brez uspeha.

Naslednji izvor sekundarne okvare možganovine je zmanjšano dovajanje kisika možganom. Hipotenzija in hipoksemija se pogosto pojavita, preden poškodovanca pripeljejo v bolnišnico in znatno povečata tveganje za sekundarno PGM in za slab izhod. Dobra tretjina bolnikov s hudo PGM ima vsaj eno epizodo hipotenzije (sistolični tlak pod 90 mmHg) ali hipoksemije (pa O_2 pod 60 mmHg).

Pomembni za razvoj sekundarne okvare so torej:

- **respiratorni zapleti:** hipoksija, hiperkapnija in obstrukcija dihal zelo negativno delujejo na poškodovanca, saj najpogosteje poslabšajo že obstoječo okvaro v možganih;
- **motnje perfuzije:** hitro vodijo v ishemijo možganov in poslabšajo klinično sliko. Same poškodbe glave sicer redko povzročajo hipotenzijo, zato moramo misliti na druge vzroke (npr. poškodbe parenhimskih organov - vranica, jetra - ali obsežni zlomi kosti). Ukrepati moramo hitro, saj poškodovanec s sistoličnim tlakom pod 60 mmHg več kot nekaj minut le izjemoma preživi;
- **znotrajlobanjske krvavitve – hematomi:** lahko se razvijejo difuzne možganske (intracerebralne) krvavitve, travmatska subarahnoidna krvavitev ter lokalizirana – subduralna in epiduralna krvavitev. Vodijo v poslabšanje klinične slike, ker učinkujejo kot masa, ki zvišuje ICP;

- **možganski edem:** je nabrekanje možganov, ker se v njih poveča vsebnost vode. Kot omenjeno, sta pri poškodbi najpomembnejša vazogeni in ishemični edem. Edem je izražen predvsem pri obtolčeninah in možganskih krvavitvah;
- **premiki možganskih mas:** zaradi krvavitev, obtolčenin, oteklin v znotrajlobanjskem prostoru se možganovina premakne. Kadar je večanje pretežno enostransko, se strukture premaknejo prek srednje ravnine na nasprotno stran. Supratentorijski premik možganov lahko povzroči: a) herniacijo medialnega dela senčnega režnja *(uncus)* čez rob tentorija, kar povzroči pritisk na možgansko deblo; b) centralni premik diencefalona premakne možganovino skozi tentorijsko odprtino navzdol proti zadnji kotanji; c) medialna površina velikih možganov se lahko izboči pod falks *(herniacija cinguluma)*. Pri infratentorijski herniaciji pa se tonzile malih možganov premaknejo skozi foramen magnum ali pa se zaradi zvišanega tlaka v zadnji kotanji možgansko deblo premakne skozi tentorijsko odprtino navzgor;
- **epilepsija:** je lahko zaplet po poškodbi glave. Epileptični napad ima v akutnem obdobju po poškodbi škodljive učinke (poveča se pretok krvi skozi možgane, kar sodeluje pri zvišanju ICP, lahko se zgodi, da krvna oskrba ne zadošča več za povečane potrebe v možganih in nastane ishemična okvara);
- **okužba:** večje tveganje za okužbo je pri poškodbah, pri katerih bolnik utrpi zlom lobanjskega dna z likvorsko fistulo, pri odprtih in penetrantnih ranah na glavi, pri vstavljanju naprave za spremljanje ICP, pri operiranih poškodovancih. Najpogostejše okužbe so meningitis, epiduralni absces, subduralni empiem, znotrajmožganski absces;
- **hidrocefalus:** akutni obstruktivni hidrocefalus po poškodbi se lahko razvije zaradi premika možganov, ki ovirajo likvorski tok v prekatih in subarahnoidnih cisternah. Tok likvorja je lahko oviran tudi zaradi krvavitve v prekate. Pogostejši je komunikacijski hidrocefalus, ki se kaže s postopnim povečanjem prekatov. Razvije se v tednih ali mesecih po poškodbi (popoškodbena razširitev prekatov).

Izhod zdravljenja in možnosti za uspešno **rehabilitacijo** po PGM so **odvisne** od:

- okvare možganov ob sami poškodbi (primarna poškodba)
- kvalitete takojšnjih ukrepov
- takojšnje diagnoze in zdravljenja masne lezije
- preprečevanja, omejevanja in zdravljenja stanj, ki vodijo v sekundarno PGM.

Oskrba poškodovanca

Oskrba poškodovanca je dinamičen proces, ki se prične na mestu nesreče. Sledi transport in bolnišnična oskrba (sprejemna enota, radiološki oddelek, operacijska dvorana, intenzivna enota). Potrebno je zagotoviti kontinuum oskrbe od kraja dogodka do intenzivne enote. Ker je ocena stanja in izvajanje ukrepov na mestu dogodka kritičen prvi člen pri nudenju ustrezne oskrbe poškodovancev s PGM, so leta 2000 objavili smernice za predbolnišnično obravnavo teh poškodovancev.

Predbolnišnična oskrba

Cilj predbolnišničnega ukrepanja je odstraniti žrtev poškodbe iz nevarnega okolja v drugo okolje. Pri tem ne sme priti do poslabšanja učinkov primarne poškodbe. V želji, da bi preprečili oz. čim bolj omilili sekundarne okvare, so za prevoz poškodovanca v bolnišnico

opustili koncept »zgrabi in teci«. Žrtev je potrebno varno odstraniti z mesta nesreče in varno pripeljati v bolnišnico ob hkratnem izvajanju stabilizacije njegovega zdravstvenega stanja. Ravnamo se po načelih ABCDE.

A. Dihalna pot - *Airway*.

Bolniku je potrebno zagotoviti prosto dihalno pot in zaščititi vratno hrbtenico:

- **prvi začasni ukrep: ročna imobilizacija** vratne hrbtenice v nevtralnem položaju – s prsti fiksiramo glavo na processusu zygomaticusu in mastoideusu ter prislonimo komolce na svoj ali poškodovančev prsni koš, ali pa pristopimo za glavo poškodovanca. *Ročno varovanje vratne hrbtenice se konča, ko je zaključen postopek imobilizacije celotne hrbtenice s popolno fiksacijo glave*. Če je poškodovanec nezavesten in ne diha, takoj začnemo z ABC postopki oživljanja:

- sprostitev dihalne poti brez zvračanja vratne hrbtenice – **modificiran trojni manever**: spodnjo čeljust premakniti naprej in navzgor; hrbtenica in glava morata ostati v nevtralnem položaju (začetna ročna imobilizacija glave);
- med izvajanjem oskrbe dihalne poti mora ostati hrbtenica v **nevtralnem položaju** – premik in obračanje poškodovanca izključno v osi (t.i. log-roll manever) z vsaj 4 reševalci;
- po dvigu brade iz dihalne poti odstraniti **tujke** (prijemalke, aspiracija);
- če je ugasel refleks požiranja, lahko jezik ohranimo v položaju s pomočjo ustrezno velikega ustno- (ali nosno-) žrelnega tubusa (nosno-žrelni ima prednost, če ni znakov zloma baze lobanje ali poškodbe obraza oz. čeljusti);
- učinkovita dokončna imobilizacija: standardizirane visoke ovratnice, bočne obglavne opore; velikost opornice (poškodovancu s prsti izmerimo razdaljo med spodnjim robom brade in zgornjim robom ramena);
- dokončna dihalna pot v primeru indikacij (glej v nadaljevanju): praviloma orotrahealna intubacija; nazotrahealne intubacije ne pri poškodbah čeljusti, obraza ali sumu na zlom baze lobanje; kirurška dihalna pot (konikotomija – *primernejša na terenu*, traheostomija), če ni možna endotrahealna intubacija;
- če se vzpostavlja umetna dihalna pot (intubacija ali drugo), se ovratnico spredaj odpre, en reševalec stabilizira poškodovanemu vrat in glavo v nevtralnem položaju, da ni vleka, niti ekstenzije; zdravnik intubira.

Poškodovance s hudo PGM se intubira in nadzoruje predihanost. Prav tako se intubira poškodovance, pri katerih je potrebno zavarovati dihalno pot (zlomi obraznih kosti, krvavitev ali bruhanje), ali katerim obstoječe dihanje ne omogoča zadovoljivega predihavanja in oksigenacije. Endotrahealna intubacija zniža tveganje za smrt pri poškodovancih z izolirano PGM od 50% na 23% oziroma pri vseh poškodovancih od 36% na 26%. Praviloma se uporablja postopek hitre sekvenčne intubacije. Preveri se uspešnost intubacije. Spremlja se predihanost. Ustreznost predihavanja se najbolje preveri s kontinuirano kapnometrijo (PCO_2 35 mmHg ± 3 mmHg). Priporočljiva frekvenca dihanja je 10-12 vdihov na minuto.

Ne hiperventilirati! *Izjema: ob znakih možganske herniacije – akutno nevrološko poslabšanje – kratko obdobje hiperventilacije, PCO_2 25-30 mmHg*.

Postopek intubacije
Pri hudi poškodba glave in/ali maksilofacialni poškodbi ali pri politravmi se izvaja intubacija s hitrim zaporedjem postopkov t.i. **rapid sequence induction-RSI** (kadar poškodovanec ni v srčnem zastoju, a potrebuje zaščito dihalne poti). RSI je primerna, saj poškodovanci običajno niso tešči, možne so krvavitve v zgornja dihala oz. prebavila, tako da je pri uporabi ročnega dihalnega balona nevarnost regurgitacije in aspiracije vsebine iz želodca. **Izvajanje RSI** zahteva ustrezno ***znanje*** in ***izobraževanje*** zdravnika za urgentno delo na terenu (redni tečaji, literatura s področja nujne medicine – npr. spodaj naveden priročnik), učenje RSI presega namen tega prispevka.

Pred začetkom RSI: **obvezno preveriti,** če je možno **predihavanje z ročnim dihalnim balonom** preko obrazne **maske** (za primer neuspele intubacije), sicer je dajanje mišičnega relaksansa kontraindicirano.

Postopek RSI si lažje zapomnimo kot zaporedje sedem P:

1. **pripravo** (preparation) **(0 minus 10 minut)** (že med prevozom priprava pripomočkov in zdravil; priprava bolnika)

2. **preoksigenacijo** (preoxygenation) **(0 minus 5 minut)** (dajanje 100% kisika 3-5 minut pred dajanjem anestetika ali metoda 8 globokih vdihov

3. **predoskrbo z zdravili** (preatreatment) **(0 minus 3 minute)**, s katerimi poskušamo omiliti ali preprečiti stranske učinke intubacije - LOAD (lidokain, opioidi, atropin, defascikulacijski odmerek *nedepolarizirajočih mišičnih relaksansov*)

4. **paralizo in uvajanje v anestezijo** (paralysis with induction) **(0):** pomočnik začne izvajati pritisk na bolnikov krikoidni hrustanec (Sellickov manever). Nato damo najprej anestetik v hitrem bolusu i.v. (povzroči izgubo zavesti bolnika) in takoj za tem še mišični relaksans v hitrem bolusu i.v. (povzroči paralizo skeletnih mišic).

Za uvajanje v anestezijo se v predbolnišničnem okolju najbolj priporočata **etomidat** (najpogosteje ga uporabljamo pri **hemodinamsko stabilnih** bolnikih in pri tistih s **hudo poškodbo glave**) in **ketamin** (najpogosteje ga uporabljamo pri **šokiranih** poškodovancih in tistih z **bronhospazmom;** ima analgetične lastnosti).

Mišični relaksansi olajšajo postopek intubacije in po intubaciji zmanjšajo pogostnost aspiracije. Mišične relaksanse delimo v **nekompetitivne ali depolarizirajoče** (**sukcinilholin** edini v klinični uporabi) ter **kompetitivne ali nedepolarizirajoče.**

Le v primeru jasnih kontraindikacij za sukcinilholin oziroma za defascikulacijske potrebe pri zvišanem ICP se uporabljajo nedepolarizirajoči mišični relaksansi iz aminosteroidne skupine (vekuronij, rapakuronij, pankuronij, rokuronij, pipekuronij).

5. **položaj za intubacijo in zaščito dihalne poti** (protection and positioning) **(0 plus 20 – 30 s)**

V 30 do 45 sekundah ponavadi nastopi apneja in popolna mišična relaksacija. Od trenutka dajanja anestetika in mišičnega relaksansa je potrebno izvajati Sellickov manever zaradi

zaščite dihalne poti pred aspiracijo - pretisnemo požiralnik in tako preprečimo regurgitacijo želodčne vsebine in posledično aspiracijo (pritisnemo s kazalcem in palcem ene roke na krikoidni hrustanec pravokotno proti hrbtenici s silo 20 do 30 Newtonov (2 do 3 kg)). Opomba: pri manevru je pomembna izkušenost!

Če pride do aktivnega bruhanja (ne le regurgitacije) zaradi nezadostne relaksacije: takoj opustiti Sellickov manever (nevarnost razpoka požiralnika), bolnika obrniti na bok (poškodovanca v osi) in nato izbruhano vsebino po potrebi aspirirati. Da ne bi prišlo do predihavanja v želodec in regurgitacije, pri RSI poškodovanca ne predihavamo z balonom. Poškodovanca obvezno intubiramo v liniji.

6. **postopek endotrahealne intubacije in potrditev položaja** (placement with proof) **(0 plus 45 s)**

Po dajanju anestetika in mišičnega relaksansa preverimo ohlapnost spodnje čeljusti ter začnemo z intubacijo po protokolu. Po intubaciji odstranimo vodilo, napolnimo mešiček tubusa in klinično (avskultacija pod ključnicama, pod aksilama v srednji pazdušni liniji in nad želodcem) ter s pomočjo kapnometrije (kapnografije) ali ezofagealnega detektorja potrdimo znotrajsapnično lego tubusa. Sellickov manever se preneha izvajati na izrecno zapoved tistega, ki intubira, načeloma pa po potrditvi pravilne lege tubusa.

7. **pointubacijsko oskrbo** (postintubation management) **(0 plus 1 minuta).**

Ko potrdimo znotrajsapnično lego tubusa, ga pritrdimo in poškodovanca priključimo na ventilator ali predihavamo z balonom ob dodatku 100-odstotnega kisika. Po intubaciji je nujno potrebno nadzirati nasičenost arterijske krvi s kisikom, krvni tlak, pulz, kapnometrične vrednosti, obliko kapnograma, EKG monitor ter avskultirati pljuča, srce, bolnika ustrezno predihovati in po potrebi dodatno sedirati in relaksirati.

Glede na nujnost stanja postopek RSI po potrebi skrajšamo s tako imenovano:

- ***pospešeno RSI*** (preoksigenacija se skrajša na 60 sekund ali 8 globokih vdihov (eight vital capacity breath method) in predoskrba s treh na dve minuti) ali
- ***takojšnjo RSI*** (predoskrba se izpusti, postopek preoksigenacije opravimo kot pri pospešeni RSI - v tem primeru poškodovanca intubiramo po polminutni oksigenaciji s 100-odstotnim kisikom).

Alternativne poti oskrbe dihalne poti

Pri težavni intubaciji z največ tremi neuspešnimi poskusi intubacije in nezadovoljivim predihavanjem z balonom in masko (SaO_2 je pod 90%): alternativna oskrba dihalne poti:

- pri neuspešni intubaciji, pri kateri s predihavanjem s pomočjo balona in maske ne dosežemo zadovoljive oksigenacije (SaO_2 je pod 90%), je potrebno takoj narediti **konikotomijo**;
- če pa pri nadaljnjem predihavanju z masko in ročnim balonom dosežemo zadovoljivo oksigenacijo, je treba razmisliti o laringealnem tubusu/maski, o kombitubusu, o intubaciji z vodilom z lučko ali o fibrooptičnih metodah.

B. Oksigenacija in predihanost – *Breathing* ter C. Hemodinamska stabilnost – *Circulation*.

Hipoksemija (SaO_2 <90%) ali **hipotenzija** (sistolični tlak <90 mmHg) sta povezani s slabim izhodom. Teh vrednosti se je potrebno izogibati oz. jih nemudoma popraviti. Za merjenje oksigenacije se uporablja pulzni oksimeter, za krvni tlak pa metodo, ki je na voljo. Meri se čim bolj pogosto, po možnosti kontinuirano. Glede na starost moramo za ugotavljanje hipotenzije upoštevati sledeče vrednosti sistolnega tlaka:

- novorojenček ≤60 mmHg
- otrok do 1. leta ≤70 mmHg
- otrok od 1. do 10. leta ≤70 + (leta x 2) mmHg
- otrok nad 10 let in odrasli <90 mmHg.

Pri poškodovancu s PGM je potrebno s kisikom vzdrževati SaO_2 >95% (visok pretok kisika vsaj 10 l/min preko obrazne maske z rezervoarjem - OHIO). V zgodnji fazi po PGM se ne hiperventilira, ogljikov dioksid v izdihanem zraku naj bo med 4,0 in 4,66 kPa oz. 30-35 mmHg.

Šokovno stanje (sistolični tlak <90 mmHg) je potrebno preprečiti oz. takoj spoznati in zdraviti. Pri hipotenziji – preverimo možnost pridruženih poškodb! Najpogostejši vzrok hipotenzije je krvavitev. Potrebna je takojšnja hemostaza. Najučinkovitejša ponovna vzpostavitev krvnega tlaka je z **nadomeščanjem tekočin**, zato vsakemu poškodovancu nastavimo vsaj dve široki periferni i.v. kanili (G14-16; otroci glede na starost G18-24; če ne uspe periferni kanal, je do 6. leta možen intraosalni pristop). Pri odraslem hitro apliciramo do 2 l izotonične raztopine (**0.9% raztopina NaCl -** fiziološka); NE hipotoničnih raztopin; NE glukoze, ker lahko vodi v hiperglikemijo, ki je škodljiva za okvarjene možgane; pri odraslih tudi koloidi - 6% HES (ne Ringer laktat: pozor laktat lahko poslabša acidozo v okvarjenih možganih). Hipertonično-hiperonkotska raztopina hyperHES (kombinacija 7,5% NaCl s 6% HES-om) z majhnim volumnom hitro dvigne krvni tlak - daje se v enkratni dozi 4 ml/kg i.v.

Opozoriti velja, da hitro dvigovanje krvnega tlaka lahko poslabša izhod pri penetrantnih poškodbah prsnega koša. Raziskave nakazujejo višji sistolični krvni tlak in boljše preživetje pri poškodovancih, ki so prejeli hipertonično fiziološko namesto kristaloidov. Meta-analiza je pokazala, da so imeli poškodovanci, ki so prejeli hipertonično fiziološko in dekstran (250 ml 7,5% NaCl/6% dextran 70) dvakrat večje možnosti za preživetje, kot bolniki s standardno terapijo. Hipertonična fiziološka lahko zniža ICP pri poškodovancih z znotrajlobanjsko hipertenzijo. Druge študije naštetih prednosti hipertonične fiziološke niso potrdile. Še največ prednosti se je pokazalo pri hudi PGM.

Če vztraja hipotenzija kljub zadostni hidraciji, se lahko uporabi **vazoaktivne** učinkovine (noradrenalin 0,05 µg/kg TT, dopamin 2-5 µg/ kg TT/min).

Na področju oksigenacije in zagotavljanja hemodinamske stabilnosti so še potrebne raziskave predvsem glede kritične vrednosti za trajanje in obseg hipotenzivnih in hipoksemičnih epizod in kako vplivajo na nevrološki izhod. Drugo pomembno področje raziskav je optimalni protokol ukrepov (tip tekočine, pot aplikacije) pri oživljanju poškodovancev s hudo PGM.

D. Orientacijski nevrološki pregled - *Disability*.

Hiter orientacijski nevrološki pregled se napravi **takoj** po kardiopulmonalni (ABC) oceni in **stabilizaciji** poškodovanca, **pred** sedativi in relaksanti. **Ocena po GCS** je pomemben kazalec resnosti poškodbe.

Poleg GCS ocenimo še velikost, enakost in reakcijo **zenic**, lego **zrkel** in njihove spontane gibe, **gibljivost udov**.

Pomemben je motorični odgovor vseh udov: monopareza → ev. periferna poškodba živca; hemipareza → ev. znotrajlobanjska poškodba; parapareza → ev. spinalna poškodba.

E. Pregled poškodovanca - *Exposure*. Dokumentacija.

Bolnika slečemo in ga v celoti pregledamo ter pazimo, da se ne podhladi. Zabeležimo vse dobljene podatke, predvsem o zavesti, zenicah, dihanju, hipotenziji in hipoksemiji. Koristni so podatki o gibljivosti udov in morebitnih krčih. Potrebno je kontinuirano spremljanje in ocenjevanje bolnika ter beleženje (da takoj ugotovimo morebitno poslabšanje kardiorespiratornega/nevrološkega stanja). Zapišemo **vse izvedene ukrepe** in **spremembe**, ki so nastopile pri poškodovancu. Potrebno je prepoznati »netipične, posebne« pojave pri poškodovancu s poškodbo možganov:
- prisotnost zdravil, drog
- alkoholiziranost
- zastrupitev
- pridružene poškodbe.

Ne smemo spregledati hude poškodbe možganov pri zastrupljenem poškodovancu. Pomembne so okoliščine in mehanizem poškodbe glave. Koristni so podatki o boleznih presnove, zvišanem krvnem tlaku, okužbi, epileptičnih napadih, malignih boleznih, jemanju zdravil *(npr. acetilsalicilna kislina),* kroničnem alkoholizmu *(npr. padec pred dnevi, postopno slabšanje zavesti – sum na subakutni subduralni hematom).*

Po ABCDE oskrbi poškodovanca pred prevozom dokončno imobiliziramo (vakuumska blazina, trda vratna opornica z obglavnimi oporami oz. druga potrebna imobilizacija).

Posebna skupina – majhni otroci

Triaža
Potrebno je prepoznati otroke z možno resno poškodbo: izguba/motnje zavesti, očitni nevrološki znaki/simptomi, kot npr. glavobol, epilepsiji podobni krči, pareza/paraliza, penetrantna poškodba glave, podatki o padcu z višine ali prometni nesreči.

Primarni pregled
- odpreti in zaščititi dihalno pot, podpreti dihalno funkcijo in krvni obtok;
- imobilizacija vratne hrbtenice. Najprej imobiliziramo ročno, nato s trdo vratno opornico in namestimo še obglavne opore, ki jih z lepilnim trakom ali za to namenjenimi pasovi pritrdimo s podlage preko čela in brade. Velikost vratne opornice določimo z merjenjem razdalje med ramenom in telesom spodnje čeljusti in to dolžino upoštevamo pri pripravi vratne opornice;

- pregled zenic (velikost, enakost/neenakost, reakcija na svetlobo), določitev stanja zavesti (**AVPU lestvica**: A buden (alert), V odziven na klic (responds to voice), P odziven na bolečino (responds to pain), U neodziven (unresponsive)). Stanje P ali U po tej lestvici zahteva endotrahealno intubacijo, pri čemer je ocena P primerljiva z oceno 8 po GCS;
- neprestano monitoriranje (RR, pulz, EKG, SaO_2, kapnografija/metrija).

Prevoz

Praviloma v center za poškodbe, kjer je prisoten nevrokirurg **(najvažnejši kriterij za to odločitev je motorična komponenta GCS)**. Prevoz v regionalno bolnišnico ni smiseln, četudi ima CT, nima pa nevrokirurga. Potreben je osnovni nadzor: EKG, merjenje krvnega tlaka, pri umetnem dihanju pCO_2 v izdihanem zraku (35 mmHg ± 3 mmHg), saturacija (želeno >98%), telesna temperatura, stanje zavesti (GCS), enakost in odzivnost zenic. Kadar neposredni prevoz ni možen, je potrebno v regionalni ustanovi pred premestitvijo poskrbeti za oksigenacijo in vzdrževanje krvnega tlaka.

Prevoz poškodovanca s poškodbo glave mora biti obziren, da ne pride do škodljivih vplivov zaviranja in pospeševanja na ICP (najbolj primerno bi bilo, da je poškodovanec obrnjen z nogami naprej, kar pa je seveda zelo težko izvedljivo. Pri BPG ktg. 1 je možen prevoz z reševalnim vozilom s tehnikom, sicer pa naj bo praviloma prisoten zdravnik. Prevoz s helikopterjem pri nas ni dorečen in je težko dosegljiv, bi bil pa seveda najboljša izbira za poškodovanca s hudo poškodbo glave, predvsem v težje dostopnih področjih. Helikopterski prevoz je primernejši tudi, če se nevrološko stanje poškodovanca progresivno slabša ali pri poškodbah hrbtenice in drugih sočasnih poškodbah.

Bolnišnična obravnava

V **sprejemnem bloku** še naprej zagotavljamo prosto dihalno pot, oksigenacijo in hemodinamsko stabilnost. Poškodovanca pregledamo v celoti in napravimo nevrološki pregled.

Posegi v urgentnem bloku:

- vstavimo kateter v osrednjo veno, npr. veno subklavijo
- arterijski kateter (invazivno merjenje krvnega tlaka)
- urinski kateter z dodatkom za merjenje osrednje (centralne) temperature
- razbremenilna želodčna cevka (tudi pred prevozom, daljšim od ene ure).

Odvzamemo kri za <u>laboratorijske preiskave</u> (krvni sladkor, hemogram, sečnina in kreatinin, elektroliti, jetrni testi, testi strjevanja krvi). Lahko odvzamemo tudi vzorec krvi za raven alkohola, sedativov in mamil ter napravimo test nosečnosti, če je za to indikacija. Pri šokiranih poškodovancih s hudo PGM vzamemo tudi vzorec krvi za določitev laktata.

Sledijo <u>radiološke</u> preiskave. Pomemben je **CT glave.** Skoraj brez izjeme zadošča posnetek brez kontrasta. RTG glave vpliva na potek obdelave poškodovanca samo v 0,5 – 2,0% primerov, tako da ga običajno ne delamo. Idealno bi bilo opraviti CT glave pri vseh poškodovancih s PGM, tudi pri blagi poškodbi, kar pa je praktično in tudi finančno nemogoče. Tako pri poškodovancih, ki so popolnoma pri zavesti in imajo zagotovljeno 12-24 urno opazovanje, to preiskavo lahko opustimo.

Priporočena shema obravnave BPGM

Ktg. 0 GCS 15: odpust domov

Ktg. 1 GCS 15: CT je priporočen
če je normalen CT izvid, poškodovanca odpustimo s pisnimi navodili za poškodbo glave, razen v primeru motenj koagulacije, ali če so pridružene hujše poškodbe;
če CT izvid ni normalen – sprejem

Ktg. 2 GCS 15 z dejavniki tveganja: nujen CT

Ktg. 3 nujen CT

Indikacije za nujni CT

1. vsi s poškodbo glave z oceno GCS 12 ali manj (zmerna in huda poškodba)

2. poškodovanci z blago poškodbo glave GCS 13-15 pa v primeru, ko je prisoten kateri od elementov:

- 2 uri po poškodbi GCS <15
- sum na odprti ali impresijski zlom lobanje
- znak za zlom lobanjske baze (hemotimpanum, znak rakunovih oči, otoreja, rinoreja, Battlejev znak)
- bruhanje (več kot dvakrat)
- starost nad 60 let
- nevaren mehanizem poškodbe (pešca podre vozilo, padec iz vozila, padec z višine nad 1,5 m)
- amnezija za dogodke pred poškodbo (nad 30 minut)
- če imajo ali so imeli nevrološke znake
- pri slabšanju nevrološke simptomatike
- pri popoškodbenem epileptičnem napadu
- pri perforantni ali penetrantni poškodbi glave
- pri intoksikaciji in drugih stanjih, ki onemogočajo točno presojo stanja poškodovanca.

Kontrolni CT glave:

- takoj ob nevrološkem poslabšanju ali porastu ICP, ki ostaja povečan kljub terapevtskim ukrepom
- do 24 ur po nujni operaciji
- največ 24 ur po nujnem CT pri stabilnem kliničnem stanju in nadzorovani umetni ventilaciji pljuč.

Možno je, da se tudi pri poškodovancih, pri katerih je takojšnji CT normalen, v nekaj urah razvije okvara parenhima. Da se izognemo takim presenečenjem, je najpomembnejše skrbno nevrološko spremljanje poškodovanca. Po PGM se namreč lahko stanje bolnika razvija v treh smereh:

- poslabševanje kliničnega stanja

- stanje ostane stabilno
- stanje se popravlja.

Vzroki za slabšanje stanja v nekaj minutah ali urah po poškodbi glave so lahko EDH, akutni SDH, hujša obtolčenina možganov, najpogosteje pa ishemične spremembe – lokalizirane ali difuzne - zaradi motenega pretoka krvi. Indiciran je takojšnji CT glave oz. pri sumu na EDH eventualno vrtina. Važno je, da ne izgubljamo časa. Dobro je poznati mehanizem poškodbe, s katerim naj nas med pregledom seznani policist ali očividec.

Kadar na CT posnetku možganov odkrijemo hematome ali obtolčenine možganov, za katere (še) ni potrebno operativno zdravljenje, napravimo kontrolni CT po 8 urah oz. prej, če nastopi poslabšanje stanja bolnika. Zapleti najbolj ogrožajo tiste poškodovance, pri katerih se stanje poslabšuje ali ostaja nespremenjeno (torej se ne popravlja) in pri njih moramo biti posebno pozorni.

Predstavitev poškodb

Poškodba glave je lahko **odprta** ali **zaprta**.

Odprte poškodbe nastanejo pri zlomu lobanje ali pri predirni rani. Odprta poškodba glave je posledica večje ali manjše hitrosti:

- velika hitrost (prometna nesreča, strelna poškodba) povzroči večje sproščanje sil znotraj lobanje in s tem tudi hujše sekundarne poškodbe;
- manjša hitrost (padec, udarec s predmetom) navadno povzroči okvaro na mestu udarca.

Zaprte poškodbe glave povzročijo:

- pretres možganov *(commotio cerebri)* je kratka izguba zavesti zaradi nepenetrantne travmatske poškodbe možganov brez večje ali mikroskopske nenormalnosti parenhima. Čeprav na splošno velja, da gre za »kratko« izgubo zavesti, pa ni enotne opredelitve, koliko natančno je ta čas. Po nekaterih avtorjih gre za nekaj sekund, drugi pa postavljajo mejo za povrnitev zavesti celo 6 ur. Ko se poškodovanec prebudi, se ne spominja dogodkov pred poškodbo in/ali po njej (retrogradna, anterogradna amnezija). Običajno bolnike hospitaliziramo dva dni zaradi opazovanja, huje prizadete pa tudi dlje. Posebno zdravljenje ni potrebno;
- obtolčenine možganov *(contusio cerebri)* pomenijo površinske obtolčenine in krvavitve iz manjših žilic na možganski skorji in pod njo;
- raztrganine možganov *(laceratio cerebri)* pomenijo trganje možganovine.

Obtolčenino ali raztrganino, ki leži pod mestom udarca, imenujemo **coup** poškodba. Kadar je zaradi delovanja sil okvara prisotna tudi na nasprotni strani, se imenuje **contrecoup** poškodba.

Zlomi

Zlomi lobanjskega **svoda (slika 1a,b in c)** so:

- linearni: bolnika, ki ni prizadet, le opazujemo; če je zlom odprt, ga oskrbimo kirurško;

- kominutivni: vidimo številne zlomne poke, pogosto se posamezni kostni odlomki upognejo v globino; pri takih poškodovancih se pogosto razvije epiduralni hematom;
- impresijski: kostni odlomki so vdrti v lobanjsko votlino; kadar segajo le do 0,5 cm globoko in je zlom zaprt, bolnika opazujemo, odprte impresijske zlome lobanjskega svoda pa zdravimo kirurško
- zapleten (skupek zgoraj naštetih zlomov).

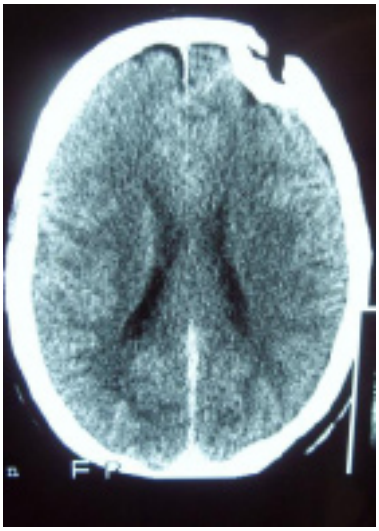
Slika 1a

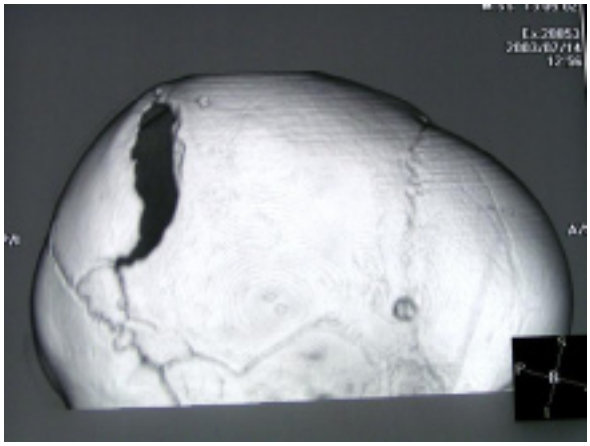
Slika 1b

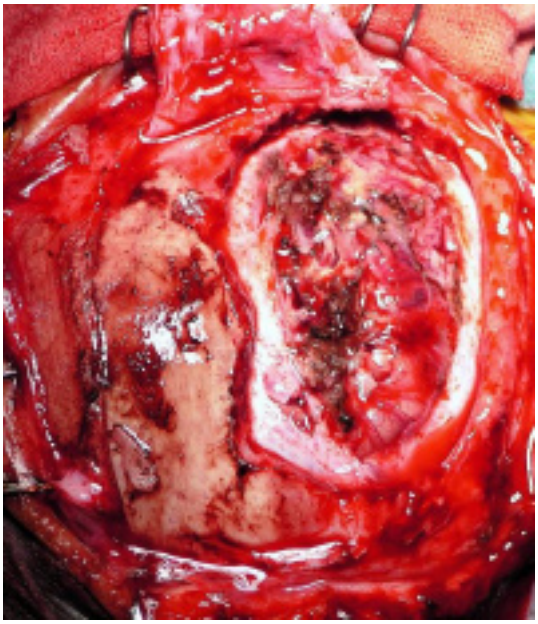
Slika 1c

Slika 1 CT slikanje glave poškodovanca prikazuje impresijski zlom v levem frontalnem področju po udarcu s topim lesenim predmetom (noga od stola), ki je ostal zagozden v rani **(a).** Na sliki **(b)** je prikazan obsežen zlom - fraktura svoda pri otroku, ki se je s časom večala - rastoča fraktura in je zahtevala kirurški poseg slika **(c).** Videti je izbočeno možganovino ujeto v frakturni poki.

Diastatski zlomi zajamejo in ločujejo šive lobanjskega svoda, pogostejši so pri mlajših otrocih.

Zlomi **lobanjske baze** se na radiogramih težko vidijo. Diagnosticiramo jih na podlagi kliničnih znakov:

- iztok likvorja iz ušesa ali nosu
- kri v srednjem ušesu (hemotympanum)
- poškodba možganskih živcev: poškodba VII. in/ali VIII. možganskega živca je običajno povezana z zlomom temporalne kosti; poškodba prvega (olfaktornega) živca se pogosto pojavi pri poškodbi sprednje lobanjske kotanje in vodi v anosmijo; ta zlom lahko sega do optičnega kanala in povzroči poškodbo II. (optičnega) možganskega živca
- Battleyev znak (podplutba za ušesom)
- periorbitalni hematom (rakunove oči), kadar ni neposredne poškodbe orbite; še posebej če je obojestranski.

Indirektni radiološki znaki zloma baze so:
- pneumocefalus (diagnostičen za zlom baze, če ni odprtega zloma lobanjskega svoda)
- zračno/tekočinski nivo (ali pa opacifikacija) v obnosni votlini (sinusu).

Zaradi likvoreje lahko nastane meningitis. Zapleti se lahko razvijejo v nekaj dneh, zato morajo biti vsi takšni poškodovanci pravočasno sprejeti v bolnišnico na opazovanje. Če se likvoreja spontano ne preneha, po tednu dni bolnika znova diagnostično obdelamo in morebiti kirurško zašijemo duro.

Epiduralni hematom

Epiduralni hematom (EDH) **(slika 2)** nastane pri 1-3% poškodovancev s hudo PGM.

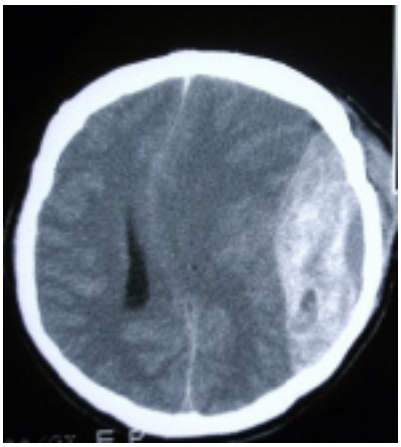
Slika 2

Slika 2 Na CT posnetku je prikazan obsežen EDH levo temporoparietalno. Videti je tudi oteklino mehkih delov poglavine, ki je najpomembnejši zunanji klinični znak morebitne znotrajlobanjske krvavitve.

Gre za akumulacijo krvi v prostoru med notranjo tablo lobanje in duro mater. Poškodovanec navadno krvavi iz meningealne arterije, lahko pa tudi iz raztrganih meningealnih ven in

duralnih sinusov. Približno 90% EDH je povezanih z linearnim zlomom lobanje, navadno v predelu temporalne kosti pred in nad ušesom (skvamozni del). Klinična slika:

- oteklina na glavi
- popoškodbena izguba zavesti (do 60% brez izgube zavesti)
- sledi **luciden interval** več ur (v 20% ni lucidnega intervala)
- ko se hematom poveča, se razvijejo znaki zvišanega ICP in nezavest, razširi se zenica na prizadeti strani, razvije se hemipareza na nasprotni strani
- EDH v zadnji kotanji: glavobol, bruhanje, meningealni znaki, nistagmus, razvoj nenormalnega vzorca dihanja, ataksija, prizadetost možganskih živcev.

EDH je potrebno čim hitreje kirurško odstraniti.

Subduralni hematom

Subduralni hematom (SDH) je akumulacija krvi v subduralnem prostoru pod duro in nad arahnoideo. Najpogosteje nastane zaradi poškodbe kortikalnih mostiščnih ven (pogosto v predelu Silvične fisure ali nad verteksom), redkeje kortikalnih arterij ali poškodbe pri obstoječem zdravljenju z zdravili proti strjevanju krvi. Spontani SDH (brez predhodne poškodbe) so redki in nastanejo npr. zaradi arterijske hipertenzije, anevrizem, arteriovenskih malformacij in krvavitev iz metastatskih tumorjev. SDH so pogosti pri starejših osebah po padcih. Pri dojenčkih so možni zaradi perinatalne poškodbe. O ***akutnem*** SDH govorimo, kadar ga odkrijemo v 1 do 3 dneh od poškodbe. Hematom, ki ga odkrijemo 4 dni do 2 tedna po poškodbi označimo kot ***subakutni*** SDH, kadar pa ga odkrijemo po več kot 14 dneh, ga imenujemo ***kronični*** SDH. Incidenca akutnih SDH je med 12 in 29% poškodovancev, sprejetih zaradi hude PGM **(slika 3a in b)**.

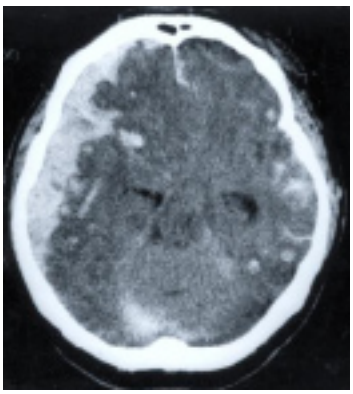
Slika 3a

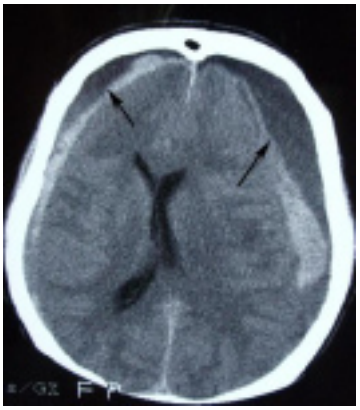
Slika 3b

Slika 3 CT možganov prikazuje akutni **(a)** in kronični **(b)** SDH. Na prvem je krvni strdek, ki je hiperdenzen, pri kroničnem je utekočinjena stara kri, ki je hipodenzna.

Akutni subduralni hematom se razvije v nekaj urah po poškodbi. V klinični sliki gre lahko za nezavest, razširjeno zenico na prizadeti strani in hemiparezo. Ponavadi so lokalizirani nad celo možgansko hemisfero, v petini primerov so obojestranski.

Dva najpogostejša vzroka za travmatski akutni SDH:

- akumulacija krvi je v predelu poškodovanega parenhima (običajno frontalni ali temporalni lobus) in običajno je prisotna tudi hujša spodaj ležeča primarna poškodba možganovine. V klinični sliki običajno ni lucidnega intervala. Žariščni znaki se pojavijo kasno ter so manj izraziti kot pri EDH;
- strgajo se žile na površini ali kortikalne mostiščne žile zaradi akceleracije-deceleracije pri nasilnem hudem premikanju glave. Pri taki poškodbi je primarna poškodba možganovine blažja, lahko se pojavi luciden interval, ki mu sledi hitro poslabšanje kliničnega stanja poškodovanca.

Akutni SDH je lahko tudi pri bolnikih na antikoagulantnem zdravljenju, navadno po blagi poškodbi glave, lahko pa tudi brez poškodbe v anamnezi. Antikoagulantno zdravljenje poveča tveganje za akutni SDH 7-krat pri moških in 26-krat pri ženskah.

Diagnozo akutnega SDH potrdimo s CT. Hematome, ki so debelejši od 1 cm, ali je prisoten pomik preko srednje črte nad 5 mm, zdravimo operativno.

Kronični subduralni hematom je pogostejši pri starejših in pri kroničnih alkoholikih, ki imajo izraženo atrofijo možganov in s tem širši subduralni prostor. Drugi dejavniki tveganja so epilepsija, drenaža likvorja (shunti), koagulopatije (vključno terapevtska antikoagulacija), bolniki s povečanim tveganjem za padce npr. s hemiplegijo po predhodni kapi. Kronični SDH je obojestranski pri 20-25% primerov. Razvije se kakšne tri tedne po poškodbi glave. Navadno nastane ob blagi poškodbi glave manjša krvavitev v subduralni prostor. Kri sproži protivnetni odgovor. V nekaj dneh fibroblasti tvorijo membrane na kortikalni in duralni površini. Nastaneta zunanja in notranja ovojnica s številnimi majhnimi žilicami, ki pogosto ponovno zakrvavijo in hematom se veča. V klinični sliki so glavobol, umske spremembe, motnje govora, žariščni nevrološki izpadi, epilepsija in nihanje zavesti. Diagnozo ugotovimo s CT preiskavo in bolnika operiramo.

Parenhimske travmatske lezije

Incidenca je 13-35% pri hudih poškodbah glave in možganov. So raznolika skupina poškodb, ki jih delimo v fokalne in nefokalne lezije. Med fokalne parenhimske travmatske lezije sodijo: znotrajmožganski (intracerebralni) hematomi (ICH), odloženi travmatski ICH, obtolčenine (kontuzije) in infarkti. Nefokalne lezije pa zajemajo možganski edem, edem hemisfere ter difuzno aksonsko poškodbo (DAI).

Parenhimske lezije navadno niso samostojne, kar še poslabša prognozo. Dejavniki, ki govorijo za slab izhod so: starost, GCS, pridružen zlom lobanje, nereaktivne zenice, povišan ICP, stisnjene bazalne cisterne in ožji tretji ventrikel na CT, lokacija lezije, volumen, okolni edem, čas operacije, pridružen SDH in nevrološko poslabšanje pred posegom.

Znotrajmožganski hematom (ICH) in obtolčenina možganov.

Gre za masno lezijo v možganskem parenhimu, ki se na CT kaže kot hiperdenzna lezija **(slika 4)**.

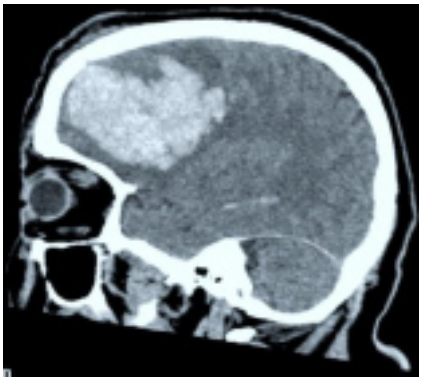

Slika 4

Slika 4 Na CT posnetku je prikazan lobarni ICH v frontalnem področju.

Navadno je posledica delovanja strižnih sil v globini možganov. Pride do pretrganja krvnih žil. Ob sprejemu je bolnik v zoženi zavesti, nevrološki izpadi so odvisni od lokacije in razsežnosti znotrajmožganske krvavitve (običajno v frontalnem ali temporalnem režnju (lobusu)).

Obtolčenine (kontuzije) možganov nastanejo zaradi prenosa kinetične energije in posledičnega trka možganovine na kost. Po trku se tkivo z drobnimi kapilarami nekoliko premakne. Kapilare lahko tudi počijo. Celice, ki so odvisne od počenih kapilar, pričnejo nabrekati. Gre predvsem za poškodbo sivine. Krvavitev je razpršena v možganovini in ni zbrana na enem mestu kot pri ICH. Te poškodbe so pogostejše v frontalnem in temporalnem režnju, kjer so možgani blizu kostnih grebenov. Obtolčeninam je najbolj podvržena možganska skorja na površini vijug. Skorja v sulkusih je manj ranljiva. Čisti ICH je na CT hiperdenzen, medtem ko ima hemoragična obtolčenina izgled soli in popra. Prvi CT ne pokaže prave velikosti in lezija se z dnevi še veča, zato je nujno ponoviti CT v manj kot 48 urah. Kortikalna hemoragična obtolčenina je prikazana na CT posnetku **(slika 5a in b)**.

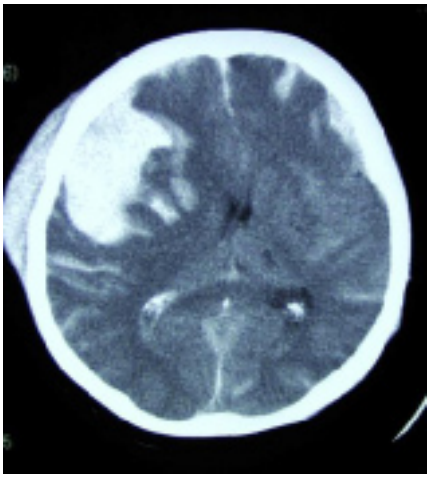

Slika 5a

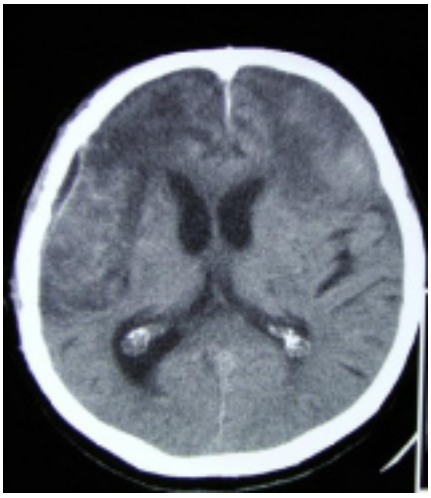

Slika 5b

Slika 5 Prikazan je CT možganov poškodovanca s kortikalno hemoragično obtolčenino **(a)** pred in **(b)** po operativnem posegu. Poudariti je potrebno, da je bil prvi CT takoj po poškodbi normalen, takšna slika se je razvila v naslednjih urah. Bolnik je jemal aspirin.Tudi tu je vidna obsežna oteklina poglavine kot pokazatelj močnega udarca v glavo. Prisoten je še manjši SDH na drugi strani in travmatska subarahnoidna krvavitev.

Difuzna aksonska poškodba (DAI). Difuzna aksonska poškodba brez znotrajlobanjske mase se razvije pri polovici poškodovancev s hudo PGM. Pri DAI omenjamo tri komponente:

- fokalna lezija korpusu kalozumu, pogosto krvavitev v možganski prekat
- fokalna lezija v deblu
- mikroskopska razširitev poškodbe na aksone, pridružene majhne krvavitve, večina vzdolž ali blizu srednje linije.

Poškodovanci z DAI so pogosto v globoki komi. CT možganov je lahko normalen. Bolj informativen je MR posnetek **(slika 6a in b)**. V prvih nekaj dneh po poškodbi lahko na T2 uteženih slikah vidimo hiperintenzivne spremembe, ki se na CT-ju ne prikažejo.

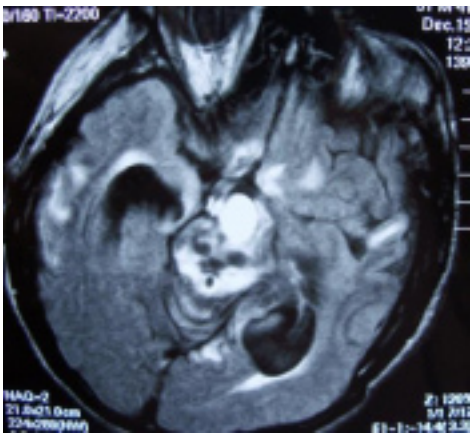

Slika 6a

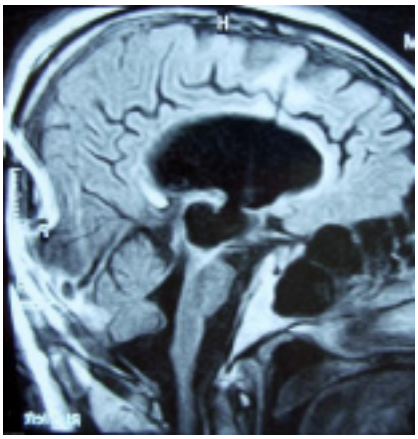

Slika 6b

Slika 6 Na MR posnetku **(a, b)** je prikazano stanje po difuzni možganski poškodbi. Vidne so spremembe v možganskem deblu in kortikalna možganska atrofija.

Možganski edem

Možganski edem se običajno razvije prve 3 do 5 dni po PGM. Povzroči zvišanje ICP in sproži se začaran krog: zniža se pretok krvi, pride do hernijacije in ishemije. Možganski edem pomeni zvečano vsebnost vode v možganih. Moramo ga ločiti od možganskega nabrekanja, kjer gre za povečan volumen krvi (kongestija).

Poznamo tri vrste edema: vazogeni, citotoksični in intersticijski. Pri poškodbi glave gre običajno za mešan tip edema: vazogeni in citotoksični. Zvišan ICP se kaže s hitrim nevrološkim slabšanjem, na CT je obliteriran 3. prekat in stisnjene bazalne cisterne.

Vazogeni edem je lezija hematoencefalne bariere zaradi nekroze parenhima. Značilna je povečana permeabilnost žil. Edemska tekočina je bogata s proteini. Morfološko je povečan ekstracelularni prostor v beli substanci.
Citotoksični edem patofiziološko predstavlja toksične poškodbe celic. Permeabilnost žil ni spremenjena, prav tako ni edemske tekočine. Morfološko so značilne nabrekle celice.

Intersticijski edem pa pomeni patofiziološko zvišan tlak v prekatu (intraventrikularni tlak). Permeabilnost žil ni spremenjena. V edemski tekočini je nizka vsebnost beljakovin. Morfološko je povečan zunajcelični prostor ob prekatu (periventrikularno).

Penetrantne poškodbe

Povzročajo jih poškodbe z nožem, strelno orožje in drugo. Ponavadi je pridružen impresijski zlom lobanje, kar ocenimo na RTG in CT. Odvisno od mesta vbodnine je lahko poškodovanec nevrološko intakten ali pa ima fokalne nevrološke izpade. Poškodovancu je potrebno dobro pogledati skalp, ker lahko odkrijemo več ran. Tujkov ne odstranjujemo na slepo zaradi nevarnosti krvavitve.

Poškodbe s **strelnim orožjem (slika 7a in b)** spadajo med najhujše poškodbe glave. Škodo povzroči neposredno delovanje projektila in delovanje eksplozivnih učinkov v zaprti lobanjski votlini. Če ob sprejemu ugotovimo še zadovoljivo klinično stanje, poškodbo kirurško oskrbimo. Pogost pooperativni zaplet je meningitis. Preživetje je največkrat odvisno od stanja zavesti po strelni poškodbi možganov – ocena GCS po oživljanju. Zato je pomembno, da se pri teh poškodovancih zagotovijo intenzivni ukrepi oživljanja in nujne medicinske pomoči. Če imajo po oživljanju GCS 3-5, se intenzivno spremljajo in operativno zdravijo, ko se njihovo stanje popravi. Dejavniki, ki so povezani s slabim izhodom po strelni poškodbi, so hipotenzija, apnoe, obojestransko razširjene zenice, poškodbe obeh hemisfer, poškodbe skozi možganske prekate, poškodbe večih lobusov. Odločitev o operativnem zdravljenju temelji na skrbni proučitvi vseh naštetih dejavnikov pri posameznem poškodovancu. S slabim izhodom je povezana tudi prisotnost znotrajlobanjske krvavitve in pomik prek srednje linije. V naši seriji poškodovancev s strelnim orožjem je operativna smrtnost 30,8%, kar je primerljivo z drugimi podatki v literaturi, imamo pa relativno visok odstotek operativno zdravljenih. Pri zdravljenju sta uporaba operacijskega mikroskopa in agresivno zdravljenje z antibiotiki pomembno izboljšala izhod.

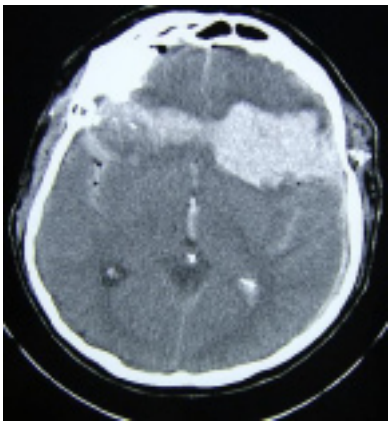
Slika 7a

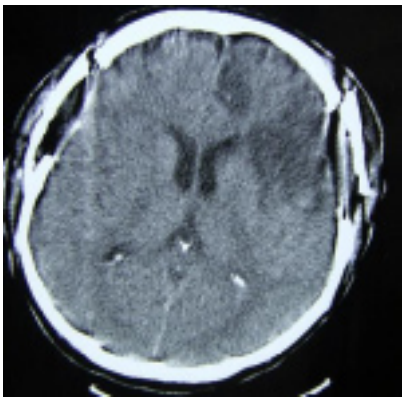
Slika 7b

Slika 7 CT možganov prikazuje penetrantno poškodbo **(a)** pred nevrokirurško oskrbo in **(b)** po nevrokirurškem posegu. Gre za prestrel z malokalibrsko pištolo. Bolnik je okreval, vendar so ostale značilne posledice bifrontalne okvare.

Poškodbe otrok

Anamneze kažejo, da je najpogostejši razlog, ki vodi do PGM pri otrocih, pomanjkljiv nadzor s strani odraslih. Tako so pri najmlajših vzroki padci iz postelje, stola ali mize in pri otrocih od 5 do12 let padci z igral. Opozarjamo, da je pri otroku potrebno poskrbeti za varen kraj igre in uporabo čelade pri rolanju ali kotalkanju.

Večina hudih PGM pri otrocih je posledica prometnih nesreč, kjer so otroci udeleženi kot pešci ali potniki. Zato je nujno opozoriti na odgovornost odraslih do otrok in sicer v smislu previdne vožnje, uporaba varnostnega pasu, ustrezen otroški sedež, čelade na kolesu ali skuterju, upoštevanje predpisov, oprema koles.

Razlike med PGM pri otrocih in odraslih razvrstimo v tri skupine: epidemiološke razlike, vrste poškodb in odgovor na poškodbo. Epidemiološko imajo otroci pogosteje lažje poškodbe kot odrasli. Manjša verjetnost je, da gre za kirurško pomembno lezijo, čeprav je otrok komatozen. Za otroke so značilni sledeči tipi poškodb:

- porodne (zlom lobanje, kefalhematom, SDH ali EDH)
- otroški voziček – sprehod
- zloraba otrok
- drsanje, rolanje, kotalkanje, skuterji
- padci na travi
- kefalhematom (nabiranje krvi pod skalpom)
- rastoča fraktura lobanje (popoškodbena leptomeningealna cista).

Posebnosti pri otrocih glede na odrasle s PGM pri odgovoru na poškodbo:

- pri starejšem adolescentu je odgovor podoben kot pri odraslem
- maligno otekanje možganovine – akuten začetek hudega možganskega nabrekanja po poškodbi glave posebno pri mlajših otrocih
- popoškodbena epilepsija – pogosteje se pojavi v prvih 24 urah pri otrocih kot pri odraslih.

Naše izkušnje (serija 39 otrok) kažejo, da imajo ob sprejemu GCS 3-8 kar v polovici primerov. Skoraj 44% otrok je imelo pridružene poškodbe, tako da se moramo zavedati, da je potrebno zdraviti otroka v celoti. Najpogostejša poškodba glave je bila epiduralni hematom (48,7%), skoraj četrtina je imela impresijski zlom. Smrtnost je bila 17,9%, ostali so imeli dober izhod (GOS 4 ali 5). Najpogostejši vzrok smrti je bil možganski edem, ki je torej slab napovedni dejavnik, in vsekakor zahteva skrbno intenzivno zdravljenje.

Nasilne poškodbe otrok

Okoli 10% otrok do 3 let utrpi nasilje. Sindrom trpinčenega otroka nastane zaradi nihajočih udarcev v glavo, ki je velika v primerjavi s telesom otroka. Navadno nimajo zunanjih znakov poškodbe, značilni so zlomi reber in krvavitve v mrežnici. Velikokrat lahko opazimo znake prejšnjih poškodb.

Nevrokirurška obravnava poškodovanca s PGM

Najpomembnejši **zaplet** poškodb možganov je razvoj **znotrajlobanjske krvavitve**. Pojavi se pri 25-45% poškodovancih s hudo PGM, 3-12% poškodovancih z zmerno PGM in pri 1 od 500 poškodovancev z blago PGM. Brez učinkovitega kirurškega zdravljenja se lahko znotrajlobanjska krvavitev s sicer benignim kliničnim potekom, pri kateri pričakujemo ugoden razplet, spreobrne v stanje, ki vodi v smrt ali trajno vegetiranje poškodovanca. Še pomembneje je, da zakasnitev v odkrivanju ali nevrokirurškem zdravljenju znotrajlobanjske krvavitve tudi lahko vodi do podobnega izida.

Nevrokirurgi dobro vemo, kako številni poškodovanci potrebujejo operativno zdravljenje zaradi popoškodbene znotrajlobanjske krvavitve. Že Egipčani so pred več kot 4000 leti kirurško odstranjevali te krvavitve. V literaturi opozarjajo, da na izhod zdravljenja teh poškodovancev bistveno vpliva intenzivnost in hitrost ukrepanja nevrokirurga. Slednje še posebej velja za akutno epiduralno krvavitev. V zadnjih 40 letih je objavljenih vedno več publikacij s področja nevrokirurškega zdravljenja poškodovancev s poškodbo možganov.

Poškodba možganov je povezana s krvavitvijo znotraj možganov ali okoli njih. Toksična snov preide skozi krvno-možgansko pregrado. Posledice poškodbe možganov so odvisne od mehaničnega dogodka in od nevrokemičnega odgovora. Iz poškodovanih nevronov se sprošča glutamat in drugi transmiterji, ki prožijo nepotrebne akcijske potenciale in trošijo energijske zaloge celic. Prizadeta je tkivna perfuzija in tvorijo se metaboliti (laktat, visoko reaktivni prosti radikali), ki okvarijo membrane nevronov in njihove organele. Prizadeta je struktura in funkcija celice. Spremeni se gradient ionov preko celične membrane in v celici zelo poraste koncentracija Ca^{++} , kar vodi v smrt celice.

Vedno boljše poznavanje patofizioloških mehanizmov pri PGM je vodilo v spremembe pristopa k obravnavanju poškodovancev s popoškodbeno znotrajlobanjsko okvaro:

- vemo, da se veliko **znotrajlobanjskih lezij** (obtolčenine in znotrajmožganske krvavitve) s časom **poveča**, zato zahtevajo zaporedno **spremljanje** stanja z računalniško tomografijo (**CT**) ter običajno prvih nekaj dni tudi spremljanje znotrajlobanjskega tlaka (**ICP**).
- podobno se zavedamo znatnega števila poškodovancev s popoškodbenimi **motnjami koagulacije**, ki vodijo do hudih znotrajmožganskih krvavitev. To nas obvezuje k bolj agresivnemu obravnavanju motenj koagulacije pri poškodovancih s poškodbo možganov.

Pomembna je tudi splošne oskrba poškodovanca:

- pravilna prehrana je pomembna za zmanjšanje katabolnih učinkov, vzdrževanje imunske kompetence, izboljšanje regeneracije, kar skupaj vodi v boljši izhod;
- spremljanje elektrolitov, pomembnejše motnje so pri 60% s hudo poškodbo glave; precej prispeva lezija hipotalamo-hipofizne osi;
- preprečevanje stres ulkusa, incidenca je pri poškodovancih s hudo PGM kar 10%.

Zgoraj povedano je vplivalo na vedno večje število kraniotomij tako zaradi odstranjevanja znotrajmožganskih lezij kot za razbremenitev. Nedavno je več publikacij potrdilo v sklopu agresivnega nevro-intenzivnega zdravljenja poškodovancev, da je razbremenilna kraniotomija učinkovit ukrep v zdravljenju povišanega ICP po hudi PGM, še posebej pri poškodovancih z znotrajlobanjsko lezijo. Izdelana so tudi **priporočila** na temelju objavljenih znanstvenih

spoznanj za **obravnavanje poškodovancev s hudo PGM**. Mednarodni strokovnjaki so leta 2003 pod okriljem Brain Trauma Foundation objavili **priporočila za kirurško zdravljenje poškodb glave** in jih tudi že revidirali leta 2006. Za pripravo priporočil so pregledali literaturo, objavljeno v 25 letih. Evidence-based shema je glede na zanesljivost priporočil razporejena v tri razrede:

- standard (visoka stopnja klinične zanesljivosti)
- smernice – guidelines (zmerna klinična zanesljivost)
- opcije (klinična zanesljivost ni popolnoma jasna).

V priporočilih niso mogli oblikovati **»standarda«** niti **»smernic«,** saj niso zasledili primerjalnih kliničnih študij o konzervativnem proti operativnemu zdravljenju. Tako pišejo o **opcijah**. Opozarjajo, da priporočila niso nujno »manj zanesljiva«, če imajo šibko podlago v literaturi.

Izhod zdravljenja ocenjujemo z Glasgowsko lestvico izhoda (Glasgow outcome scale, GOS) z ocenami od 1 do 5:

GOS 5	dober izhod
GOS 4	zmerna nesposobnost (ni odvisen)
GOS 3	huda nesposobnost (odvisnost od drugih za dnevne aktivnosti)
GOS 2	vegetativno stanje
GOS 1	smrt

Nevrokirurško operativno zdravljenje hudih PGM

Predstavljeno je nevrokirurško zdravljenje popoškodbenih ekspanzivnih lezij po klasičnem poimenovanju:

- epiduralni hematom (EDH),
- akutni subduralni hematom (SDH),
- znotrajmožganske lezije (udarnine, obtolčenine, znotrajmožganska krvavitev (ICH)),
- akutne ekspanzivne lezije v zadnji kotanji ter
- impresijski zlomi lobanje.

Seveda ima veliko poškodovancev s hudo PGM in nekaj tistih z zmerno PGM **istočasno več kot eno** akutno popoškodbeno ekspanzivno lezijo. Na primer pri večini poškodovancev z akutnim SDH na CT možganov vidimo tudi obtolčenino možganov. Pri nekaterih poškodovancih se znotrajmožganske lezije pojavljajo na **več mestih**, na primer obojestranske obtolčenine frontalno, obojestranske obtolčenine temporalno ali pa obtolčenine frontalno in temporalno.

Za velike lezije (volumen nad 50 ccm) odločitev za poseg ni težka. Lezij, manjših od 25 ccm običajno ne operiramo. Kakorkoli že, za lezije z vmesno velikostjo pa je odločitev lahko zahtevna in na odločitev vplivajo še drugi dejavniki, na primer pomik, cisterne, ocena po GCS.

I. Kirurško zdravljenje akutnega epiduralnega hematoma

Incidenca EDH med poškodovanci s poškodbo možganov je med 2,7 in 4%. **Odločitev za operacijo** akutnega EDH temelji na bolnikovi oceni GCS, preiskavi zenic, pridruženih poškodbah, CT izvidu, starosti in pri odloženih posegih tudi na spremljanju ICP. Pomembno vpliva na odločitev za poseg tudi poslabšanje nevrološkega stanja poškodovanca. Na **izhod** zdravljenja vpliva velikost krvavitve (nad 50 ccm), pomik preko srednje črte (nad 10 mm), različna gostota krvnega strdka na CT posnetku, prisotnost poškodbene subarahnoidne krvavitve.

Priporočila – opcije za operativno zdravljenje

1. EDH, večji od 30 ccm, moramo **kirurško** odstraniti ne glede na bolnikovo oceno po GCS (**slika 8a in b**).
2. Poškodovanca z akutnim EDH in GCS <9 z anizokorijo se operira **čimprej** je mogoče.

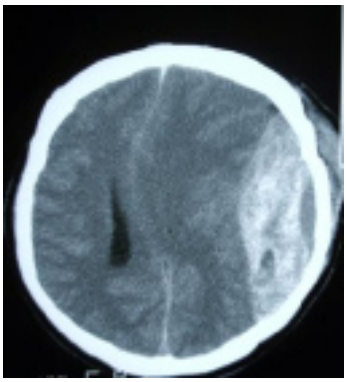

Slika 8a

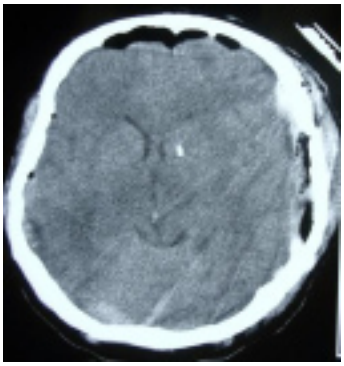

Slika 8b

Slika 8 Na CT posnetku možganov je prikazan **(a)** EDH pred operacijo in **(b)** kontrolni posnetek po odstranitvi EDH. Tu je ob prekatu videti tudi konico sonde za merjenje ICP.

Priporočila – opcije za neoperativno zdravljenje

1. **Neoperativno** zdravljenje z rednimi kontrolnimi CT posnetki možganov v nevrokirurškem centru pride v poštev, ko so izpolnjeni vsi naslednji pogoji:

- EDH pod 30 ccm
- plašč krvavitve tanjši od 15 mm
- pomik preko srednje črte manjši od 5 mm
- ocena po GCS za poškodovanca nad 8
- poškodovanec nima fokalnih nevroloških izpadov.

Omenim naj tudi, da bo potrebno v prihodnjih raziskavah določiti podskupine poškodovancev z EDH, katerim operativno zdravljenje ne prinaša koristi – stari bolniki z nizko oceno po GCS, nenormalnimi zenicami in pridruženimi znotrajmožganskimi lezijami.

Prvi kontrolni CT pri neoperiranih poškodovancih je potrebno napraviti v 6-8 urah po poškodbi. V primeru nevrološkega poslabšanja ali povečanja krvavitve je potreben odložen kirurški poseg.

Metode
V literaturi ni dovolj podatkov, da bi utemeljili podporo določeni kirurški metodi. Kakorkoli že, pa **kraniotomija** omogoča najpopolnejšo odstranitev krvavitve.

II. Kirurško zdravljenje akutnega subduralnega hematoma

SDH je znotrajlobanjska ekspanzivna lezija, ki se na CT pokaže kot ekstraaksialna hiperdenzna kolekcija med duro in možganovino **(slika 9)**. Na **izhod** zdravljenja vpliva debelina strdka oziroma volumen krvavitve ter pomik preko srednje črte na CT. SDH je v dobri polovici primerov **pridružena** poškodba možganovine, tako da moramo pri odločitvi o operativnem zdravljenju upoštevati priporočila za obe vrsti lezij.

Slika 9

Slika 9 CT možganov prikazuje tanjši plašč akutnega SDH. Videti je tudi utesnitev prekatnega sistema.

Priporočila – opcije za operativno zdravljenje akutnega SDH

1. SDH **kirurško** odstranimo, ne glede na GCS oceno poškodovanca, kadar je hematom **debelejši kot 10 mm** ali je prisoten **pomik** preko srednje črte **nad 5 mm**.

Priporočila – opcije za neoperativno zdravljenje

1. Če imajo poškodovanci SDH tanjši od 10 mm in pomik preko srednje črte pod 5 mm, zdravimo **konzervativno**;
2. Potrebno je **spremljati ICP** in **nevrološko stanje** poškodovanca. Hematom **kirurško** odstranimo:

- če pade ocena po GCS od časa poškodbe do sprejema v bolnišnico za 2 ali več enot in/ali
- če ima poškodovanec nenormalnosti zenic in/ali
- če ICP preseže 20 mmHg.

Čas
Poškodovanca, pri katerem obstaja indikacija za operacijo, je potrebno operirati čim prej.

Metode
Napravi se kraniotomijo z ali brez odstranitve kostnega pokrova in duroplastiko.

III. Kirurško zdravljenje parenhimskih travmatskih lezij

Travmatske parenhimske lezije so pogoste posledice poškodb možganov. Javijo se v 13-35% hudih PGM in predstavljajo 20% operativnih znotrajlobanjskih lezij. Te poškodbe tvorijo raznoliko skupino, lezije delimo v fokalne in nefokalne.
Med fokalne lezije uvrščamo:

- ***Znotrajmožganske (intracerebralne) krvavitve (ICH)*** **(slika 10a in b)*,***
- ***odložene travmatske znotrajmožganske krvavitve,***
- ***udarnine - obtolčenine in***
- ***infarkte.***

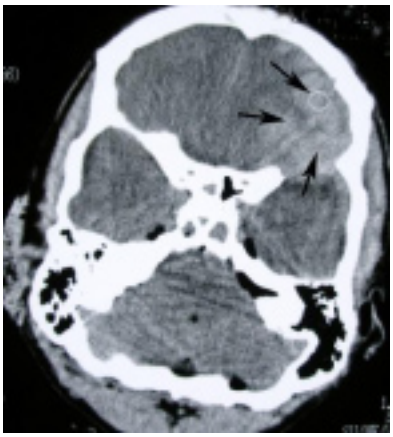
Slika 10a

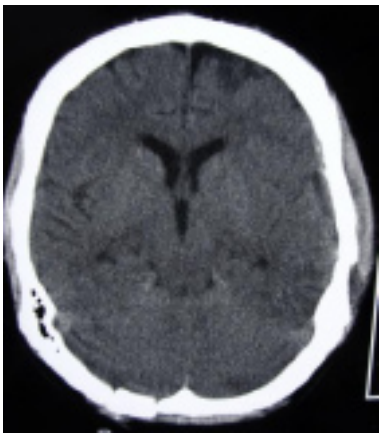
Slika 10b

Slika 10 Na CT posnetku je prikazan tipični travmatski ICH levo frontobazalno **(a)** pred operacijo in **(b)** kontrolno slikanje po kirurški odstranitvi.

Med nefokalne lezije sodijo:

- ***možganski edem,***
- ***edem hemisfere in***
- ***difuzna poškodba***.

Te lezije običajno niso samostojne, kar še poslabša prognozo. Dejavniki, ki govorijo za slab **izhod,** so starost, hipotenzija in tri značilnosti na CT: kri subarahnoidalno, ICH ali udarnina možganovine.

Priporočila – opcije za operativno zdravljenje

1. Poškodovanca s parenhimsko lezijo zdravimo **operativno**, kadar so prisotni:
- znaki slabšanja nevrološkega stanja,
- znotrajlobanjska hipertenzija, odporna na zdravila ali
- znaki masne lezije na CT.

2. Operiramo poškodovanca z GCS 6-8 z udarnino frontalno ali temporalno, katere volumen presega **20 ccm**, **pomik** preko srednje črte je **5 mm ali več** in/ali so na **CT znaki** stisnjenih cistern.
3. Prav tako je potrebna operacija vsakega poškodovanca, kjer je lezija večja od 50 ccm.

Priporočila – opcije za neoperativno zdravljenje

Poškodovanca, pri katerem ekspanzivna lezija ne povzroča nevrološke prizadetosti, zdravimo konzervativno. Potrebno ga je intenzivno spremljati, nadzorovati ICP in v časovnih razmakih redno kontrolirati CT glave.

Čas in metode:

1. Poškodovanca, kjer je indicirana kirurška oskrba, zdravimo s kranitomijo in odstranitvijo strdka.
2. Pri **difuznem popoškodbenem edemu** možganovine, odpornem na konzervativno zdravljenje in posledični znotrajlobanjski hipertenziji, je možna bifrontalna razbremenilna kraniotomija v 48 urah od poškodbe.
3. Pri poškodovancih z **refraktarno znotrajlobanjsko hipertenzijo** in difuzno parenhimsko lezijo s kliničnimi in radiološkimi znaki vkleščenja, izbiramo med sledečimi razbremenilnimi posegi: subtemporalna dekompresija, temporalna lobektomija, hemisferična dekompresivna kraniektomija.

Odložen travmatski ICH se razvije po določenem času. O njem govorimo, kadar krvavitve na prvem CT po poškodbi ne vidimo, medtem ko jo zabeležimo **na kontrolnem CT**. Incidenca odloženega ICH je med 3,3 in 7,4% poškodovancev s zmerno PGM in hudo PGM. Bolnika, pri katerem z zaporednimi posnetki CT ugotavljamo naraščanje ICH, je potrebno skrbno spremljati. Bistveno je redno ocenjevanje po GCS ter meritve dimenzij in volumna hematoma na zaporednih CT posnetkih, na podlagi česar se nevrokirurg odloči, ali in kdaj je potreben odložen nevrokirurški poseg.

IV. Kirurško zdravljenje ekspanzivnih lezij v zadnji kotanji

Poškodba zadnje kotanje je redkejša, predstavlja <3% poškodb možganov. Večina študij opisuje EDH **(slika 11)** v zadnji kotanji, maloštevilne študije pa obravnavajo SDH in znotrajparenhimske krvavitve v zadnji kotanji. Kakorkoli že, pa je pomembno pravočasno prepoznanje teh lezij, ker pride do hitrega kliničnega slabšanja zaradi omejene velikosti zadnje kotanje in zaradi nagnjenosti, da te lezije vodijo v kompresijo možganskega debla.

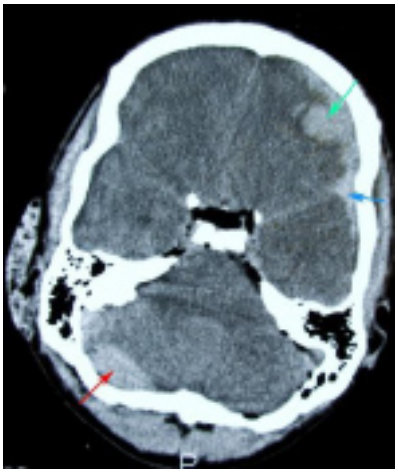

Slika 11

Slika 11 Videti je EDH v zadnji kotanji desno in kortikalno hemoragično udarnino in SDH levo frontalno. Mladostnik je utrpel poškodbo po padcu s strehe. Poleg tega je utrpel tudi zlom vratnega vretenca C2 in poškodbo prsnega koša.

Priporočila – opcije za operativno zdravljenje

1. **Operira** se bolnike, ki imajo:

   - na CT znake učinka mase, ali
   - z nevrološkimi izpadi, ali
   - s poslabšanjem stanja na račun lezije.

Učinek mase na CT pomeni:

- spremembo, premik ali stisnjenje 4. prekata,
- stisnjene bazalne cisterne oz. jih ne vidimo ali pa
- prisotnost obstruktivnega hidrocefalusa.

2. Kadar je hematom **večji od 10 ccm**, **debelejši od 15 mm** in **pomik večji od 5 mm**, je izhod kirurškega zdravljenja ugodnejši v primerjavi z neoperativnim zdravljenjem (10).

Priporočila – opcije za neoperativno zdravljenje

1. Bolnike z lezijo brez znakov učinka mase na CT in brez znakov nevrološke disfunkcije se lahko zdravi **konzervativno** s skrbnim opazovanjem in zaporednimi CT posnetki.
2. Poškodovanci z EDH v zadnji kotanji, ki je **manjši od 10 ccm**, **tanjši od 15 mm** in povzroča **pomik** srednje črte **pod 5 mm,** imajo po študiji dobro preživetje tako ob kirurškem kot nekirurškem zdravljenju.

Čas

Pri poškodovancih z indikacijo za kirurško ukrepanje se operira **čim prej** je mogoče, saj je nevarnost hitrega poslabšanja stanja, kar poslabša izhod.

Metode

Od metod se za odstranitev ekspanzivne lezije v zadnji kotanji priporoča **subokcipitalna kraniektomija**.

Slabši izhod napoveduje prisotnost sledečih dejavnikov:

- pridružene znotrajlobanjske lezije,
- razširitev infratentorijske lezije v supratentorijsko področje,
- hidrocefalus.

V. Kirurško zdravljenje impresijskih zlomov lobanje

Impresijske frakture so prisotne pri več kot 6% poškodb možganov in bistveno prispevajo k morbiditeti in mortaliteti omenjenih poškodb ter pojavnosti okužb in kasne epilepsije. Dobrih 90% zlomov predstavljajo komplicirani zlomi in po dogovoru jih zdravimo kirurško, da bi zmanjšali incidenco okužb. Zaprte (enostavne) zlome operiramo, kadar je vdor kosti večji od debeline sosednje kalvarije, kar naj bi teoretično prineslo boljši kozmetski učinek, manj kasnih popoškodbenih epilepsij in nižjo incidenco trajnih nevroloških izpadov. Ne glede na to, da se v glavnem tako dela in da to zveni praktično, pa je objavljene zelo malo literature, ki takšen način operativne oz. neoperativne obravnave poškodovancev z impresijskim zlomom podpira.

Prvo vprašanje, ki si ga zastavi nevrokirurg pri impresijskem zlomu lobanje je, ali naj operira ali ne. Po literaturi odprte impresijske zlome lahko v izbranih primerih zdravimo neoperativno, kot bo našteto takoj v nadaljevanju. Kljub temu, da so te študije retrospektivne in nenačrtovane, kažejo, da vsaj izbrano skupino poškodovancev s kompliciranim impresijskim zlomom lobanje lahko obravnavamo konzervativno.

Drugi izziv za nevrokirurga pri kompliciranih impresijskih zlomih je ustrezna kirurška obravnava glede kostnih delcev. Konvencionalno zdravljenje vključuje operativno čiščenje, dvig zloma, odstranitev kostnih fragmentov in odloženo kranioplastiko. To pomeni za poškodovanca ponovno operacijo in ponovno soočanje z možnimi zapleti posega. Nekateri ugotavljajo, da se s primarno dokončno namestitvijo kosti pogostost okužb ne poveča.

Kot rečeno ni prospektivne klinične študije, ki bi primerjala kirurško in nekirurško zdravljenje impresijskih zlomov, prav tako ni objav o času operacije niti o prednostih katere od kirurških tehnik. Tako naj povzamem opcije, ki so jih podali v priporočilih:

Priporočila – opcije za operativno zdravljenje

1. Zaradi preprečevanja okužbe **operiramo** poškodovance z **odprtim zapletenim impresijskim zlomom lobanje**, ki imajo kost lobanje na mestu impresijskega zloma vdrto več, kot je debelina kosti.

Priporočila – opcije za neoperativno zdravljenje

1. **Neoperativno** zdravljenje poškodovancev z **odprtim zapletenim impresijskim zlomom** je možno v primerih **brez** sledečih kriterijev:

- klinični ali radiološki znaki penetracije dure,
- znatna znotrajlobanjska krvavitev,
- depresija >1 cm
- prizadetost frontalnega sinusa
- večja kozmetska deformacija
- okužba rane
- pneumocefalus
- večja kontaminacije rane.

2. **Zaprt, enostavni impresijski zlom lobanje** zdravimo neoperativno.

Čas
Kadar je indicirana operacija, se priporoča poseg **čim prej**, da se zmanjša pojavnost okužbe.

Metode
Pri posegu se dvigne kost in očisti predel poškodbe. Obstoječi kostni fragment lahko namestimo že v času operacije, če rana ni okužena.

Pri vseh poškodovancih z odprtim impresijskim zlomom so potrebni **antibiotiki**.

Povzetek o nujnih nevrokirurških posegih

Kirurško pomemben epiduralni hematom (EDH) ali akutni subduralni hematom (SDH) se mora odstraniti takoj, ko se ga odkrije. Ostale manjše hemoragične udarnine in druge manjše znotrajmožganske lezije se zdravi konzervativno, medtem ko se velik znotrajmožganski hematom (ICH) tudi operira. Specifične indikacije za nujno operacijo so:

a) akutni SDH oz. EDH, večji od 1 cm, s pomikom osrednjih struktur za več kot 5 mm pri nezavestnem poškodovancu

b) kortikalna hemoragična udarnina ali ICH, večji od premera 2 cm, s pomikom osrednjih struktur za več kot 5 mm pri nezavestnem poškodovancu

c) impresijski zlom lobanje, ki presega debelino lobanjske kosti

d) impresijski zlom lobanje pri poškodovancu z nevrološkimi okvarami ne glede na globino vtisnjenosti

e) odprt impresijski zlom

f) impresijski zlom pri poškodovancu, ki je doživel popoškodbeni epileptični napad, ne glede na globino vtisnjenosti kosti

g) penetrantne in perforantne poškodbe glave.

VI. Indikacije za vstavitev elektrode za merjenje znotrajlobanjskega tlaka (ICP)

- poškodovanci s poškodbo glave, ocenjeni po GCS z 8 točkami ali manj,
- poškodovanci s poškodbo glave, ocenjeni po GCS z več kot 8 točkami, ki imajo:
  - motnje zavesti in je na CT slikah videti znake povečanega ICP (iztisnjene bazalne cisterne, premik srednje črte za >5 mm)
- normalen CT glave in ob sprejemu dva pozitivna znaka od treh:
  a) starost >40 let
  b) enostransko ali obojestransko patološki motorični odgovor
  c) dokumentirano zmanjšanje sistolnega krvnega tlaka <90 mmHg

(oz. ustrezne vrednosti pri dojenčkih in otrocih – novorojenček ≤60 mmHg; otrok do 1. leta starosti ≤70 mmHg; otrok od 1. do 10. leta starosti ≤70 mmHg + (leta x 2) mmHg; otrok nad 10 let in odrasli <90 mm Hg);

- pri določeni skupini poškodovancev, ki so pri zavesti in imajo masno lezijo in so rizični za naglo poslabšanje stanja. Sicer pa rutinski ICP monitoring za skupino bolnikov z blago in zmerno poškodbo glave in možganov ni indiciran. Podatki kažejo, da bo okoli 3% bolnikov z blago poškodbo (GCS 13-15) in 10 – 20% z zmerno poškodbo (GCS 9-12) deterioriralo.

Ne priporoča se empirične uporabe sredstev za zniževanje ICP brez monitoriranja. Merjenje ICP lahko izboljša izhod.

ICP tehnologija

Zaenkrat ni dovolj podatkov, da bi katera od metod lahko dobila stopnjo priporočil. Glede na ceno in enostavnost pa se priporoča uporaba prekatnega katetra (slabost je težje odčitavanje, t.j. ni možno kontinuirano odčitavati; lahko se zamašijo).

Nadaljevalno nevrološko monitoriranje je neobvezno:

- jugularna bulbusna oksimetrija ($SjvO_2$)
- tkivna oksigenacija (ptO_2) v možganovini
- TCD – skozilobanjska (transkranialna) dopplerska preiskava
- sproženi (evocirani) potenciali
- mikrodializne tehnike
- EEG.

Intenzivno zdravljenje hude možganske poškodbe

Znotrajlobanjski tlak (ICP) – spremljanje, zdravljenje

Povišan znotrajlobanjski tlak lahko poslabša možgansko prekrvitev in je zato pomemben dejavnik v razvoju sekundarne PGM. Spremljanje in zdravljenje ICP zato poveča verjetnost boljšega izhoda. Dejavniki tveganja za povišan ICP so:

- huda PGM z nenormalnostmi na CT,
- starost nad 40 let,
- sistolični tlak pod 90 mmHg,
- eno ali obojestranski motorični izpadi.

Normalno je ICP 10-15 mmHg. 20-25 mmHg je mejna vrednost, pri kateri je že potrebno zdravljenje, marsikje pa pričnejo z zniževanjem že pri 15 mmHg. Pri nas ukrepamo pri sledečih vrednostih ICP :

- odrasli >20 mmHg
- novorojenček >10 mmHg
- dojenček in otrok >15 mmHg .

Uporablja se **merjenje** z elektrodo v parenhimu. Korist vstavitve elektrode za spremljanje ICP daleč presega tveganje za bakterijsko kolonizacijo (okoli 1% – 10%) in pomembno krvavitev (1%). Spremljanje ICP v parenhimu je najzanesljivejše, ne omogoča pa drenaže likvorja.

Osnovni ukrepi za zmanjševanje ICP:

- sedacija in analgezija in
- dvig vzglavja za 15^0 – 30^0 (pri normovolemičnih poškodovancih)
- vzdrževanje normotermije
- vzdrževanje normokapnije.

Standardni ukrepi za zmanjševanje povečanega ICP:

- blaga do zmerna hiperventilacija (p_aCO_2 30-35 mmHg)
- osmotska terapija (manitol – infuzija v bolusu 0,25-0,3 g/kg teže v 20 minutah; odmerek manitola lahko ponovimo odvisno od bolnikovega nevrološkega stanja in ICP, vendar previdno zaradi povratnega učinka – *rebound fenomena*. Osmolarnost seruma mora biti <320 mosmol/l)
- zunanja prekatna drenaža (v izbranih primerih ob upoštevanju nevarnosti poškodbe možganov, okužbe, krvavitve) (**Slika 12**).

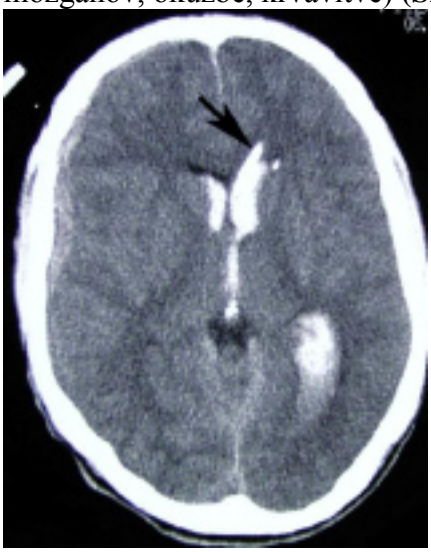

Slika 12

Slika 12 Prikazana je zunanja prekatna drenaža v frontalnem rogu levega stranskega prekata. Sicer so prekati napolnjeni s krvjo.

Možni stranski učinki ob naštetih ukrepih so hipokapnična vazokonstrikcija vsled hiperventilacije in hipovolemija po diuretikih. Kadar ICP preseže 25 mmHg, se priporoča kontrolni CT za ugotavljanje povečevanja obstoječe ali nastanka nove znotrajlobanjske lezije. Takšne lezije so pogoste pri komatoznih bolnikih s koagulopatijami, pri bolnikih s pomembnimi pridruženimi poškodbami in pri hipotenzivnih.

Kadar osnovni in standardni ukrepi ne zadoščajo, sledijo nadaljnji ukrepi:

- poglobljena hiperventilacija (p_aCO_2 pod 30 mmHg);
- barbiturati (nesdonal);
- zmerna hipotermija (osrednja temperatura 33,5 ^{0}C);
- dekompresijska kraniotomija (opravi jo nevrokirurg oz. za ta poseg usposobljen kirurg v regionalni bolnišnici po posvetu z nevrokirurgom; uspeh tega posega še ni znanstveno dokazan).

Pri uporabi poglobljene hiperventilacije je nujno meriti jugularno bulbusno oksimetrijo ($SjvO_2$ - ne sme biti pod 55% normalne vrednosti, zato da se izognemo ishemiji možganov, ki nastane kot posledica čezmerne hiperventilacije) oz. monitoriranje možganske oksigenacije PtO2.

Pri refraktarni znotrajlobanjski hipertenziji lahko uporabimo visoke doze barbituratov, če so izpolnjeni sledeči pogoji:

- hemodinamsko stabilen poškodovanec
- nima okužbe
- če je utrpel poškodbe, ki omogočajo rehabilitacijo.

Barbiturati povzročijo od doze odvisen padec arterijskega krvnega tlaka in minutnega volumna srca, zato je potreben nadzor preko pljučnega arterijskega katetra.

Pri progresivni, refraktarni znotrajlobanjski hipertenziji s pridruženimi razširjenimi zenicami ali decerebracijsko držo se lahko odločimo za dekompresijsko kraniotomijo. Odstrani se del lobanje in odpre duro, da se poveča volumen možganov in pade tlak.

Kortikosteroidi se pri zdravljenju zvišanega ICP pri poškodbi možganov ne priporočajo. Ni dokazov, da bi izboljšali izhod, hkrati pa lahko neugodno vplivajo na metabolizem in glikemični status poškodovanca.

Včasih se omenja še hipotermijo, pri kateri res pride do znižanja ICP, vendar pa je problem pri ogrevanju, kjer se ponovno srečamo s povišanjem ICP.

Možganski prekrvitveni tlak (CPP)

CPP je definiran kot razlika med srednjim arterijskim tlakom in ICP. Pri poškodovancu s hudo PMG je potrebno vzdrževati CPP nad 60 mmHg, kar zagotavlja dotok kisika možganom. Zdravljenje naj bo usmerjeno v zniževanje ICP, kadar preseže 20 mmHg in vzdrževanje srednjega arterijskega tlaka nad 90 mmHg. Pred uravnavanjem CPP je nujno zagotoviti normalni krvni volumen in vzdrževati centralni venski tlak 5-10 mmHg. Hipervolemija in pozitivna tekočinska bilanca pri bolniku, ki prejema vazoaktivne učinkovine

za dvig CPP, poveča tveganje za pljučne zaplete. Pri poškodovancih s hudo PMG ne uporabljamo hipoosmolarnih raztopin, kot sta 5% glukoza in Ringer laktat. Kadar je pri odraslem CPP pod 70 mmHg, se za dvig srednjega arterijskega tlaka uporabi noradrenalin, pri čemer mora biti poškodovanec ustrezno hidriran. Ob tem se svetuje uvedbo arterijskega pljučnega katetra za boljši nadzor kardio-cirkulatorne funkcije. Ni dokazov, da bi dvigovanje CPP nad 70 mmHg izboljšalo izhod zdravljenja.

Ostalo podporno zdravljenje

Pri poškodovancu so pomembni še ukrepi za preprečevanje okužb, epileptični napadov in stresne razjede.

Zapleti med zdravljenjem

Zapleti pri zdravljenju poškodovancev s hudo PMG so motnje elektrolitov, stresna razjeda, pljučnice.

Kot smo omenili, je PGM dinamičen proces in tudi če je prvi CT posnetek normalen, se lahko že v nekaj urah razvije znotrajlobanjska krvavitev, ki lahko zahteva odložen nevrokirurški poseg. Za odložen nevrokirurški poseg se lahko šteje vsak poseg, ki je opravljen na osnovi kontrolnega CT posnetka glave. Lahko gre za odložen ICH, EDH ali SDH. Med odložen nevrokirurški poseg sodi tudi zgoraj opisana dekompresijska kraniotomija za neobvladljivo znotrajlobanjsko hipertenzijo. Kirurško se zdravi tudi popoškodbeni hidrocefalus, likvorsko fistulo in impresijske zlome.

Prognoza

Podatki v literaturi kažejo sledeče dejavnike tveganja za slab izhod pri poškodovancu s PGM:

- nizka ocena GCS po oživljanju
- starost nad 60 let
- hipotenzija ob sprejemu
- nereaktivne, razširjene zenice
- iztisnjeni likvorski prostori na CT vsled možganskega edema in vkleščenja možganovine
- subarahnoidna krvavitev, ki poveča tveganje za vazospazem
- pomik čez srednjo črto.

Še ne tako daleč nazaj je bila smrtnost bolnikov s hudo PGM prek 50%. Le dobra tretjina poškodovanih je zadovoljivo okrevala (Glasgow Outcome Scale - GOS 4 ali 5). Prelomnico predstavljajo smernice, ki so jih za poenotenje obravnavanja poškodovanca s hudo PGM leta 1996 objavili v Ameriki *(Guidelines for the management of severe head injury)*. Leto kasneje je z objavo priporočil sledil EBIC (Eueropean Brain Injury Consortium). Pomembne so tri točke:

- začetna ocena poškodovanca in oživljanje, za kar so najsodobnejša priporočila zbrana pod imenom *Advanced Trauma Life Support (ATLS)*. Gre za standarden, racionalen in organiziran pristop k politravmatiziranemu poškodovancu. Glavni namen je, da se hitro in zanesljivo oceni poškodovanca in izvrši oživljanje, če je potrebno;

- usmeritev poškodovanca k nevrokirurgu; v letošnjem letu so svetovni strokovnjaki pod okriljem Brain Trauma Foundation objavili priporočila za kirurško zdravljenje poškodb glave *(Surgical Management of Traumatic Brain Injury)*;
- zdravljenje poškodovanega na intenzivni negi; pomemben cilj je preprečiti ali vsaj omiliti drugotno okvaro (hipoksemija, hipotenzija, hiper/hipokapnija, hipertermija, hiper/hipoglikemija, hiponatremija, zvišan ICP, pomik možganov, vazospazem, epileptični napadi, okužba).

Izboljšanje izhoda zdravljenja poškodovancev s hudo poškodbo možganov pripisujemo izboljšavam v oskrbi in zdravljenju poškodovancev. Z uvedbo intenzivne nege, rutinske računalniške tomografije ter monitoriranjem ICP se je smrtnost zmanjšala za 30%. Publikacije zadnjih nekaj let poročajo o smrtnosti okoli 20% na račun uravnavanja ICP in CPP. Sledimo naslednjim ukrepom:

- začetna ocena poškodovanca in oživljanje (ABC) po načelih ATLS
- spremljanje in zdravljenje poškodovanca po sodobnih smernicah:
    - prisotnost nevrokirurga od začetka zdravljenja, sodelovanje s travmatologom in zdravnikom na intenzivnem oddelku
    - čimprejšnje kirurško zdravljenje, kadar je indicirano
    - spremljanje znotrajlobanjskega tlaka in zdravljenje, kadar doseže vrednosti 20-25 mmHg.

Zaključek

Najpomembnejše navodilo pri obravnavanju poškodovanca je, da je bistveno odločanje na podlagi **stalnega spremljanja poškodovanca** in ne rutinsko intubiranje, hiperventiliranje in sediranje.

Strah, da bi z uvedbo intenzivne nege in zmanjšanjem smrtnosti naraslo število poškodovancev z vegetativnim izhodom oz. hudo prizadetostjo, je bil neutemeljen. Povečalo se je število poškodovancev z dobrim izhodom (GOS 4 ali 5), sposobnih za vrnitev na delo ali v šolo. Delež poškodovancev z vegetativnim izhodom in močno odvisnih poškodovancev je ostal stabilen. To lahko potrdimo z lastnimi izkušnjami. Leta 1998 sta se nevrokirurški oddelek in oddelek za anesteziologijo in reanimacjio mariborske bolnišnice vključila v mednarodni projekt Aitken, katerega namen je bil širjenje sodobnih priporočil za zdravljenje hude PMG. Po njihovem protokolu smo obravnavali poškodovance. Smrtnost je padla na slabih 35%; dober izhod (GOS 4 ali 5) pa smo zabeležili pri 52%. Starejše študije so poročale ravno o nasprotnem izhodu.

Jasno je, da se je iztekel čas utirjeni praksi rutinske intubacije, sedacije in hiperventilacije ter da sedaj zdravljenje hude PMG temelji na podatkih, dobljenih z merjenji. Z merjenjem ICP in CPP smo lahko pomembno izboljšali kvaliteto oskrbe poškodovancev s hudo PGM, zavedati pa se je treba, da gre razvoj naprej in upajmo, da bomo tudi pri nas kmalu lahko pričeli uvajati tudi druge oblike monitoriranja, zlasti merjenje $PtiO_2$ in tudi mikrodializo. Dejstvo je, da je zdravljenje poškodovanca s hudo PGM zelo zahtevno in tudi pri nas bi morali razmišljati o uvajanju nevroloških intenzivnih enot. Vsekakor pa zdravljenje poškodovanca s hudo PGM naj ne bi sodilo v intenzivno enoto regionalne bolnišnice. Poudariti pa velja, da so smernice

zgolj koristno pomagalo, odločitev v konkretnem primeru pa je še vedno v veliki meri stvar klinične presoje.

Pri obravnavanju poškodovanca s hudo PMG moramo pomisliti tudi na kakovost življenja po odpustu iz bolnišnice. Pri bolnikih, ki potrebujejo nadaljnjo rehabilitacijo (predvsem govorno, gibalno in psihološko), ponavadi napredovanje po odpustu zamre. V državi je le en rehabilitacijski center v Ljubljani, ki je prezaseden. Zdraviliško zdravljenje pa je prekratko, da bi bolniku omogočilo, da se mu maksimalno povrnejo prizadete sposobnosti. Zelo veliko bo potrebno še narediti na področju zlasti zgodnje nevrorehabilitacije.

Sodoben pristop k hudi PMG izboljša možnosti za preživetje in dober izhod pri poškodovancu, zato bi ga morali poznati in uporabljati vsi, ki se srečujemo s temi poškodovanci, saj jim s tem ponudijo večje možnosti za dober izhod. To zahteva takojšnje povezovanje z nevrokirurgom, ki svetuje o nadaljnjih postopkih.

Literatura

1. Greenberg MS. Handbook of neurosurgery, 6th ed. Lakeland, Florida: Greenberg Graphics Inc. 2006.

2. Slovensko združenje za intenzivno medicino. Priporočene smernice za ukrepe in zdravljenje pri poškodovancih s hudo poškodbo glave. Zdrav Vestn 2004;73:31-6.

3. Maas AIR, Dearden M, Teasdale GM et al. EBIC-guidelines for management of severe head injury in adults. Acta neurochir (Wien) 1997;139:286-94.

4. Grad A (ur.). Urgentna nevrologija, 2. in dopolnjena izd. Ljubljana: Združenje nevrologov Slovenije, SZD, 2009.

5. Strojnik T. Odloženi operativni posegi pri poškodbah glave in možganov. Zdrav Vestn 2003;72:Supl I:I-75-8.

6. Strojnik T. Zdravljenje hudih poškodb možganov s spremljanjem intrakranialnega tlaka in možganskega prekrvitvenega tlaka. Zdrav Vestn 2000;69:509-15.

7. Jandial R. Neurosurgical essentials, St Louis, Missouri, Quality medical Publishing, Inc., 2004

7. Bartlett J, Kett-White R, Mendelow AD, Miller JD, Pickard J, Teasdale G. Guidelines for the initial management of head injuries. Recommendations from the Society of British Neurological Surgeons. Br J Neurosurg 1998;12:349-52.

8. Valadka AB, Andrews BT. Neurotrauma. Thieme, New York, Stuttgart, 2005.

9. Advanced Trauma Life Support,ATLS, 8th edition, Ammerican College of Surgeons, 2008: 131-56.

10. Guidelines for prehospital management of traumatic brain injury, 2nd edition. Prehospital Emergency Care 2007; 12, suppl 1.

11. Guidelines for the management of severe traumatic brain injury, 3rd edition. Journal of Neurotrauma 2007; 24, suppl 1.

12. Surgical management of traumatic brain injury, Author group. Neurosurgery 2006; 58, suppl 1.

13.Lafferty KA, Stettnet T. Rapid sequence induction. Dosegljivo na: http://www.emedicine.com/emerg/topic939.htm

14. Grmec Š, Čretnik A, Kupnik D (ur.). Oskrba poškodovancev v predbolnišničnem okolju. Maribor: Univerza v Mariboru, Visoka zdravstvena šola, 2006.

15. Vos PE, Battistin L, Birbamer G, Gerstenbrand F, Potapov A, Prevec T, Stepan CA, Traubner P, Twijnstra A, Vecsei L, von Wild K. EFSN guideline on mild traumatic brain injury: report of an EFSN task force. Eur J Neurol 2002;207-19.

16. Klun B. Možganske poškodbe, Ljubljana: Zdravniška zbornica Slovenije, Uredništvo revije Isis, 1997.

5. Subarahnoidna krvavitev in anevrizme

Gorazd Bunc, Matjaž Voršič, Vojin Milojković

Subarahnoidna krvavitev - uvod
Klinični znaki SAK
Diagnostične preiskave pri SAK
Ocenjevanje SAK
Začetna oskrba bolnikov s SAK
Zdravljenje vazospazma
Možganske anevrizme
Zdravljenje možganskih anevrizem
Možganske anevrizme glede na lokacijo

Subarahnoidna krvavitev - uvod

Subarahnoidna krvavitev (SAK) je krvavitev iz možganskih arterij v subarahnoidnem prostoru, kjer se nahajajo vse večje možganske arterije Willisovega kroga. Najpogostejši vzrok SAK je poškodba – v več kot 80% primerov. Vzroki spontane SAK pa so:

- razpočena možganska anevrizma – 75 do 80% spontane SAK
- možganska arteriovenska malformacija (AVM)
- vaskulitisi, ki zajemajo živčni sistem
- redko zaradi tumorja, ki zakrvavi
- disekcija možganskih arterij, karotidna arterija, vertebralna arterija
- razpok majhne povrhnje arterije
- tromboza duralnih sinusov
- koagulacijske motnje
- spinalna AVM (predvsem v predelu vratne in zgornje prsne hrbtenjače)
- apopleksija hipofize.

Za 14 do 22% spontanih SAK ne najdemo pravega vzroka – SAK neznane etiologije.

Incidenca anevrizmatske SAK zajema od 6 do 10 na 100.000 prebivalcev, približno 10% bolnikov umre preden doseže bolnišnico. Najpogostejši vzrok SAK za nadaljnjo smrtnost je ponovna krvavitev. V obdobju 2 tednov po prvi krvavitvi pride pri 15 do 20% bolnikov, kjer se kirurško ali endovaskularno ne ukrepa, do ponovne krvavitve, zato je zelo pomembno, da svežo anevrizmo čim prej oskrbimo. Približno 8% bolnikov umre kljub temu, da je anevrizma kirurško ali endovaskularno oskrbljena in izključena iz obtoka, zaradi vazospazma. Približno 30% ima tudi po končanem zdravljenju razpočene možganske anevrizme in SAK nevrološke izpade, najbolj zaradi vazospazma. Splošno gledano približno polovico bolnikov umre prvi mesec po SAK in približno 1/3 preživelih bolnikov ima »dober izhod«.

Skupna mortaliteta pri SAK je približno 45%. Dve tretjini bolnikov, kjer je bilo uspešno opravljena ali endovaskularna ali kirurška oskrba anevrizme, se nikoli ne vrne na isto delovno

mesto in ne dosežejo iste kvalitete življenja, kot so ga imeli pred SAK. Bolniki, ki so starejši od 70 let imajo dosti slabši izhod bolezni. Mortaliteta je 10% v prvih nekaj dnevih.

Največ SAK zaradi razpoka možganske anevrizme nastane med 55. in 60. letom starosti, 20% pa med 15. in 45. letom starosti. Približno 30% SAK zaradi razpoka anevrizme nastane med spanjem, polovica bolnikov pa govori o t.i. svarilnih simptomih, ki se pojavljajo od 6 do 20 dni pred SAK. SAK lahko spremlja znotrajmožganska krvavitev v 20 do 40%, v približno 30% lahko najdemo krvavitev v možganski prekat, v 2 do 5% pa najdemo subduralni hematom.

Dejavniki tveganja za SAK:

- hipertenzija
- oralna kontracepcija
- zloraba substanc (kajenje, kokain, alkohol)
- nihanje v krvnem tlaku
- nosečnost in porod
- nekoliko zvišano je tveganje med ledveno punkcijo in možgansko angiografijo pri pacientih z možgansko anevrizmo
- nekoliko zvečano tveganje je pri starejših bolnikih.

Poznamo določene bolezni, kjer je pojav možganskih anevrizem bolj pogost kot pri normalni populaciji. Te bolezni so:

- policistična bolezen ledvic
- fibromuskularna displazija
- AVM
- bolezen moya-moya
- sindrom Ehlers Danlos tip 4
- Marfanov sindrom
- sindrom Osler Veber Rendu
- genetska predispozicija
- arterioskleroza
- bakterijski endokarditis.

Klinični znaki SAK

Prvi in najbolj pomemben znak je nenadni hud močan glavobol, ki ga ponavadi spremlja bruhanje, bolečina v vratu (meningizem) in fotofobija. Včasih lahko pride do izgube zavesti, vendar lahko določeni bolniki kasneje spet pridejo k zavesti. Pojavijo se lahko žariščni izpadi pri možganskih živcih (npr. pareza okulomotornega živca zaradi pritiska anevrizme, ki povzroča diplopijo in/ali ptozo). Nekateri bolniki tožijo zaradi bolečin v križu zaradi draženja ledvenih živcev zaradi krvi v subarahnoidnem prostoru.

Glavobol je najbolj pogost simptom, ki se pojavi v 97% primerov SAK zaradi razpoka možganske anevrizme. Ponavadi je izredno močan – bolniki ga opisujejo kot najhujši glavobol v življenju in praviloma nastane nenadoma. Glavobol se lahko umiri in nekateri bolniki ne poiščejo pomoči. Govorimo o tako imenovanem opozorilnem glavobolu, ki se pojavi pri 30 do 60% s SAK. Če je glavobol izredno močan, ga spremlja izguba zavesti.

Ostali znaki SAK:

- meningizem, ki nastane od 6 do 24 ur po krvavitvi. Bolniki lahko imajo pozitiven Kerningov ali Bruzinski znak in imajo trd tilnik.

Drugi znaki, ki spremljajo SAK so še:
- hipertenzija,
- žariščni nevrološki izpadi,
- koma, ki nastane zaradi kombinacije sledečega: zvišan znotrajlobanjski tlak (ICP), poškodba možganskega tkiva zaradi znotrajparenhimske krvavitve, hidrocefalus, difuzna ishemija, epileptični napad.

Eden od znakov je lahko tudi okularna krvavitev. Poznamo tri znake okularne krvavitve:
- subhilaoidna krvavitev
- intraretinalna krvavitev
- krvavitev v steklovino – Tersonov sindrom.

Diagnostične preiskave pri SAK

Metoda izbora pri sumu na SAK zaradi razpoka možganske anevrizme je **CT preiskava glave**. CT preiskavo opravimo brez kontrasta in preiskava nam bo v več kot 95% primerov pokazala, ali gre za SAK ali ne (v obdobju 48 ur). Kri se pokaže kot povišana gostota in se jo vidi kot belo vsebino v subarahnoidnih prostorih **(slika 1)**.

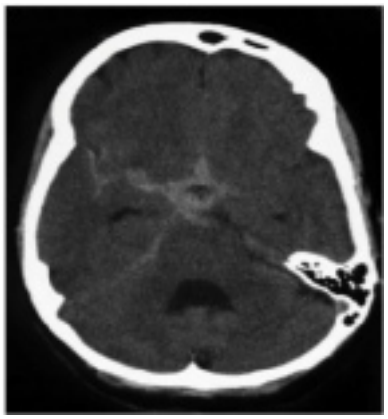
Slika 1

Slika 1 Metoda izbora pri sumu na SAK zaradi razpoka možganske anevrizme je CT preiskava glave. Kri se pokaže kot povišana gostota in se jo vidi kot belo vsebino v subarahnoidnih prostorih.

CT preiskava daje tudi naslednje informacije:

- velikost prekatov – ali gre za hidrocefalus, ki se pojavlja skoraj v 20% SAK zaradi razpoka anevrizme
- ali gre za hematom (znotrajmožganska krvavitev, krvavitev v prekat, subduralna krvavitev)
- infarkt
- pove nam količino krvi v cisternah, kar je pomemben prognostični dejavnik za kasnejši vazospazem

- pri multiplih anevrizmah nam CT lahko poda določeno informacijo, katera anevrizma je zakrvavela glede na lokacijo večine krvi v subarahnoidnem prostoru.

CT preiskava nam lahko v 70 % pove lokacijo anevrizme:

- če imamo kri predvsem v prekatih, predvsem v četrtem in v tretjem, sumimo na anevrizmo v predelu vertebralne arterije ali zadnje spodnje malomožganske arterije (a. cerebellaris posterior inferior, PICA),
- če imamo kri predvsem v sprednji interhemisferični fisuri, bomo najverjetneje našli anevrizmo v predelu arterije komunikans anterior,
- če imamo kri pretežno v silvični fisuri, bomo pomislili na anevrizmo v predelu srednje možganske arterije ali v predelu posteriorne komunikantne arterije.

V kolikor je CT negativen, pri bolniku opravimo **ledveno punkcijo**. V primeru, da gre za SAK, so pri ledveni punkciji najpogostejše naslednje značilnosti:

- pritisk je velik, likvor je krvav
- v primeru, da je likvor ksantokromen, je krvavitev stara že en do dva dni
- proteini so zvišani
- glukoza je ponavadi normalna ali zmanjšana
- likvor vsebuje številne eritrocite.

Potrebna je posebna previdnost pri zniževanju ICP z ledveno punkcijo. Včasih lahko pripelje do ponovne krvavitve zaradi zvišanja transmuralnega tlaka, zato je pri ledveni punkciji, kjer sumimo na SAK, pametno odstraniti le manjšo količino krvi (nekaj ml) in uporabljati majhno iglo.

Preiskava z **MR** ni dovolj občutljiva v prvih 24 do 48 urah, zato se je pri diagnostiki SAK zaradi razpoka možganske anevrizme ne uporablja.

Čim s CT-jem ali ledveno punkcijo dokažemo SAK in se postavi sum na razpok možganske anevrizme, se opravi še **štirižilna možganska angiografija**, ki je zlati standard za odkrivanje možganskih anevrizem in zanesljivo prikaže 80 do 85% možganskih anevrizem **(slika 2)**.

Slika 2

Slika 2 Čim s CT-jem ali ledveno punkcijo dokažemo SAK in se postavi sum na razpok možganske anevrizme, se opravi še štirižilna možganska angiografija, ki je zlati standard za odkrivanje možganskih anevrizem in zanesljivo prikaže 80 do 85% možganskih anevrizem.

Pri angiografiji vedno najprej pregledamo žilo, kjer pričakujemo anevrizmo. Hkrati nam angiografija pokaže prisotnost vazospazma. V kolikor na angiografiji ne najdemo anevrizme, moramo, preden označimo arteriogram kot negativen, obvezno prikazati oba izvora zadnje spodnje malomožganske arterije (PICA), hkrati pa moramo kontrast vbrizgati skozi sprednjo komunikantno artrerijo, da odkrijemo, s katere strani se le ta polni.

Digitalno substrakcijsko angiografijo, ki je še vedno zlati standard, v zadnjem času nadomešča **CT angiografija** (CTA), ki nam z izboljšanjem tehnologije v več kot 90% pokaže anevrizmo, tako njeno velikost kot tudi položaj **(slika 3)**.

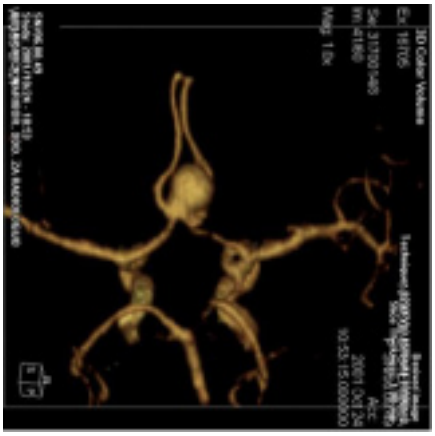

Slika 3

Slika 3 Digitalno substrakcijsko angiografijo, ki je še vedno zlati standard, v zadnjem času nadomešča CT angiografija, ki nam z izboljšanjem tehnologije v več kot 90% pokaže anevrizmo, tako njeno velikost kot tudi položaj**.**

S CTA preiskavo in rekonstrukcijo si je mogoče prikazati tudi natančen tridimenzionalni model anevrizme, kar je izrednega pomena pred samim kirurškim posegom. V zadnjem času se uporablja tudi **MRA** preiskava – magnetna resonančna angiografija, ki pa se uporablja pri odkrivanju hladnih anevrizem, ne pri akutni oz. sveži SAK **(slika 4)**.

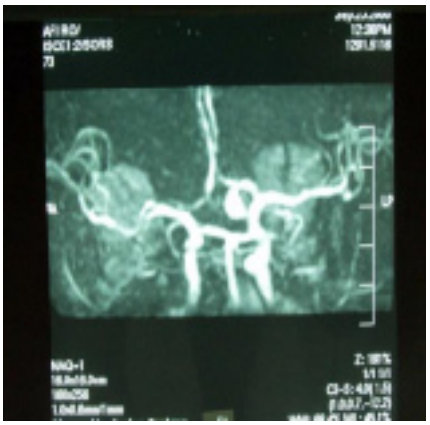

Slika 4

Slika 4 V zadnjem času se uporablja tudi **MRA** preiskava – magnetna resonančna angiografija, ki pa se uporablja pri odkrivanju hladnih anevrizem, ne pri akutni oz. sveži SAK.

Ocenjevanje SAK

Za ocenjevanje SAK obstaja več lestvic. Klasična lestvica je še vedno tako imenovana klasifikacija po Hunt in Hessu – glej tabelo 1. V kolikor je bolnik v prvem ali v drugem razredu, je primeren kandidat za čimprejšnjo kirurško ali endovaskularno poseganje, v kolikor pa pade v razred tri ali več, se praviloma počaka (10 do 14 dni), da se vazospazem in ponavadi možganski edem umiri in se takrat bolnika ponovno nevrološko oceni in ugotovi smiselnost posega.

Tabela 1 – Razvrstitev subarahnoidne krvavitve po Huntu in Hessu

Stopnja 0	Nerazpočena anevrizma
Stopnja 1a	Ni akutne meningealne in možganske reakcije, lahko so prisotni žariščni nevrološki izpadi (npr. pareza III. živca)
Stopnja 1	Brez izraženih simptomov, lahko blag glavobol in blažja otrplost vratu
Stopnja 2	Prizadetost možganskih živcev (npr. III., IV.), zmeren do hud glavobol, otrplost vratu
Stopnja 3	Žariščni izpadi, zaspanost, zmedenost
Stopnja 4	Sopor, srednje huda do huda hemipareza, zgornja decerebracijska rigidnost
Stopnja 5	Globoka nezavest, decerebracijska rigidnost, moribunden videz (umirajoč bolnik)

Sodobnejša lestvica je tako imenovana WFNS lestvica (World Federation of Neurosurgical Societies) – Tabela 2. Ta lestvica zajema ocenitev bolnikove zavesti po GCS.

Tabela 2 – Razvrstitev subarahnoidne krvavitve po WFNS

Stopnja 0	**Nerazpočena anevrizma**	
Stopnja 1	**GCS 15**	**brez nevrološkega deficita**
Stopnja 2	**GCS 13 – 14**	**brez nevrološkega deficita**
Stopnja 3	**GCS 13 – 14**	**z nevrološkim deficitom**
Stopnja 4	**GCS 7 – 12**	**brez ali z nevrološkim deficitom**
Stopnja 5	**GCS 3 – 6**	**brez ali z nevrološkim deficitom**

Začetna oskrba bolnikov s SAK

Ko se srečamo z bolnikom s SAK, je naš najpomembnejši cilj, da preprečimo ponovno krvavitev, zato je potrebno bolnika v prvi fazi stabilizirati, da do tega ne bi prišlo. Pri bolnikih se lahko pojavi hidrocefalus – akutni hidrocefalus je ponavadi obstruktivni in nastane zaradi blokade pretoka likvorja zaradi krvnega strdka. V kasnejši fazi pa je hidrocefalus ponavadi komunikantni zaradi toksičnega efekta razgradnih produktov krvi na arahnoidne granulacije. Nekaj dni po SAK se ponavadi javi tako imenovani zapozneli ishemični nevrološki izpad (DIND – delayed ischemic neurologic deficit), ki ga ponavadi pripisujemo vazospazmu. Hkrati lahko pride do hiponatriemije s hipovolemijo, do globoke venske tromboze ali pljučne embolije. Bolniki imajo pogosto tudi epileptične napade.

Bolnika s sumom ali z dokazano SAK sprejmemo po ustrezni nevrološki oceni v sobo za intenzivno nego, kjer je potreben natančen nadzor. V prvi fazi je potrebno predvsem uravnavati hipertenzijo. Idealen krvni tlak je težavno določiti, nekako se držimo pravila, da bi naj bil sistolični krvni tlak med 120 in 150 mmHg. Bolniki, ki so komatozni, morajo biti intubirani, smiselno pa je, da se monitorira ICP s pomočjo znotrajlobanjske parenhimske sonde. V kolikor je potrebno, vstavimo takšnemu bolniku tudi zunanjo prekatno (ventrikularno) drenažo, vendar izpust likvorja ne sme biti prehiter **(slika 5)**.

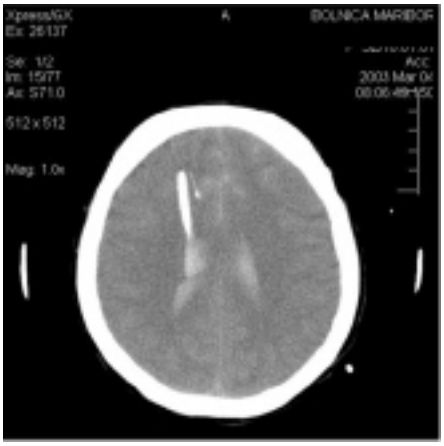

Slika 5

Slika 5 Bolniki, ki so komatozni, morajo biti intubirani, smiselno pa je, da se monitorira ICP s pomočjo znotrajlobanjske parenhimske sonde. V kolikor je potrebno, vstavimo takšnemu bolniku tudi zunanjo prekatno drenažo.

Dokler anevrizma ni oskrbljena, se priporoča zmerna hiperhidracija z manjšo hemodilucijo in zmernim dvigom krvnega tlaka, kar naj bi preprečevalo pojav vazospazma. Bolnike je potrebno kardiološko nadzirati, saj lahko SAK povzroči aritmije. Pri SAK lahko na EKG-ju vidimo podaljšan QT interval, ST elevacijo ali depresijo, široke ali obrnjene T valove. Včasih lahko pride tudi do prekatne fibrilacije.

Hiponatriemija zaradi SAK. Hipovolemija in hiponatriemija pogosto spremljata SAK zaradi natriureze in diureze. Govorimo o sindromu cerebral salt wasting (CSW), za katerega je značilno, da je volumen ekstracelularne tekočine nizek. Pri zdravljenju le-tega moramo biti pazljivi. Hipovolemijo moramo zdraviti z infuzijami kristaloidov ali koloidov. Hiponatriemijo

pa moramo zdraviti z dodatnim peroralnim vnosom soli ali s hipertonično fiziološko raztopino.

Možganski **vazospazem** se najpogosteje javlja po razpoku možganske anevrizme in SAK, vendar se lahko pojavi tudi pri znotrajlobanjskih krvavitvah, krvavitvi v prekate zaradi AVM in pri SAK neznane etiologije, kakor tudi po poškodbi glave, po nevrokirurških posegih na možganih, po ledveni punkciji itd. Možganski vazospazem je najbolj značilen vzrok obolevnosti in umrljivosti pri bolnikih, ki preživijo SAK. Vazospazem se praviloma nikoli ne pojavi prvi ali drugi dan po krvavitvi. Navadno nastane tretji dan in ima maksimalni potek šesti do osmi dan po SAK. Umiri se ponavadi dva tedna po SAK, včasih pa lahko traja tudi 3 do 4 tedne. Vazospazem se spreminja glede na intenziteto, glede na količino krvi na CT-ju v subarahnoidnih prostorih pa lahko predvidimo intenziteto vazospazma. Ocena po lestvici Hunt in Hess korelira z nastankom vazospazma. Večja incidenca je pri starejših bolnikih ter pri kadilcih. Tudi hipertenzija je dejavnik tveganja za nastanek vazospazma. Točni nastanek vazospazma ni znan, zdi se, da razpadli produkti krvavitve reagirajo s steno žil, ki se nato skrči in povzroči vazospazem.

Poznamo dve vrsti vazospazma:

- **klinični vazospazem**, kjer gre v bistvu za zapoznel žariščni ishemični deficit po SAK. Klinično se kaže z zmedenostjo, z zoženo zavestjo ali z žariščnimi nevrološkimi izpadi. Lahko so izpadi v govoru ali motorični izpadi. Vazospazem se pogosteje pojavlja pri anevrizmah v sprednji cirkulaciji. Simptomi se ponavadi pojavijo postopoma in se kažejo kot močan glavobol, letargija, meningizem, nevrološki izpadi.

Pri anevrizmah v predelu sprednje možganske arterije prevladujejo znaki sprednjega možganskega režnja – abulija, urinarna inkontinenca, zaspanost, upočasnjenost, psihoorganska spremenjenost , zmedenost, zapozneli odgovori, šepetanje. V primeru hujšega vazospazma po razpoku anevrizme sprednje komunikantne arterije (AcoA) lahko pride do obojestranskih infarktov v povirju sprednje možganske arterije.

V kolikor je anevrizma v predelu srednje možganske arterije (MCA), so klinični znaki lahko: hemipareza, monopareza, afazija ali apraktagnozija v nedominantni hemisferi;

- druge vrste vazospazem je **radiografski vazospazem,** kjer najdemo zožen lumen arterije pri možganski angiografiji. Diagnozo postavimo po primerjanju s prejšnjo angiografijo, ki je pokazala normalno oz. večjo širino žil.

Ko klinični vazospazem ustreza področju radiografskega vazospazma, ki ga vidimo na angiogramu, govorimo o tako imenovanem **simptomatskem vazospazmu.**

Vazospazem lahko ugotavljamo tudi s pomočjo transkranialnega Dopplerja (najpogostejša metoda), občasno pa se poslužujemo tudi EEG-ja ter pregleda pretoka krvi skozi možgane (PET, SPECT) - redkeje.

Zdravljenje vazospazma

Preden se lotimo zdravljenja vazospazma, moramo izključiti ostale vzroke, ki lahko povzročajo zoženje zavesti pri bolniku – hidrocefalus, možganski edem, epilepsija,

hiponatriemija, hipoksija, sepsa. Hkrati je smiselno, da se pri hujšem vazospazmu opravi štirižilna možganska angiografija ali transkranialni Doppler. Čimprejšnja oskrba anevrizme (kirurška ali endovaskularna) ne prepreči nastanka vazospazma. Zato pa zgodnja kirurška oskrba anevrizme omogoči čimprejšnje zdravljenje vazospazma. Možnosti za zdravljenje vazospazma:

- neposredna farmakološka arterijska dilatacija
  a) relaksacija gladkih mišic (blokatorji kalcijevih kanalčkov, antagonisti endotelijskih receptorjev)
  b) simpatolitiki
  c) znotrajarterijski papaverin
- direktna mehanična areterijska dilatacija
- indirektna arterijska dilatacija – uporaba hiperdinamične terapije
- cervikalna simpatektomija
- odstranitev potencialnih povzročiteljev vazospazma
  a) odstranitev krvi, npr. med samo operacijo, vendar to ne prepreči vazospazma v celoti
  b) bolniku lahko nastavimo zunanjo likvorsko drenažo in s tem odstranjujemo kri
- izboljšanje reoloških lastnosti krvi v žilah s tem, da zvišamo perfuzijo ishemičnih področij (plazma, albumini, Manitol).

Vazodilatacija s pomočjo angioplastike okludiranih žil je omejena le na velike centre z intervencijskimi nevroradiologi in se uporablja le pri velikih žilah. Klinično izboljšanje dosežemo pri 60%. Občasno se uporablja tudi vazodilatacija z znotrajarterijskim papavarinom in transluminalna balonska angioplastika.

Za zdravljenje vazospazma se najpogosteje uporablja t.i. hiperdinamično terapijo, ki je znana tudi kot **3H terapija** – hipervolemija, hipertenzija in hemodilucija. S to terapijo induciramo arterijsko hipertenzijo s tem, da zvečamo krvni volumen. To terapijo lahko uvedemo le pri bolnikih, ki imajo kirurško ali endovaskularno oskrbljeno anevrizmo. Za volumsko ekspanzijo uporabljamo najpogosteje izotonične kristaloide, občasno uporabljamo tudi vazopresorje (dopamin), da izboljšamo ishemične simptome. Komplikacije hiperdinamične terapije so: povišanje ICP in zvečanje možganskega edema. Lahko pride do hemoragičnega infarkta. Zunajlobanjski zapleti zajemajo pljučni edem, hiponatremijo, lahko miokardni infarkt in drugi.

Blokatorji kalcijevih kanalčkov (kalcijevi antagonisti) so zdravila, ki blokirajo počasne kanalčke in s tem preprečujejo pritok kalcija, kar zmanjšuje kontrakcijo gladkih in srčne mišice. Ta zdravila najverjetneje delujejo bolj kot nevroprotektivna zdravila, ne pa pri samem preprečevanju vazospazma. Najpogosteje se uporablja nimodipin. Stranski učinki so sistemska hipotenzija, ledvična odpoved, pljučni edem.

Možganske anevrizme

Prevalenca možganskih anevrizem je približno 5%. Razmerje razpočenih in nerazpočenih (naključno odkritih) anevrizem je 5:3. Natančna patofiziologija nastanka anevrizem ni znana, znano pa je, da možganske krvne žile vsebujejo manj elastina v tuniki mediji in adventiciji, le-ta pa je tudi tanjša. To in pa dejstvo, da večje možganske žile potekajo v subarahnoidnem prostoru, kjer imajo malo okolnega opornega vezivnega tkiva, lahko vodi k predispoziciji za nastanek anevrizem. Ponavadi anevrizme nastajajo na razcepiščih. Vzroki za nastanek so

lahko še kongenitalne predispozicije, lahko nastanejo zaradi hipertenzivne oz. arteriosklerotične okvare žil. Lahko so embolične anevrizme, vzrok je lahko vnetje – mikotične anevrizme, poškodbe (travmatske anevrizme). Najbolj pogoste so vrečaste ali sakularne anevrizme, ki se pojavijo na vrhu večjih razcepišč žil, kjer je področje maksimalnega hemodinamičnega stresa v predelu žile. Čim bolj periferno najdemo anevrizmo, tem večja verjetnost je, da je vzrok nastanka te anevrizme ali poškodba ali infekcija. Fuziformne anevrizme pogosteje nastajajo v vertebrobazilarnem sistemu. 85 do 95% sakularnih ali vrečastih anevrizem najdemo v karotidnem sistemu, od tega 30% v področju sprednje komunikantne arterije (ACoA), 25% v področju zadajšnje komunikantne arterije in 20% v področju srednje možganske arterije (MCA). 5 do 15% jih najdemo v zadnji oz. posteriorni cirkulaciji, od tega 10% v predelu bazilarne arterije in 5% v predelu vertebralne arterije. 20 do 30% bolnikov z anevrizmami ima multiple anevrizme.

Anevrizme najdemo šele ob večjih krvavitvah ob razpoku le-teh. Najpogosteje pride do SAK, možna je tudi znotrajmožganska krvavitev (20 do 40%) **(slika 6)**, krvavitev v prekate (30%) **(slika 7)** ali subduralna krvavitev (2 do 5%).

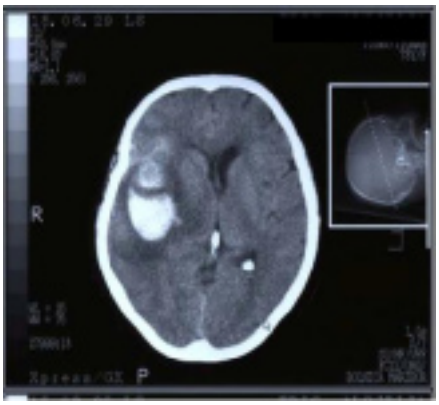

Slika 6

Slika 6 Znotrajmožganska krvavitev po razpoku možganske anevrizme.

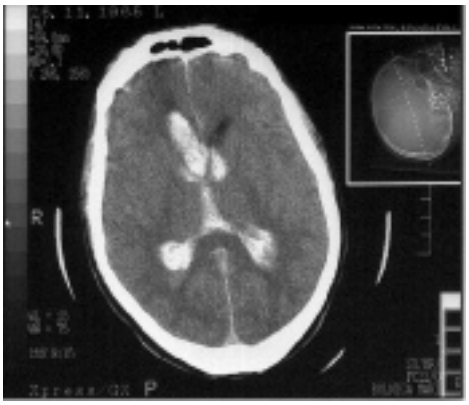

Slika 7

Slika 7 Pogosto pride tudi do prodora krvi v prekatni sistem.

Do znotrajprekatne krvavitve prihaja najpogosteje pri anevrizmah sprednje komunikantne arterije (AcoA), ki razpočijo skozi lamino terminalis v tretji oz. lateralne prekate, ter pri distalnih bazalnih arterijah, ki razpočijo skozi dno tretjega prekata. Distalna PICA anevrizma razpoči direktno v četrti prekat skozi foramen Luschka.

Anevrizme lahko povzročajo simptome in težave tudi zaradi svoje velikosti (mass effect):

- gigantske anevrizme, kjer lahko pride do kompresije možganskega debla, ki povzroča hemiparezo ali možganske nevropatije:
  a) pareza okulomotornega živca zaradi ekspandirajoče anevrizme zadnje komunikantne arterije
  b) izguba vida zaradi kompresije optičnega živca oz. optičnega aparata s strani anevrizme arterije oftalmike
  c) obrazna bolečina, ki nastane pri anevrizmah v kavernoznem sinusu ali supraklinoidnih anevrizmah
  d) znotrajselarne ali supraselarne anevrizme lahko povzročajo endokrinološke motnje zaradi kompresije na hipofizo oz. pecelj hipofize
- manjša krvavitev - opozarjajoč glavobol
- manjši infarkti ali prehodna ishemija
- epilepsija
- glavobol brez krvavitve
- naključno odkrite t.i. hladne anevrizme (npr. na CT preiskavi, MRI preiskavi možganov).

Zdravljenje možganskih anevrizem

Izbor zdravljenja anevrizem je odvisen od kondicije bolnika (njegove zavesti, nevroloških izpadov), od anatomije anevrizme in od sposobnosti kirurga oz. interventnega radiologa. Poznamo dve vrsti zdravljenja anevrizem: endovaskularno in kirurško.

Endovaskularno zdravljenje zajema več možnosti, najpogosteje pa se uporabljajo metode, kjer se trombozira anevrizmo oz. se jo napolni od znotraj. Najpogosteje se uporabljajo t.i. »Guglielmi detachable coils«, to so majhne platinaste zavite zanke, s katerimi napolnimo anevrizmo in ki povzročajo trombozo anevrizme. Endovaskularno metodo se najpogosteje izbere za oskrbo anevrizem zadnje cirkulacije, npr. anevrizme bazilarne arterije, za oskrbo anevrizem AcoA. Najbolj primerne za endovaskularno zdravljenje so anevrizme z ozkim vratom, vendar se v zadnjem času tudi anevrizme s širokim vratom oskrbujejo endovaskularno. Endovaskularni poseg opravi najpogosteje intervencijski nevroradiolog (**slika 8a in b**).

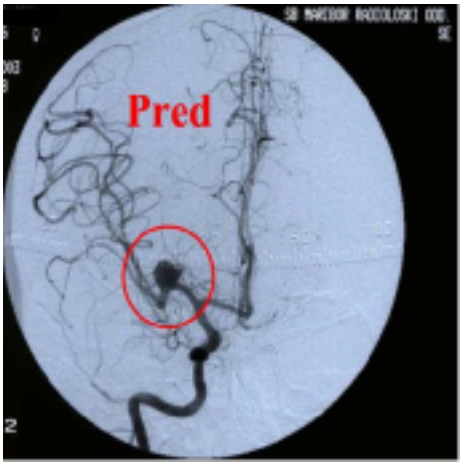

Slika 8a

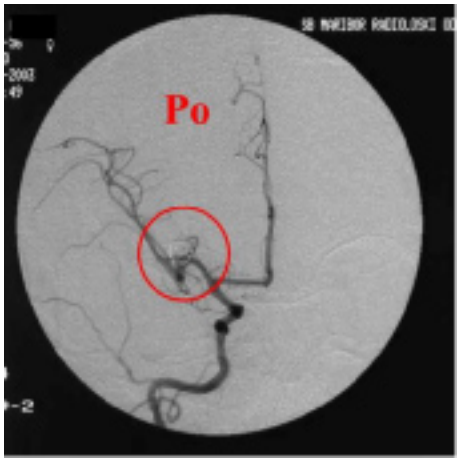

Slika 8b

Slika 8a in b Najbolj primerne za endovaskularno zdravljenje so anevrizme z ozkim vratom, vendar se v zadnjem času tudi anevrizme s širokim vratom oskrbujejo endovaskularno. Endovaskularni poseg opravi najpogosteje intervencijski nevroradiolog.

Druga možnost zdravljenja anevrizem je **kirurška**, kjer se med operacijo – kraniotomija prikaže anevrizma. Za potrebe same operacije je potrebno med operacijo prikazati proksimalno oz. dovodno žilo, ki jo lahko nato med operacijo začasno izključimo iz obtoka z začasno sponko, potrebno pa si je prikazati tudi distalne žile, kjer lahko prav tako postavimo začasne sponke. Cilj kirurškega zdravljenja je postavitev sponke na vrat anevrizme, s čimer nato anevrizmo izključimo iz obtoka **(slika 9a in b)**.

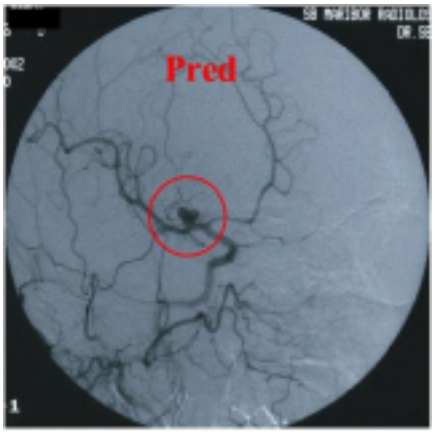

Slika 9a

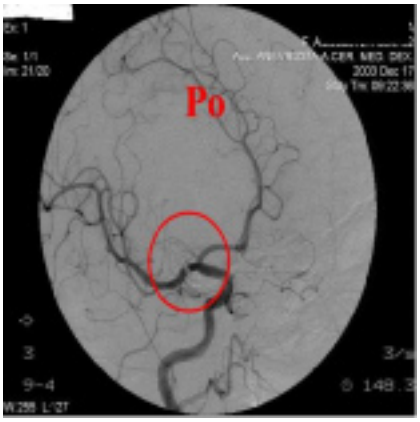

Slika 9b

Slika 9a in b Cilj kirurškega zdravljenja je postavitev sponke na vrat anevrizme, s čimer nato anevrizmo izključimo iz obtoka.

Prednost kirurškega zdravljenja je ta, da lahko med samo operacijo odstranimo morebiten hematom, krvavitev ter speremo subarahnoidni prostor. Hkrati lahko ob predrtju lamine terminalis v tretji prekat sprostimo likvor in s tem zmanjšujemo nastanek kasnejšega hidrocefalusa. V kolikor med operacijo ne moremo izključiti anevrizme iz obtoka s postavitvijo sponke, se lahko poslužujemo tehnike ovijanja anevrizme ali z mišico ali z bombažem oz. muslinom, v zadnjem času pa tudi s fibrinskim lepilom ali teflonom. Vse te

metode niso priporočljive in ne izključijo anevrizme 100% iz obtoka. Za kirurško zdravljenje so najbolj primerne anevrizme na srednji možganski arteriji, kirurško pa se lotevamo tudi anevrizem, kjer imamo poleg SAK prisoten še večji znotrajmožganski hematom, ali v primeru, da so anevrizme premajhne ali imajo širok vrat in niso primerne za endovaskularno zdravljenje.

Pri vsakem bolniku je potrebno ustrezno oceniti, ali je primeren za t.i. hitro zdravljenje oz. poseg, kar se šteje za zdravljenje manj kot 48 ur po krvavitvi. Glavni vzroki, zakaj se priporoča hitro zdravljenje so, da čim prej izključimo možnost ponovne krvavitve, takoj lahko zdravimo vazospazem. Najbolj primerni bolniki so bolniki z dobro nevrološko oceno (ocena po Hunt in Hessu manj kot 3), bolniki, ki so v dobri zdravstveni kondiciji. Priporočljivo je, da se čim prej operira bolnike z obsežno količino SAK. Takoj pa je potrebno ukrepati v primeru ponovne krvavitve.

Za kasnejše kirurško ukrepanje (10 do 14 dni po SAK) se odločimo v primeru, da je bolnik v slabi kondiciji, pri starejših bolnikih, pri bolnikih, ki imajo slabo nevrološko oceno (Hunt in Hesse več kot 4), pri težko dostopni lokaciji anevrizme ali zaradi same lege anevrizme ali zaradi velikosti anevrizme, pri obsežnem možganskem edemu, ki je viden na CT preiskavi in pri prisotnosti aktivnega vazospazma. Nagibamo se k čim hitrejši oskrbi anevrizme, vendar so mnenja glede časovne oskrbe anevrizem deljena in ostaja to vprašanje kontroverzno.

Možganske anevrizme glede na lokacijo

1. Anevrizme sprednje komunikantne arterije (AACoA). To je najpogostejše mesto za možganske anevrizme, ki se kažejo s SAK. Lahko se kažejo z diabetesom insipidusom ali ostalimi hipotalamičnimi disfunkcijami. CT preiskava glave pokaže krvavitev v sprednji interhemisferični fisuri, v 60% primerov pa je prisoten znotrajmožganski hematom. Krvavitev v prekat je vidna v 80% primerov, akutni hidrocefalus pa v 25% bolnikov. V 20% lahko pride do infarkta frontalnega režnja, ponavadi šele nekaj dni po SAK. V primeru, da pride do obojestranskega frontalnega infarkta, se pri takšnih bolnikih pojavi apatija in abulija.

Pri kirurškem zdravljenju se poslužujemo klasičnega pterionalnega pristopa. Ponavadi naredimo desno pterionalno kraniotomijo, razen v naslednjih primerih:

- velika ACoA anevrizma, ki gleda v desno (najprej si moramo prikazati vrat anevrizme z leve strani)
- dominantna leva A1 (odsek sprednje možganske arterije), ki napaja anevrizmo (zato, da imamo proksimalno kontrolo z leve strani med operacijo)
- dodatna anevrizma na levi strani.

Ostali kirurški pristopi so še subfrontalni pristop, anteriorni interhemisferični pristop in transkalozalni pristop, ki pa se uporabljajo redkeje.

2. Distalne anevrizme arterije cerebri anterior. Najpogosteje jih najdemo na začetku frontopolarne arterije ali na bifurkaciji perikalozne in kalozo marginalne arterije. Anevrizme, ki jih najdemo še bolj distalno, so ponavadi popoškodbene ali vnetne – mikotične. Lahko pa nastanejo tudi zaradi tumorskega embolusa. Anevrizme, ki so locirane v bližini ACoA, lahko dosežemo s pomočjo klasične pterionalne kraniotomije. Tiste anevrizme, ki so oddaljene več kot 1 cm od ACoA pa vse do genusa korpusa kalozuma, vključno s perikalozno

kalozomarginalno bifurkacijo, so dostopne kirurško z bazalnim frontalnim interhemisferičnim pristopom skozi frontalno kraniotomijo, kjer se uporablja bikoronarni kožni rez.

3. Anevrizme posteriorne komunikantne arterije se javljajo ali na koncu posteriorne komunikantne arterije, to je na odcepu z zadajšnje možganske arterije (PCA), ali pogosteje na odcepu s karotido (te anevrizme gledajo ponavadi lateralno, posteriorno ali inferiorno). Anevrizme lahko stisnejo tretji živec in povzročijo ptozo, midriazo in deviacijo zrkla navzdol in navzven. Ko delamo angiografijo in sumimo na anevrizmo v tem področju, je posebej pomembno, da si prikažemo vertebralno arterijo.

4. Anevrizme v predelu karotidne bifurkacije

5. Anevrizme v predelu srednje možganske arterije. Pri teh anevrizmah govorimo tudi o trifurkaciji. Anevrizme v tej regiji so dokaj pogoste. Klasični kirurški pristop je skozi pterionalno kraniotomijo, lahko pa tudi t.i. superior temporal gyrus approach, ki pa je težji.

6. Supraklinoidne anevrizme

7. Anevrizme posteriorne cirkulacije. Klinično se SAK zaradi razpoka teh anevrizem kaže podobno kot razpok anevrizem v anteriorni cirkulaciji z razliko, da imajo lahko ti bolniki težave z dihanjem in posledično nevrogeni pljučni edem. 20% bolnikov potrebuje stalno prekatno drenažo.

- **Anevrizme arterije vertebralis**
Travmatske anevrizme vertebralne arterije so bolj pogoste kot pa netravmatske;

- **PICA (a. cerebelli posterior inferior) anevrizme**, ki se najpogosteje pojavljajo v predelu distalnega oz. superiornega kota med vertebralno arterijo in PICA. Na CT-ju vidimo v tem primeru kri predvsem v 4, prekatu. Najboljša oskrba je direktna oskrba anevrizme s postavitvijo sponke na vrat anevrizme. V kolikor zaradi pristopa ali velikosti anevrizme tega ne moremo opraviti, imamo naslednje možnosti:
- proksimalna ligacija vertebralne arterije, ki mora biti distalno od izstopišča PICA
- balonska okluzija vertebralne arterije distalno od izstopišča PICA
- balonska okluzija vertebralne arterije v vratnem (cervikalnem) predelu

- Vertebrobazilarne anevrizme
Kirurško jih oskrbimo s subokcipitalnim pristopom, lahko pa tudi s subtemporalnim – transtentorialnim pristopom, če je vertebrobazilarni kot dovolj visoko.

- AICA (a. cerebellaris anterior inferior) anevrizme

8. Anevrizme bazilarne bifurkacije (basilar tip aneurysm)
To so najpogostejše anevrizme zadajšnje cirkulacije in zajemajo približno 5% vseh znotrajlobanjskih anevrizem. CT lahko včasih pokaže maso v predelu supraselarnih cistern, kri pa lahko prodre v predel 4. prekata. Anevrizma ponavadi gleda navzgor, kirurški pristopi pa so izredno težavni, zato se te anevrizme ponavadi zdravi endovaskularno. Od kirurških pristopov poznamo:
- desna subtemporalna kraniotomija, kjer pristopimo skozi incizijo skozi tentorij;

- pterionalni pristop (transsilvični). S tem pristopom ni retrakcije temporalnega režnja. Bolje si prikažemo oba P1 segmenta in talamo perforatorje. Hkrati lahko oskrbimo tudi ostale anevrizme v primeru, da ima bolnik multiple anevrizme;
- modificirana pterionalna kraniotomija. Mortaliteta pri teh anevrizmah je 5%, morbiditeta 12%.

9. Multiple anevrizme

Multiple anevrizme se javljajo v 15 do 30% vseh primerov SAK. V primeru, da imamo bolnika, ki mu s CT dokažemo SAK in mu z angiografijo dokažemo multiple anevrizme, se poslužujemo naslednjih točk, ki nam pomagajo pri orientaciji, katera anevrizma je zakrvavela:

- gledamo, kje je največja koncentracija krvi na CT-ju
- pregledamo, kje je največ vazospazma na angiogramu
- nepravilnosti v obliki anevrizme (nam kaže, da je najverjetneje ta anevrizma zakrvavela)
- v primeru, da nobena od teh treh točk ne pomaga določiti anevrizme, ki je zakrvavela, smatramo, da je zakrvavela največja anevrizma.

10. Travmatske anevrizme

Travmatske anevrizme zajemajo manj kot 1% znotrajlobanjskih anevrizem. Imenujemo jih tudi t.i. psevdoanevrizme. Lahko nastanejo zaradi penetrantne poškodbe, npr. zaradi strelnih poškodb ali kakršnihkoli drugih ostrih predmetov. Bolj pogoste pa so tiste, ki nastanejo pri odprti poškodbi glave in se pojavljajo ali na periferiji ali v predelu lobanjske baze in zajemajo karotidno arterijo. Lahko se kažejo kot subduralna, subarahnoidna ali krvavitev v prekat. Pri bolnikih lahko imamo ponavljajoče se epistakse, lahko imamo progresivne pareze možganskih živcev, povzroča lahko glavobole. Anevrizme v predelu lobanjske baze se zdravijo z balonsko embolizacijo, sicer pa se priporoča direktna kirurška oskrba anevrizme.

11. Mikotične anevrizme

Zajemajo približno 4% vseh znotrajlobanjskih anevrizem. Javljajo se lahko v do 15% primerov pri bolnikih s subakutnim arterijskim endokarditisom, najbolj pogosto pa se pojavljajo v distalnih vejah srednje možganske arterije. Najpogostejše klice, ki povzročajo anevrizme, so streptokokus (v 44% primerov), stafilokokus (18%) in druge (psevdomonas, enterokokus, korinebakter). Te anevrizme so ponavadi fuziformne in so zelo krhke, zato je kirurška oskrba izredno težka in tvegana. Najpogosteje jih zdravimo z antibiotiki, ki jih bolnik mora dobivati od 4 do 6 tednov. Anevrizme spremljamo z angiografijo, ki jo delamo v določenih časovnih obdobjih. Anevrizma se po antibiotični terapiji ponavadi skrči.

12. Gigantske anevrizme

Po definiciji so gigantske anevrizme tiste anevrizme, ki so večje kot 2,5 cm v premeru. Poznamo dva tipa: sakularne in fuziformne in zajemajo do 5% vseh znotrajlobanjskih anevrizem. Redkeje zakrvavijo, bolj pogosto se javljajo z drugimi simptomi, kot so glavoboli, TIA. Najdemo jih lahko na MR, s CT preiskavo, potrebna pa je tudi angiografija. Zdravljenje zajema direktno kirurško oskrbo z izključitvijo s pomočjo sponk in remodeliranjem, kar pa je možno samo v približno polovici primerov. Druge možnosti so žilni obvodi (by pass), kjer anevrizmo premostimo z žilnim graftom. Lahko se poslužujemo proksimalne arterijske ligacije ali tehnike z obloževanjem anevrizem.

13. Anevrizme vene Galeni

V tem primeru gre praktično samo za povečanje vene Galeni zaradi kongenitalne žilne malformacije, ki se drenira v to veno. Ponavadi se kaže kot kongestivna srčna odpoved takoj po rojstvu. Prognoza je slaba, zdravljenje pa vključuje embolizacijo glavnih napajalnih arterij.

Nerazpočene anevrizme imenujemo tudi t.i. hladne anevrizme in jih ponavadi najdemo naključno pri preiskavah s CT ali angiografijo zaradi drugih težav. Hkrati te anevrizme ponavadi povzročajo druge simptome kot pa krvavitev, npr. razširitev zenice zaradi kompresije okulomotornega živca. Tveganje razpoka anevrizme znaša 0,05% na leto v primeru, da je anevrizma manjša kot 10 mm, v primeru, da je le-ta večja kot 10 mm pa znaša to tveganje približno 1%. Vse te podatke je potrebno upoštevati v primeru, ko se odločamo o tem, kdaj bomo kirurško oskrbeli anevrizmo. Glede na literaturo ni enotnosti, kdaj je potrebno oskrbeti hladne anevrizme. Vsekakor je smiselno, da se anevrizmo endovaskularno ali kirurško čim prej oskrbi.

Neanevrizmatska SAK oz. SAK neznane etiologije. V 7 do 10% primerov ne najdemo vzroka SAK. Govorimo lahko o t.i. spontanih SAK. Vzroki za to so lahko anevrizme, ki jih ne moremo prikazati z določenimi preiskavami ali zaradi tega, ker imamo neadekvatno angiografijo ali zato, ker je anevrizma ob tem, ko delamo preiskavo, že obliterirana s trombusom, ali je lahko anevrizma premajhna, da bi jo prikazali z diagnostičnimi preiskavami. V tem primeru ponavljamo angiografijo in CT po štirih dnevih in nato po 10 do 14 dnevih ponovimo predvsem štirižilno možgansko angiografijo. V kolikor je ta ponovno negativna, lahko to ponovimo čez nekaj mesecev.

Prava neanevrizmatska SAK pa se imenuje t.i. pretrunkalna SAK ali perimezencefalna krvavitev, kjer najdemo kri predvsem v interpedunkularnih ali premedularnih cisternah. Bolniki prav tako navajajo hud glavobol, meningizem, fotofobijo in nauzeo. Izguba zavesti je redka, potrebno pa je opraviti štirižilno možgansko angiografijo in jo ponavljati (glej zgoraj), da izključimo morebitno anevrizmo.

Literatura

1. Greenberg MS. Handbook of Neurosurgery, 6 ed., Lakeland, Greenberg Graphics, Inc. 2006: 68-93.

2. Jandial R. Neurosurgical Essentials. St. Louis, Missouri: Quality Medical Publishing, Inc. 2004.

6. Velike in gigantske anevrizme možganskih žil

Vinko V Dolenc, Igor J Kocijančič, Rado Pregelj

Uvod
Anevrizme notranje karotidne arterije v ekstraduralnem - paraselarnem področju
Velike in gigantske karotiko-oftalmične anevrizme
Velike in gigantske anevrizme intraduralnega dela notranje karotidne arterije
Velike in gigantske anevrizme na sprednji možganski arteriji in na srednji možganski arteriji
Velike in gigantske anevrizme na vrhu arterije bazilaris
Velike in gigantske anevrizme arterije bazilaris
Velike in gigantske anevrizme vertebralnih arterij

Uvod

Anevrizme možganskega ožilja lahko nastanejo kjerkoli na teh žilah. Najpogostejše so na žilah na lobanjskem dnu. Na Willisovem šesterokotniku, ki ga sestavljajo žile karotidnega in vertebralnega sistema, je anevrizem največ. Veliko jih je tudi na karotidnem in vertebro-bazilarnem sistemu ožilja prej, preden se oba sistema združita v Willisov šesterokotnik. Iz praktičnih razlogov so anevrizme razdeljene v tri skupine: majhne (do 15 mm), velike (od 15 do 25 mm) in gigantske (nad 25 mm). Ne glede na velikost, vsaka od anevrizem lahko poči in povzroči subarahnoidno krvavitev (SAK). V praksi vidimo, da se velike in še posebej gigantske anevrizme manifestirajo v mnogo večji meri, kot "tumor" - torej zaradi svoje velikosti – in v manjšem številu primerov s SAK. Razumljivo je, da se velike in gigantske (V/G) anevrizme mnogo prej klinično manifestirajo na lobanjskem dnu, kot pa na perifernih predelih možganskega žilja. Razlog temu je obilica pomembnih nevralnih struktur na lobanjskem dnu, kjer pulzirajoč "tumor" povzroči kritičen konflikt z možganskimi živci in možganskim deblom. V/G anevrizme pa so lahko brez ali s trombusom. In v primerih, ko je v taki anevrizmi trombus, se iz njega lahko prožijo manjši embolusi proti periferiji. Kljub izjemnemu entuziazmu interventnih nevroradiologov, ki so mnenja, da je možno in bolje sleherno anevrizmo možganskega ožilja zdraviti endovaskularno, kot pa mikrokirurško, se za V/G anevrizme vendarle ponovno vedno bolj uveljavlja mikrokirurška terapija. To dejstvo velja tako za anevrizme karotidnega in vertebro-bazilarnega sistema proksimalno in distalno od Willlisovega šesterokotnika kot za anevrizme na njem. Največ je k temu doprinesla moderna mikro-kirurgija lobanjskega dna s številnimi ekstraduralno - intraduralnimi pristopi do lobanjskega dna z možnostjo zagotovitve dovolj manevrskega prostora in s tem tudi proksimalne kontrole pretoka tik pred anevrizmo. Ob kratki začasni prekinitvi pretoka skozi te žile proksimalno od anevrizme je možna zadovoljiva disekcija anevrizme in izključitev le-te z eno ali več sponkami; če pa to ni mogoče, pa z resekcijo V/G anevrizme ter z rekonstrukcijo žile s šivi. Ko pa tudi to ni mogoče, je na voljo še premostitev defekta s pomočjo kratkega ali daljšega obvoda (by-passa) obolelega dela žile. Kar je seveda zelo pomembno, pa je dejstvo,

da v primerih, ko je v V/G anevrizmi trombus, je ob kakršnikoli manipulaciji take anevrizme nujno postaviti sponko tudi na žilo periferno od anevrizme v času manipulacije le-te, in sicer v izogib sproženju embolusa proti periferiji.

Med posebne kirurške probleme spadajo sledeče V/G anevrizme: ekstraduralne anevrizme notranje karotidne arterije, karotiko-oftalmične anevrizme, V/G anevrizme intraduralnea dela notranje karotidne arterije, anevrizme na razcepišču arterije bazilaris v obe zadajšnji možganski arteriji, anevrizme debla bazilarne arterije, od stičišča obeh vertebralnih arterij do vrha bazilarne arterije, V/G anevrizme vertebralnih arterij in manj številne V/G anevrizme na možganskem ožilju distalno od Willisovega šesterokotnika.

Anevrizme notranje karotidne arterije v ekstraduralnem - paraselarnem področju

Posebna skupina anevrizem karotidnega sistema so anevrizme notranje kartotidne arterije (a. carotis interna, ACI) v paraselarnem prostoru, torej ekstraduralno. Brez dvoma ta skupina anevrizem predstavlja enega od največjih problemov za uspešno kirurško zdravljenje. Po drugi strani pa je endovaskularni način zdravljenja le redko uspešen in enostavna zamašitev ACI ni prava rešitev problema, saj je ACI potrebno zamašiti distalno in proksimalno od anevrizme in vprašanje je, če bolnik lahko pogreša izgubo ene ACI kasneje v življenju. Problem pa je še mnogo večji, če je anevrizma - običajno manjša - tudi na drugi ACI, na podobnem mestu **(slika 1)**.

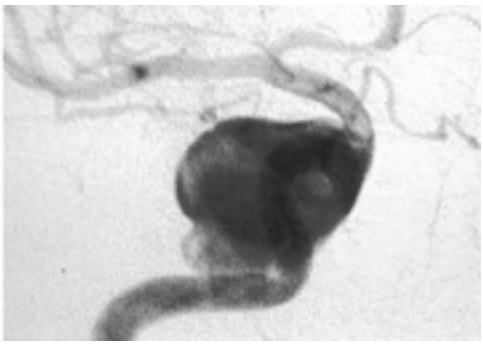

Slika 1a

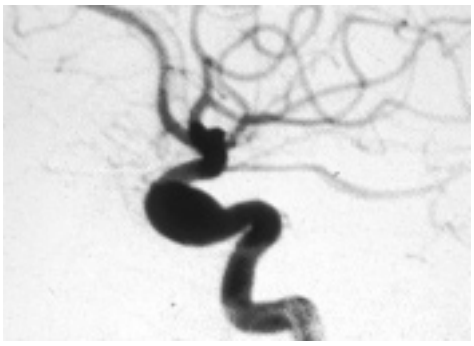

Slika 1b

Slika 1 Velika anevrizma v paraselarnem prostoru levo, ki je povzročala ustrezno simptomatiko na okulogirnih živcih **(a)**. Majhna zrcalna anevrizma na kontralateralni strani, ki ne povzroča simptomatike in jo je zato možno (zaenkrat) spremljati **(b).**

Zapora ACI na eni strani povzroči hitro "rast" anevrizme na drugi strani, zato je problem pri reševanju ACI na drugi strani ne le linearen, ampak eksponencialen. Poudariti je potrebno, da je kirurška oskrba anevrizme v paraselarnem prostoru možna izključno z ekstraduralnim pristopom, kar pomeni mnogo manjšo nevarnost za prizadetost možganov.

Klasično ime za to področje je t.i. kavernozni sinus (KS). V/G anevrizme na paraselarnem segmentu ACI zahtevajo povsem specifičen mikrokirurški pristop. Odstraniti je potrebno sfenoidno krilo na strani anevrizme, sprednji klinoidni nastavek in lateralno steno optičnega kanala ter kost med vidnim živcem in ACI, tako da je povsem sproščena tudi arterija oftalmika. Kot drugi akt v pridobivanju prostora na račun kosti na lobanjskem dnu je prikaz ACI v petrozni kosti, kjer je mogoče postaviti proksimalno kontrolo pretoka skozi ACI v času

premikanja anevrizme oz. nameščanja sponke. Senčni reženj možganov je potrebno skupaj z zunanjo - duralno membrano KS odluščiti od notranjega lista stene. V primeru, če je v anevrizmi trombus, je nujno postaviti začasno sponko tudi na ACI distalno od anevrizme, to je pred - proksimalno od arterije oftalmike, da ne bi prišlo do odkrušenja trombusa v anevrizmi, ki bi nato na periferiji povzročil inzult. Zelo previdno je nato potrebno ugotoviti položaj vej trigeminusa, kot seveda tudi položaj III. in IV. možganskega živca. V trenutku, preden "vstopimo" v anevrizmo, je nujno postaviti začasno sponko na ACI tudi proksimalno v petrozni kosti, tako da je segment žile izključen iz obtoka. To pa je seveda možno le, če imamo zagotovilo, da je zadovoljiv kolateralni pretok z druge strani prek sprednje komunikantne arterije in iz vertebro-bazilarnega sistema prek obeh zadajšnjih komunikantnih arterij. Ko »vstopimo« v V/G anevrizmo, iz nje odstranimo trombus, anevrizmatsko votlino speremo s fiziološko raztopino in ugotovimo, kje so ustja ACI v anevrizmo in iz nje, in če je mogoče, anevrizmo izključiti iz obtoka s pomočjo enega ali več stiščkov. Če to ni možno, izrežemo del anevrizmatske vreče. Anevrizmo ob žili vzdolžno zašijemo, tako da ohranimo ustrezen lumen žile. Če pa tudi to ni možno, sprepariramo proksimalni in distalni krn ACI, ju približamo in sklenemo konec s koncem. V primeru, da je defekt segmenta žile prevelik, tako da proksimalnega in distalnega krna ne moremo ustrezno (brez napetosti) približati in ju s šivi skleniti, uporabimo venski transplantat s spodnje okončine, ki ga vstavimo med proksimalni in distalni krn ACI. Gre za t.i. kratki visoko-pretočni obvod, za katerega pa lahko uporabimo tudi arterijo radialis z roke, seveda pod pogojem, da je komunikacija med ulnarno in radialno arterijo dobra in da arterija ulnaris lahko zagotovi potrebno prekrvitev roke. Ko je eden od načinov izključitve anevrizme na ACI v paraselarnem prostoru uspešno končan, odstranimo najprej stiščk na distalnem delu arterije, nato pa še stiščk na proksimalnem delu ACI. Z Dopplerjem se prepričamo, da je žila prehodna in stena žile dobro zašita, tako da ni krvavitve **(slika 2)**.

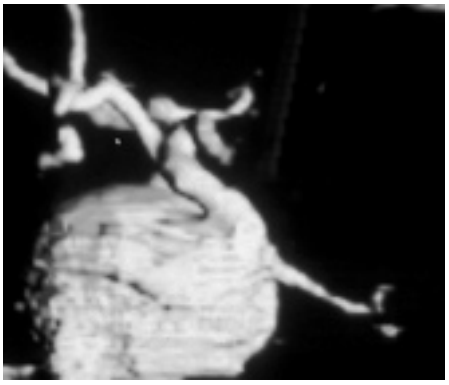

Slika 2a

Slika 2b

Slika 2 CTA pokaže anevrizmo v paraselarnem prostoru levo in odnos anevrizme do ACI. Tako anevrizmo je potrebno odstraniti (mikrokirurško) in zagotoviti dober pretok po ACI **(a)**. Digitalna subtrakcijska angiografija (DSA) po operaciji pokaže normalno prehodno ACI in arterijo oftalmiko **(b)**. Po resekciji anevrizme je bila stena ACI rekonstruirana s šivi.

Pri tovrstnih operacijah mora operater imeti veliko izkušenj, ki pa si jih ne more pridobiti le pri operacijah anevrizem ali tumorjev na tem mestu. Obvezno je, da postopek in taktiko trenira na kadavrskih vzorcih v laboratoriju. V ustrezno izkušenih rokah je pri operacijah tovrstnih anevrizem odstotek očuvanih funkcij možganskih živcev neprimerno večji kot pri operacijah tumorjev na tem mestu. Zakaj? Zato, ker operater "vstopi" v anevrizmo in premika

vrečo anevrizme z notranje strani blizu ACI, medtem ko so možganski živci razrinjeni na obodu vreče anevrizme.

Za manjše anevrizme v paraselarnem prostoru - za razliko od malih anevrizem v intraduralnem prostoru - ni nujna takojšnja niti endovaskularna niti mikrokirurška oskrba, pač pa je bolje, da takšne anevrizme spremljamo vsaj dokler se ne povečajo in ne povzročijo pritiska na enega od možganskih živcev, kar se manifestira v klinični sliki. Zakaj? Če bi takšna anevrizma počila, ne bi povzročila SAK, čeravno lahko povzroči parezo ali paralizo možganskih živcev (III. – VI.). Pri majhnih paraselarnih anevrizmah je torej zanesljivo dovolj časa, da se pridobi (ustrezno) drugo mnenje oziroma, da se takega bolnika napoti v center, kjer je dovolj izkušenj s tovrstno patologijo.

Velike in gigantske karotiko-oftalmične anevrizme

So anevrizme, ki nastanejo na segmentu ACI od oftalmične arterije proksimalno do zadajšnje komunikantne arterije (a. communicans posterior, ACoP), distalno. Odprtina iz ACI v anevrizmo je lahko na medialni, dorzalni ali lateralni strani, lahko pa je cela žila razširjena. V slednjih primerih je seveda segment ACI, ki je zajet v anevrizmi, meja, kot je navedeno zgoraj. Pa tudi sicer, če karotiko-oftalmična anevrizma (KOA) izhaja iz ACI medialno, proksimalno ali lateralno, je možno, da je V/G anevrizma na tem segmentu deloma tudi ekstraduralno, torej, da sega čez duralni ring v proksimalni smeri ali v periferni smeri distalno od ACoP. Poleg tega, da V/G anevrizma na tem mestu lahko tudi zakrvavi, pa je v pretežnem številu primerov bolj pomemben pritisk na vidni živec na eni ali na obeh straneh in pritisk na možgansko deblo in na hipotalamus. Mikrokirurški pristop do teh anevrizem zahteva ekstraduralno odstranitev sfenoidnega krila, sprednjega klinoidnega nastavka, lateralne stene optičnega kanala in kosti med vidnim živcem in ACI. Le na ta način je mogoče zadovoljivo prikazati oftalmično arterijo, ki včasih izhaja tudi iz anevrizme. KOA je mogoče izključiti in ACI rekonstruirati, tako da je tudi oftalmična arterija v večini primerov prehodna. Na ta način se sprosti pritisk na okolne strukture. Anevrizmatsko vrečo je potrebno periferno od sponke prerezati **(slika 3)**.

Slika 3a

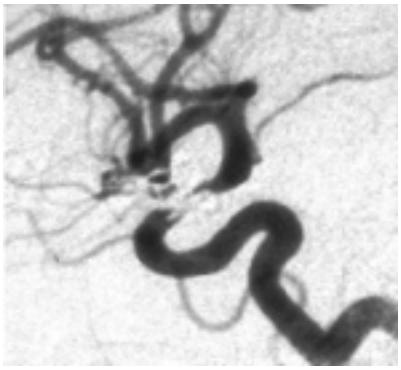

Slika 3b

Slika 3 DSA pokaže na desni ACI razmeroma veliko KOA **(a)**, DSA desne ACI pri istem bolniku po operaciji pokaže sponke na mestu, kjer je bila anevrizma **(b)**. ACI je lepo prehodna.

Nikakor pa se ne sme anevrizmatske vreče izpuliti od vidnega živca, kiazme, traktusa vidnega živca in možganskega debla. S tem bi povzročili nateg majhnih žil, ki zanesljivo reagirajo z

vazospazmom in bi bile okolne strukture osiromašene s prekrvitvijo. To pa ima lahko hude posledice ali celo smrt. Velja namreč pravilo, da če je prekrvitev omenjenih struktur bila zadostna takrat, ko je bila anevrizma še napolnjena s krvjo in trombusom in je udarjala sinhrono s pulzom po teh strukturah, bo zanesljivo vaskularizacija teh struktur vsaj tolikšna, kot je bila pred posegom, najverjetneje pa boljša. Kot je bilo omenjeno že pri anevrizmah v KS, je tudi pri KOA še kako pomembno, da se postavi začasna sponka proksimalno in distalno od anevrizme na ACI, da ne bi prišlo do embolizmov proti periferiji. Z odstranitvijo kostnih struktur se pridobi dovolj prostora za potrebno premikanje in sprostitev anevrizme s proksimalne strani za pristop na ACI. Z distalne strani anevrizme pa je potrebno razcepiti še fisuro Sylvii in si prikazati ACI z vejami (ACoP in a. choroidea anterior). Ko je prikazana ACI proksimalno in distalno od anevrizme, ob tem, da je krožno prekinjen tudi duralni ring, to je dura, kjer ACI prehaja skoznjo, je mogoče premikati ACI v želeni smeri in zato ni potrebno odrivati možganov, ki so nad vidnim živcem, niti možganov nad anevrizmo, kakor tudi ne vzdolž fisure Sylvii. KOA se mikrokirurško odstrani tako, da se ne uporabi nikakršnega pritiska na možgane ali druge strukture (možganske živce) v tem področju. Le na ta način je moč zagotoviti popolno očuvanje funkcije živčnih in žilnih struktur po operaciji.

Velike in gigantske anevrizme intraduralnega dela notranje karotidne arterije

Gre za V/G anevrizme ACI, ki so lokalizirane distalno od KOA (**slika 4**).

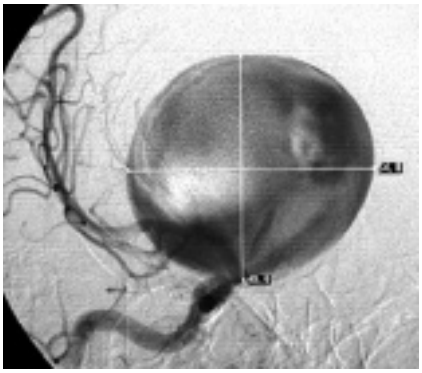

Slika 4a

Slika 4b

Slika 4 DSA pokaže na desni ACI gigantsko anevrizmo, ki močno odriva možgansko tkivo in deluje kot pulzirajoči ″tumor″**(a)**. DSA pri istem bolniku po operaciji pokaže normalno prehodno ACI brez anevrizme **(b)**.

Obstajajo pa tudi primeri, da so te anevrizme v bistvu del KOA. Zaradi tega je odstranitev kostnih struktur na lobanjskem dnu enaka kot pri pristopu do KOA. Le-to zagotavlja, da je moč prikazati tako proksimalni del ACI ekstraduralno in intraduralno pred anevrizmo, kot tudi distalni del ACI, v kolikor le-ta sploh še obstaja, če ni anevrizma v celem segmentu ACI do njene razvejitve v a. cerebri anterior (ACA) in a. cerebri medio (ACM). Dodatno je pri teh anevrizmah potrebno zagotoviti prehodnost ACoP in a. chorioideae anterior. Seveda je potrebno očuvati tudi drobne vejice iz ACI, ki so usmerjene v medialno smer, in so pomembne za prekrvitev vidnega aparata, hipofiznega peclja in zgornjega dela možganskega debla. Tudi teh V/G anevrizem se ne sme izpuliti od okolnih struktur, potrebno jih je le prerezati na zunanji strani sponke.

Velike in gigantske anevrizme na sprednji možganski arteriji in na srednji možganski arteriji

V/G anevrizme na teh dveh arterijah delujejo kot lokalen pulzirajoč »tumor« na okolno možgansko tkivo in v primeru, ko gre za trombus v teh anevrizmah, so lahko izvor embolizmov proti periferiji. Natančna diagnostika pred mikrokirurškim posegom je izjemno pomembna, saj narekuje strategijo posega: direktno odstranitev V/G anevrizme s postavitvijo sponk in resekcijo, z rekonstrukcijo žil ali pa celo s pomočjo enega ali več obvodov. Za razliko od V/G anevrizem na bazi, za te običajno ni potrebna ekstraduralna resekcija skeleta baze lobanje. Potrebna pa je natančna predstavitev žile pred vstopom v anevrizmo. Natančno je potrebno oceniti zagotovitev prekrvitve ustreznih predelov možganov v primeru, da je nujno postaviti začasno sponko na dovodno žilo pred odstranitvijo anevrizme. V primerih trombusa v V/G anevrizmah se ponovno »vstopi« v anevrizmo in se odstrani trombus iz anevrizme in če pride do krvavitve, je moč postaviti sponko na vrečo anevrizme. Ko je velikost anevrizme v veliki meri zmanjšana, je lažja manipulacija s preostankom anevrizme in prikaz žil periferno od nje. Tako se pravzaprav med operacijo odločamo za najugodnejšo varianto: postavitev sponke ali sponk, resekcijo anevrizme in rekonstrukcijo žilne stene **(slika 5)** in/ali obvod.

Slika 5a

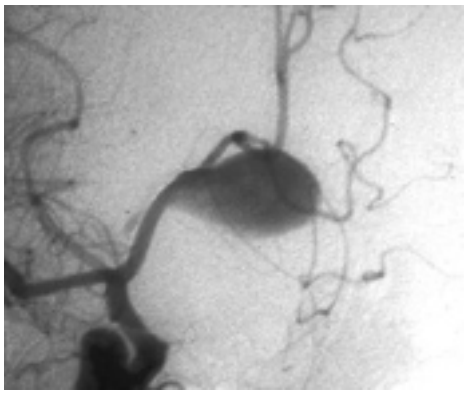

Slika 5b

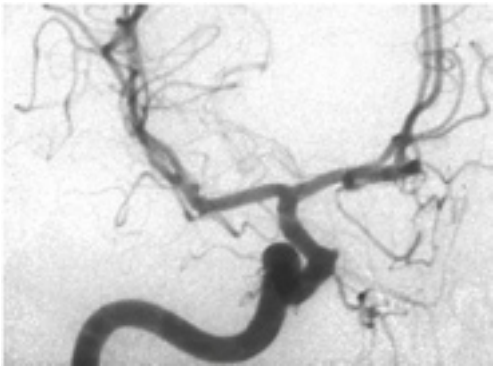

Slika 5c

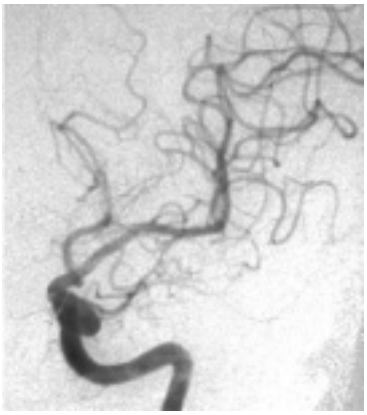

Slika 5d

Slika 5 CT pokaže pretežno trombozirano anevrizmo sprednje komunikantne arterije **(a)**.

DSA pri isti bolnici pred operacijo pokaže ″aktivni″del anevrizme in nejasno situacijo v področju sprednje komunikantne arterije, kjer se ne prikaže niti sprednja cerebralna arterija levo, niti v prvem niti v drugem segmentu **(b)**. DSA po operaciji desno pokaže, da anevrizme ni več in da se iz desne sprednje možganske arterije polnita obe sprednji možganski arteriji v drugem segmentu. Pri operaciji je bila anevrizma v celoti resecirana in sprednja komunikantna arterija restavrirana, ker sta obe sprednji možganski arteriji izhajali iz anevrizme približno 1 cm narazen **(c)**. DSA leve ACI pokaže, da se sprednja možganska arterija po operaciji ne prikaže **(d)**. Sprednja možganska arterija levo ni obstajala!

Velike in gigantske anevrizme na vrhu arterije bazilaris

Te anevrizme so do nedavnega - pred uvedbo posebnih pristopov na lobanjsko dno - predstavljale najtežje nevrokirurške probleme pri zdravljenju anevrizem. Teh anevrizem so se lotevali z različnimi pristopi: s tansoralnim, s pterionalnim: medialnim in lateralnim (z ozirom na ACI), s subtemporalnim in s pristopom skozi fisuro Sylvii. Pri nas smo razvili t.i. 6-T pristop: transorbitalni, trans-sprednji klinoidni, trans-kavernozni, trans-selarni, trans-zadnji klinoidni in trans-silvični pristop. Na ta način je mogoče pristop - koridor - do vrha bazilarne arterije povečati za najmanj 2/3, saj se razpre sprednji lok ACI, potem ko se odstrani sfenoidno krilo in sprednji klinoid, nato pa se vstopi v selo in kavernozni sinus ter se odbrusi še zadajšnji klinoid, tako da se prikaže vrh bazilarne arterije oziroma anevrizme od spredaj, od zadaj in z lateralne strani. Celo več, ker se prikaže tudi distalni del bazilarne arterije, je moč postaviti začasne sponke tudi na bazilarno arterijo, periferno od izstopišča obeh zgornjih cerebelarnih (malomožganskih) arterij na obe zadajšnji možganski arteriji in je nato moč izolirati anevrizmo od perforantnih arterij, ki so vitalnega pomena za zgornji del možganskega debla. Gre za t.i. sistem intermitentne začasne izključitve cirkulacije za tri minute z vmesnimi 5-minutnimi pavzami, ko se začasne sponke odstrani. Ko je celotna situacija okrog anevrizme povsem čista, se lahko postavi sponko ali več sponk in je moč očuvati prehodne vse perforatorje **(slika 6)**.

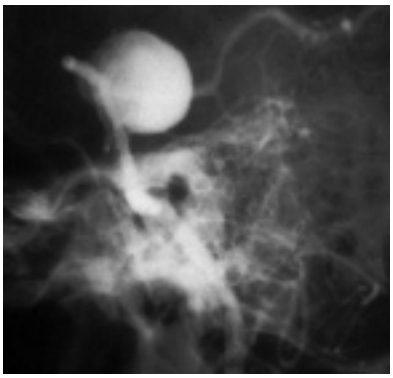

Slika 6a

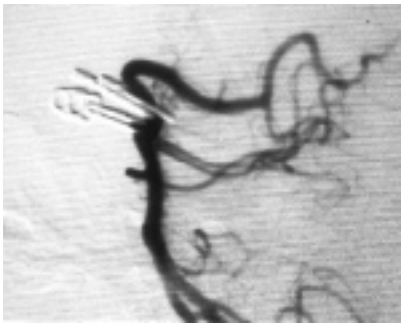

Slika 6b

Slika 6 DSA prikaže veliko anevrizmo na vrhu arterije bazilaris **(a).** DSA po operaciji prikaže popolno izključitev anevrizme s sponkami. Lepo so prikazane pomembne perforantne arterije, ki so vse ohranjene **(b)**. Pri operaciji je bila uporabljena tehnika prehodne zapore distalnega dela bazilarne arterije za tri minute, čemur je sledil presledek zapore pretoka za pet minut. Skupno je bila bazilarna arterija intermitentno, začasno okludirana dvainštirideset minut. Zaradi vmesnih petminutnih presledkov je pacient postopek odlično prestal in zapustil bolnišnico po enem tednu brez nevroloških izpadov.

Enkratna (napačna) postavitev sponke na perforatorje tega področja ima za posledico najhujše izpade s področja možganskega debla. Seveda je pri teh posegih zelo pomembno, da se strukture ne poškodujejo že na poti do V/G anevrizme in da se ustrezno očuva ali zapre tudi paraselarni prostor, da ne bi prišlo do venske krvavitve ali prevelikega pritiska na ACI v KS zaradi količine hemostatskega materiala. Ideja o intermitentni začasni izključitvi pretoka v distalnem delu bazilarne arterije in obeh zadnjih možganskih žilah je izjemno pomembna in se v praksi uspešno uporablja. Na ta način je možno te žile po 5-minutnih presledkih večkrat zapreti za tri minute in to možgani povsem dobro tolerirajo.

Velike in gigantske anevrizme arterije bazilaris

Problem pri reševanju arterije bazilaris in njenih vej v primerih V/G anevrizem je često nerešljiv. Malokdo pa si pomaga s pristopi s sprednje strani, torej enako, kot za pristop do anevrizem na vrhu arterije bazilaris in dodatno skozi vrh petrozne kosti. Le na ta način je mogoče prikazati obe vertebralni arteriji pred združitvijo in arterijo bazilaris na vrhu, torej pred odcepitvijo na obe zadajšnji možganski arteriji. Kadar izhajajo perforantne arterije za možgansko deblo iz V/G anevrizme, ni mogoče izključiti anevrizme brez hudih nevroloških izpadov. Če pa je anevrizma na takem mestu, da je te žile moč očuvati, je moč anevrizmo izključiti in prav tako odstraniti pritisk le-te na možgansko deblo.

Velike in gigantske anevrizme vertebralnih arterij

Pri teh V/G anevrizmah je glavni problem varna izolacija spodnjih možganskih živcev, včasih pa tudi VI. in XII. možganskega živca in zadajšnje spodnje malomožganske arterije (PICA). V primerih, ko je druga vertebralna arterija zadostna, je najbolje prekiniti vertebralno arterijo, na kateri je V/G anevrizma pred združitvijo z drugo vertebralno arterijo in proksimalno od izstopišča PICA. Če pa to ni možno, pa je potrebno anevrizmo resecirati, rekonstruirati PICA in anevrizmo resecirati ali izključiti s pomočjo stiščkov. Vse je odvisno od tega, kakšna je kontralateralna vertebralna arterija.

Literatura

1. The Direct Surgical Approach to Intracavernous Aneurysms. In: Takakura K, Sasaki T (eds). Cerebrovascular Surgery. Proceedings of the 3rd International Workshop on Cerebrovascular Surgery, Tokyo, 1992. Convex Inc. 1-9-14, Azabudai, Minato-ku, Tokyo 106 Japan, 1994:29-36.

2. Intracavernous Carotid Artery Aneurysms. In: Robert Spetzler and L. Philip Carter (ed). Neuro-vascular Surgery. Mc Graw-Hill, Inc. New York 1995, pp 659-673.

3. Vinko V. Dolenc, Larry Rogers. Microsurgical Anatomy and Surgery of the Centrall Skull Base. Springer-Verlag, Wien, 2003.

4. Carotid Ophthalmic Aneurysms. In: Robert Spetzler and L. Philip Carter (eds): Neurovascular Surgery. Mc Graw-Hill, Inc. New York, 1995, pp 673-686.

5. A Combined Transorbital-Transclinoid and Transsylvian Approach to Carotid-ophthalmic Aneurysms Without Retraction of the Brain. Acta Neurochirurgica (Suppl) 1999;72:89-97.

6. Transclinoid-transellar-transcavernous approach to basilar tip aneurysms. In: Pasqualin A, De Pian R (eds). New Trends in Management of Cerebro-Vascular Malformations. Springer-Verlag, Wien, 1994, 231-237.

7. A transcavernous-transsellar approach to the basilar tip aneurysms. British J Neurosurg 1: 251-9, 1987.

8. A Tumor-Stimulating Giant Aneurysm of the Vertebral Artery. Case report. Zbl Neurochir 44: 215-20, 1983.

7. Interventna nevroradiologija

Tomaž Šeruga

Endovaskularno zdravljenje možganskih anevrizem in arteriovenskih malformacij
Perkutana vertebroplastija in kifoplastija

Endovaskularno zdravljenje možganskih anevrizem in arteriovenskih malformacij

Anevrizme in arteriovenske malformacije

Anevrizme možganskih arterij nastanejo zaradi sprememb v smeri in jakosti pretoka krvi v predelu razcepišč arterij ali kot posledica bolezenskih sprememb žilne stene. V predelih razcepišč možganskih arterij žilna stena namreč ne vsebuje elastične plasti, kot jo imajo arterije v ostalih delih telesa. Zaradi prekinitve elastične plasti prihaja do izbočenja notranje plasti (lamine interne) skozi celotno steno. Ta mesta so zaradi zmanjšane elastičnosti posebej izpostavljena nihanju krvnega tlaka. Ob nenadnem zvišanju tlaka anevrizma poči in posledično zakrvavi v subarahnoidni prostor, ki je izpolnjen z likvorjem. Takšno krvavitev imenujemo subarahnoidna krvavitev (SAK) in predstavlja zaradi velike smrtnosti in težke posledične prizadetosti bolnikov velik zdravstveni problem.

Pogostost SAK je v razvitih državah ocenjena s 5-10 na 100.000 prebivalcev na leto. Po študiji iz leta 1997 je v Sloveniji utrpelo SAK 283 bolnikov. Zaradi začetne krvavitve že pred prihodom v bolnišnico ali takoj po njem umre približno ena tretjina bolnikov, približno tretjina ima po krvavitvi trajne nevrološke izpade in le ena tretjina se jih vrne na svoje delovno mesto.

Možganske arteriovenske malformacije (AVM) so vrsta lezij možganskega ožilja, ki zaradi bolezenskih sprememb ožilja privedejo do neposrednega arteriovenskega stika oz. do prehoda arterijskega v venski sistem brez običajnega vmesnega kapilarnega ožilja. Etiologija podobno kot pri anevrizmah ni popolnoma jasna, verjetno pa je vzrok v nepravilnem embrionalnem razvoju venskega endotelija.

Pogostost pojavljanja AVM je ocenjena z 0,2 do 0,8% na 100.000 prebivalcev, možnost da malformacija poči, pa je ocenjena s 4% letno stopnjo. Možnost poka in posledične možganske krvavitve ali tudi SAK je večja, kadar malformacija vsebuje anevrizmatske razširitve žilne stene, kadar venski odtok malformacije poteka po globokih možganskih venah, ali kadar malformacije ležijo pod tentorijem.

Diagnostične metode za odkrivanje anevrizem in AVM.

Ob kliničnem sumu na subarahnoidno ali možgansko krvavitev opravimo pregled z računalniško tomografijo (CT), ki krvavitev potrdi ali izključi. Naslednja stopnja je CT arteriografija, ki nam omogoči prikaz ožilja v nekaj minutah **(slika 1)**.

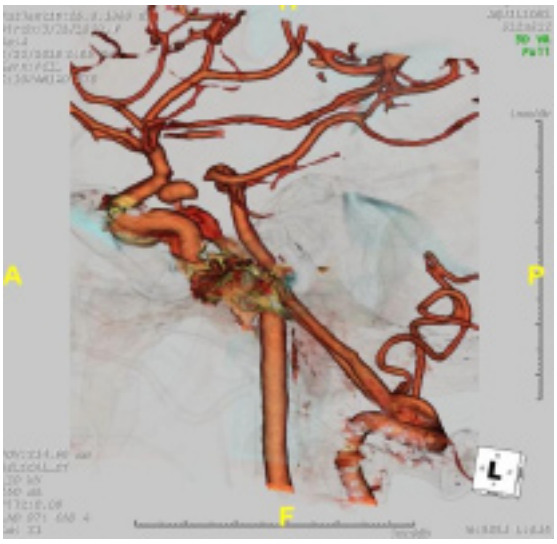

Slika 1

Slika 1 Anevrizma zadnje komunikantne arterije, prikazana z računalniško tomografsko angiografijo.

Možgansko ožilje lahko prikažemo tudi z magnetno resonanco (MRA), ki pa je v akutnih primerih zaradi dolgotrajnosti manj uporabna. Dokončno diagnozo anevrizme ali AVM postavimo z digitalno subtrakcijsko angiografijo (DSA) **(slika 2)**.

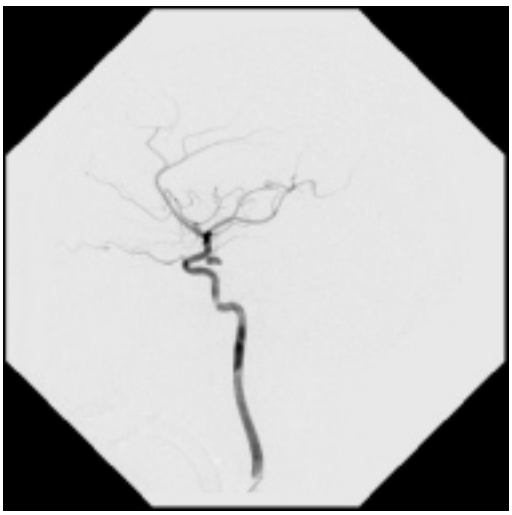
Slika 2

Slika 2 Anevrizma zadnje komunikantne arterije, prikazana z digitalno subtrakcijsko angiografijo v stranski projekciji, pred znotrajžilnim posegom.

Endovaskularno zdravljenje

Namen zdravljenja počenih ali naključno odkritih anevrizem in AVM je njihova izključitev iz obtoka in preprečitev poka ali ponovne krvavitve, ki je v večini primerov za bolnika usodna. Zdravljenje anevrizem in AVM je lahko klasično z nevrokirurškim posegom ali interventno z endovaskularno (znotrajžilno) embolizacijo.

Endovaskularni način zdravljenja anevrizem predstavlja izpolnitev notranjosti anevrizme s platinastimi zankami (embolizacijo), ki jih lahko ločimo od vodila z elektrolizo ali mehansko. Številnost opravljenih endovaskularnih posegov je različna od države do države. V ZDA letno embolizirajo 15% anevrizem pri bolnikih s SAK, v Franciji pa znaša odstotek emboliziranih bolnikov 75%. Pri nas smo pričeli zdravljenje z endovaskularnim zapiranjem anevrizem uporabljati leta 2000.

Poseg poteka tako, da po Seldingerjevi metodi uvedemo angiografski kateter v notranjo karotidno arterijo in po izmenjalni žici namestimo vodilni kateter pod bazo lobanje. Skozi sistem za spiranje vodilnega katetra vbrizgamo kontrastno sredstvo, napravimo subtrakcijski prikaz ožilja in dobljeno sliko na ekranu zamrznemo. Tako dobimo žilni zemljevid (road map). S pomočjo presvetljave, s katero spremljamo pomikanje katetra po žili, uvedemo mikrokateter po vodilni žici skozi karotidni sifon v želeno možgansko arterijo in nato v sredino anevrizme. Ob tem je potrebna velika mera pazljivosti, saj lahko ob neprevidnem rokovanju predremo vrh anevrizme in s tem povzročimo krvavitev. Tanko vodilno žico izvlečemo in vključimo spiranje mikrokatetra. Izmerimo velikost anevrizme v dveh med seboj pravokotnih ravninah in na podlagi meritev izberemo platinasto zanko primerne velikosti, saj ne sme imeti večjega premera kot anevrizma. Zanko mehansko preverimo glede morebitnih poškodb in jo nato pod kontrolo presvetljave vodimo po zamrznjeni sliki ožilja proti anevrizmi in v njeno notranjost **(slika 3)**.

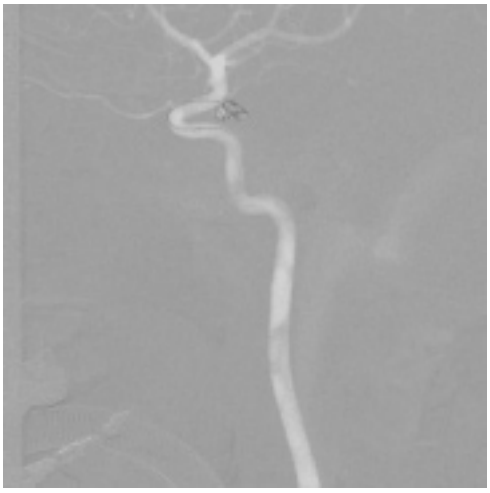

Slika 3

Slika 3 Uvajanje prve embolizacijske zanke v anevrizmo.

Ko se označbi na zanki in na mikrokatetru prekrijeta, vemo, da je zanka v celoti znotraj anevrizme. Ta prva zanka je dejansko najpomembnejša, saj predstavlja zaščito stene anevrizme pred poko med nadaljnjim posegom. Opravimo kontrolno arteriografijo anevrizme z zanko v dveh projekcijah in skrbno pregledamo lego zanke in prehodnost ožilja za

anevrizmo. Kadar s položajem zanke nismo zadovoljni, jo izvlečeno in jo poskusimo ponovno vpeljati v anevrizmo, lahko pa jo v celoti izvlečemo in nadomestimo z drugo. Ob dobri legi zanke v anevrizmi in normalnem obarvanju ožilja za njo lahko zanko ločimo od vodila. Pod kontrolo presvetljave preverimo, če je dejansko prišlo do odklopa in nato izvlečemo kovinsko vodilo platinaste zanke, ki ostane v anevrizmi. Nato s tanjšimi platinastimi zankami izpolnimo anevrizmo v celoti **(slika 4 in 5)**.

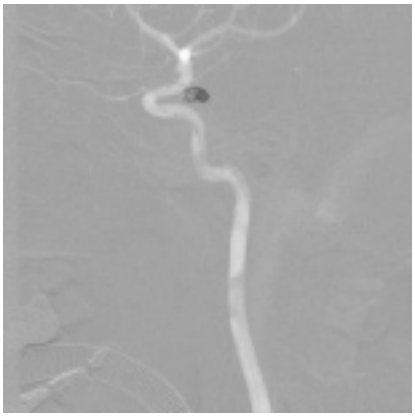

Slika 4

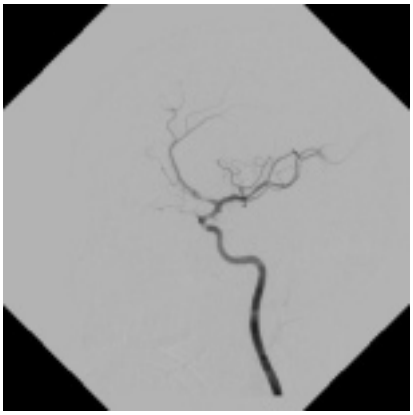

Slika 5

Slika 4 in 5 Anevrizma, izpolnjena z večjim številom zank. Anevrizma, ki je po končanem znotrajžilnem posegu v celoti izključena iz obtoka. Veje arterije notranje karotidne arterije so normalno prehodne.

Bolnika pred pričetkom posega zaščitimo s 5000 E heparina v bolusu, kasneje dajemo še 1000 E vsako uro. Poseg opravljamo običajno v splošni omami, lahko pa izjemoma tudi v lokalni anesteziji, kot jo uporabljamo pri diagnostični arteriografiji.

Embolizacijsko sredstvo so posebno pletene, prožne platinaste zanke ali nitke (angl. coil), ki so pritrjene na kovinsko vodilo. Za ločevanje zank z vodila se je sprva uporabljala elektroliza. Danes je na voljo že več različnih oblik zank, ki se ločujejo od vodila mehansko ali s posebnim injektorjem. Ta način omogoča hitrejše ločevanje zank, predvsem kadar je v anevrizmi večje število zank. Zanke so predoblikovane in izdelane v različnih velikostih, debelinah in oblikah. Nameščamo jih lahko le skozi mikrokatetrske sisteme.

AVM **(slika 6 in 7)** zdravimo endovaskularno prav tako z embolizacijo, vendar služijo za embolizacijsko sredstvo partikli polivil alkohola, cianoakrilatno lepilo, ki ob dotiku s krvjo polimerizira, in polimerizat Onyx.

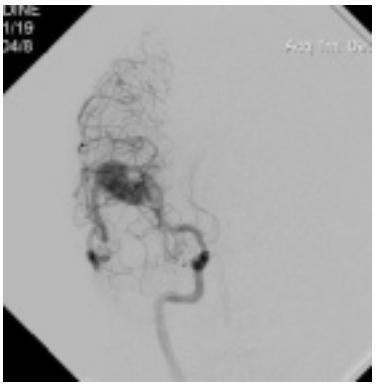

Slika 6

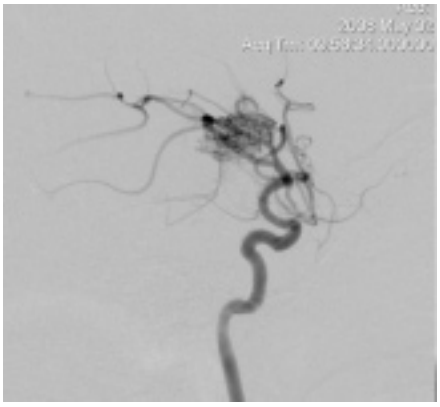

Slika 7

Slika 6 in 7 Arteriovenska malformacija desno temporoparietalno, ki se polni iz vej srednje možganske arterije v anteroposteriorni projekciji, pred znotrajžilnim posegom. Ista malformacija desno temporoparietalno v stranski projekciji, pred znotrajžilnim posegom.

Vsa omenjena sredstva izpolnijo jedro AVM in jo tako izključijo iz obtoka. Za zapiranje malformacij je postopek enak, le da skozi mikrokateter, ki ga vpeljemo v predel malformacije, vbrizgamo eno izmed omenjenih embolizacijskih sredstev, po potrebi pomešano s kontrastom **(slika 8 in 9)**.

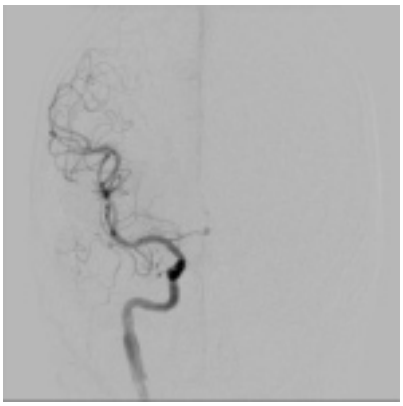

Slika 8

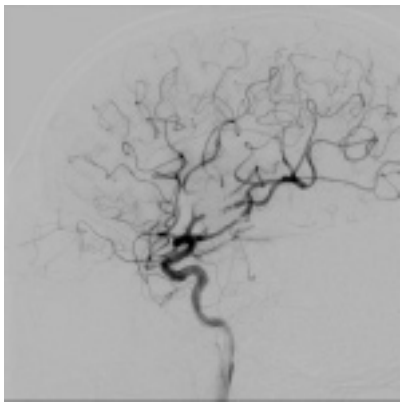

Slika 9

Slika 8 in 9 Embolizirana arteriovenska malformacija desno temporoparietalno, po posegu. Pretoka skozi žilni pletež ni, malformacija je izključena iz obtoka. Embolizirana arteriovenska malformacija desno temporoparietalno, po posegu v stranski projekciji.

Pred injiciranjem embolizacijskega sredstva je prav tako potrebno opraviti kontrolno angiografijo, s katero preverimo lego katetra. Podrobno moramo razčleniti prikazano ožilje, saj ne smemo zapreti arterij, ki prehranjujejo možganski parenhim, saj bi s tem povzročili ishemijo tega predela, kar bi imelo za posledico nevrološke izpade pri bolniku.

Material, ki ga uporabljano pri endovaskularnem načinu zdravljenja v interventni radiologiji, doživlja nenehen razvoj. Z današnjimi mikrokatetri in vodilnimi žicami lahko dosežemo vsak žilni bolezenski proces v možganih. Sprva je veljalo pravilo, da ni moč embolizirati anevrizem s širokim vratom. Z uporabo žilnih opornic (stentov) lahko premostimo široke vratove anevrizem. Podoben namen imajo tudi oporni baloni. Emboliziramo tako, da skozi žilno opornico vpeljemo mikrokateter v anevrizmo in jo nato izpolnimo z zankami. Do

podobnega napredka je prišlo tudi na področju zdravljenja AVM, kjer je uvedba tekočih polimerizatov (Onyx) omogočila trajno zaprtje malformacij. Embolizacija je tako lahko tudi dokončna oblika zdravljenja AVM, sicer pa jo uporabljamo v povezavi z radiokirurgijo. Z embolizacijo sprva zmanjšamo bolezenski žilni pletež na premer 20 mm, nato pa jedro v celoti izključimo iz obtoka z obsevanjem z več smeri in povzročimo njegovo brazgotinjenje (radiokirurgija z gama nožem).

Perkutana vertebroplastija in kifoplastija

Perkutana vertebroplastija (PV) je interventni nevroradiološki poseg, ki ga uporabljamo za zdravljenje kompresijskih zlomov korpusov vretenc. Vertebroplastični poseg poteka tako, da najprej perkutano uvedemo kostno iglo skozi pedikel vretenca v sprednjo tretjino korpusa. Potem, ko je igla v pravilnem položaju, pričnemo počasi in pazljivo vbrizgavati kostni cement. Med injiciranjem nenehno spremljamo gibanje cementa v korpusu vretenca, saj ta ne sme zatekati v spinalni kanal. Pri kifoplastiji najprej s pomočjo balona poizkusimo doseči dekompresijo zloma, nato pa vbrizgavamo cement.

Zlomi so največkrat posledica osteoporoze in so običajno zdravljeni konzervativno s preparati kalcija, z analgetiki in mirovanjem. Perkutana vertebroplastija nudi hitro ublažitev bolečine in hitro vrnitev bolnikov k normalnim dnevnim aktivnostim.

Uporaba akrilnega cementa kot polnila za utrditev kosti sega v leto 1960. Vidal je leta 1969 v Franciji prvi poročal o uporabi akrilov za fiksacijo patoloških zlomov in za utrditev velikih kostnih defektov po odstranitvi tumorjev.

Za poseg prihajajo v poštev bolniki starejši od 45 let, z rentgensko dokazanimi kompresijskimi zlomi enega ali več korpusov vretenc, s hudimi in zelo hudimi bolečinami v predelu hrbtenice, ugotovljenimi anamnestično ali s kliničnim pregledom. Bolniki ne smejo imeti znakov radikularnega draženja ali znakov stenoze spinalnega kanala, ki bi kazali na dodatno kompresijo živčne korenine ali medule, retroponiranih fragmentov ali herniacije diska s sevanjem bolečine v noge, drevenenjem ali mravljinčenjem v nogah, zmanjšano mišično močjo nog in inkontinenco ali sfinkterskimi motnjami.

Tehnika vertebroplastije

Bolečino zaradi zloma je treba najprej klinično lokalizirati. Večina bolnikov navaja poslabšanje bolečine ob obremenitvi in olajšanje v mirovanju. Lokalna palpacija zadnjih delov prizadetega vretenca povzroči pojav bolečine, ki omogoča klinično določitev ravni. Natančnejši so pregledni rentgenski posnetki v anteroposteriorni (AP) in stranski projekciji. Naslednji postopek v lokalizaciji akutno prizadetega vretenca je pregled z MR in včasih pregled skeleta z radionukleidi. Pregled z MR v T1 sekvenci nam predvsem v sagitalni projekciji pokaže tako anatomski kolaps zlomljenega vretenca kot tudi znižanje jakosti signala kostnega mozga akutno zlomljenega vretenca zaradi posledičnega edema.

Tudi bolečino zaradi tumorozne infiltracije s kolapsom korpusa vretenca ali brez nje je mogoče zdraviti s PV. Za načrtovanje nadaljnjega zdravljenja mora biti neoplastična bolezen potrjena z biopsijo. Biopsijo lahko opravimo med VP pred brizganjem cementa, saj nam uvedena igla za vertebroplastijo lahko služi kot vodilo za biopsijski odvzem tkiva. Po opravljenem odvzemu tkiva za biopsijo nadaljujemo z vertebroplastijo.

Potrebujemo dober diaskopski aparat, ki omogoča spremljanje brizganja poltekočega kostnega cementa v trabekularni prostor korpusa vretenca. Uporabljamo lahko diaskopski aparat z enoravninskim C-lokom, še bolje pa je, če imamo na razpolago aparat, ki omogoča prikaz sočasno v dveh ravninah. Redkeje se za poseg namesto diaskopije uporablja računalniška tomografija. Dobra radioopačnost cementa je velikega pomena za varno izvedbo posega, zato cementu dodajamo sterilni barijev sulfat. Diaskopsko določimo poškodovano vretence. Kožo in periost na mestu posega infiltriramo z lokalnim anestetikom. Nato pod diaskopsko kontrolo uvedemo kostno iglo debeline 11 G v poškodovani korpus skozi pedikel oz. transpedikularno. Pedikel predstavlja zanesljiv diaskopski cilj v AP projekciji. Konico igle uvedemo v sprednjo polovico korpusa vretenca in pričnemo počasi vbrizgavati opacificiran cement. Povprečno se vbrizga 5-10 ccm cementa, s katerim izpolnimo trabekularni prostor v korpusu vretenca. Diaskopija v dveh ravninah nam omogoča odkritje najmanjših količin cementa, ki izteka iz kosti. Trenutna prekinitev brizganja prepreči neželene posledice, saj minimalne količine ekstravazata ne povzročajo kliničnih zapletov. Časovno traja poseg približno 45 do 60 minut za eno vretence. Bolnik leži 2 uri na oddelku, nato pa lahko zapusti bolnišnico.

Literatura

1. Byrne JV. Interventional Neuroradiology, Theory and Practice, Oxford University press, 2002.

2. Kandarpak, Aruny JE. Handbook of Interventional Radiologic Procedures, Lippincott Wiliams and Wilkins, 2002.

8. Osnove nevroonkologije

Tadej Strojnik

Epidemiologija
Etiologija
Razvrstitev tumorjev osrednjega živčevja
Biologija tumorjev osrednjega živčevja
Splošni klinični vidiki tumorjev osrednjega živčevja
Tumorji nevroepitelijskega tkiva
Tumorji možganskih in hrbtenjačnih živcev
Tumorji mening
Limfomi in hemopoetične novotvorbe
Tumorji zarodnih celic
Ciste in tumorjem podobne lezije
Tumorji selarne regije
Lokalno širjenje iz področnih (regionalnih) tumorjev
Zasevki v možgane

Epidemiologija

Možganski tumorji predstavljajo skoraj 10% vseh tumorjev pri odraslih in četrtino tumorjev pri otrocih. Incidenca (pojavnost) možganskih tumorjev v svetovnem merilu znaša približno 7-10/100.000 prebivalcev na leto. Najpogostejši možganski tumorji so zasevki novotvorb izven osrednjega živčnega sistema (metastaze, sekundarni tumorji), ki predstavljajo nekaj več kot polovico možganskih tumorjev. Nekaj manj kot polovico pa zajemajo primarni možganski tumorji, med katerimi predstavljajo gliomi slabo polovico vseh primerov (44%), kar je več kot 20% vseh možganskih tumorjev. Po pogostosti med primarnimi možganskimi tumorji sledijo meningiomi (31%), tumorji možganskih in spinalnih živcev (8%), tumorji selarne regije (7%) in limfomi (3%). Ostali primarni možganskih tumorji predstavljajo zadnjih 7%. V Sloveniji letno zboli za primarnim malignim obolenjem možganov nad 100 bolnikov. V letu 2003 je bilo 56 novih primerov primarnih možganskih tumorjev pri moških in 66 pri ženskah, incidenca skupaj je znašala 6,1 na 100.000 prebivalcev na leto.

Spremljanje možganskih tumorjev v razvitem svetu kaže v zadnjih treh desetletjih veliko povečanje pojavnosti in smrtnosti zaradi te bolezni (preko 300%) predvsem pri osebah starih 75 let in več. Deloma takšno skokovito naraščanje patologije lahko razložimo z izboljšanjem diagnostičnih postopkov (računalniška tomografija in magnetna resonanca), večjo razpoložljivostjo nevrokirurgov ter z usmeritvijo k ugotavljanju diagnoze pri starejših prebivalcih. Veliko raziskovalcev pa poudarja, da gre del povečanja pojavnosti možganskih tumorjev na račun sprememb vzročnih dejavnikov.

Starostni vrh pojavljanja za vse možganske tumorje skupaj je v svetu med 40. in 70. letom, manjši vrh pa se pojavlja pri otrocih do 15. leta starosti. Približno vsak 12. možganski tumor

se pojavi pri otroku, mlajšem od 15 let, v tej starostni skupini pa so možganski tumorji druga najpogostejša skupina tumorjev nasploh (za levkemijami) in najpogostejša skupina med solidnimi tumorji. Pri otrocih predstavljajo gliomi 50% vseh možganskih tumorjev. Starostna razporeditev primarnih možganskih tumorjev se razlikuje glede na mesto in histološki tip tumorja. Najbolj dosledna epidemiološka ugotovitev pri možganskih tumorjih je razlika v incidenci med spoloma: gliomi so pogostejši pri moških, meningiomi pa pri ženskah.

Etiologija

Izvor in mehanizmi nastanka gliomov in tumorjev živčevja nasploh so le slabo poznani. Objavljenih je sicer vedno več študij o dejavnikih tveganja. Težave pri ugotavljanju dejavnikov tveganja so zaradi heterogenosti primarnih možganskih tumorjev in nezanesljivosti pri pridobivanju podatkov o izpostavljenosti določenemu dejavniku tveganja za daljše obdobje nazaj – tumorji se namreč pri odraslih najčešče izrazijo šele v zreli dobi. Proučujejo različne genetske, razvojne in okoljske potencialne dejavnike tveganja za nastanek možganskih tumorjev. Posebno velja poudariti proučevanja o povezavi med uporabo mobilne telefonije in tveganjem za možganski tumor.

Največkrat se omenjajo spontana maligna preobrazba (zaradi nepopolnosti DNK - podvojevalnih in popravljalnih mehanizmov), onkogeni virusi, okoljski karcinogeni (pesticidi, soliter, uživanje prekajenega mesa), ionizirajoče sevanje, embrio- in ontogenetske malformacije, družinski (anamneza možganskih tumorjev, hereditarni sindromi npr. nevrofibromatoza 1 in 2, tuberna skleroza, von Hippel-Lindauvova bolezen), genetski ter hormonski dejavniki. Sodobne raziskave govorijo v prid dejstvu, da imajo primarni možganski tumorji <u>številne različne vzroke</u>, kajti za nobenega od proučevanih dejavnikov tveganja niso potrdili, da bi imel vlogo pri nastanku kakšnega večjega deleža teh tumorjev.

Razvrstitev tumorjev osrednjega živčevja

Že v prvi polovici prejšnjega stoletja sta Bailey in Cushing predlagala delitev možganskih tumorjev na podlagi morfoloških podobnosti s celicami normalnega osrednjega živčnega sistema in ta princip je ostal temelj razvrstitve možganskih tumorjev.

Znotraj lobanje se nahajajo celice nevroepitelijskega porekla, celice, ki grade tkivo možganskih ovojnic (in jih v grobem razdelimo na meningotelijske, mezenhimske ne meningotelijske in na melanocite, ki so embriološko prav tako nevroepitelijskega porekla); nadalje celice, ki po poreklu pripadajo hemato-/limfopoetskemu sistemu, pogosto pa tudi zarodne celice in celice, ki sestavljajo ostanke nekaterih embrionalnih struktur in nekatere druge. Iz vsake od teh skupin celic oz. iz zarodnih celic, iz katerih se te celice razvijajo, lahko vznikne novotvorba, ki na mikroskopskem nivoju fenotipsko bolj ali manj posnema določen tip celic, iz katerih je izšla. To pa omogoča patohistološko klasifikacijo znotrajlobanjskih novotvorb glede na tkivo izvora.

Med nevroepitelijske celice med drugimi štejemo tudi celice glije oz. nevroglijske celice (gr. glia = lepilo). Med temi ločimo astrocite, oligodendrocite, ependimske in mikroglijske celice ter oligodendrocitne progenitorne celice (OPC).

V zasevkih v tkiva znotraj lobanje pa lahko najdemo kar najrazličnejše heterotopne celice oz. njihove dediferencirane različice, največkrat celice, ki tvorijo oz. izvirajo iz epitelijskih

žleznih struktur bodisi ektodermalnega (karcinom pljuč, dojke), endodermalnega (prostate, prebavil), bodisi mezodermalnega porekla (karcinom ledvic).

Klasifikacija svetovne zdravstvene organizacije (SZO) tumorjev osrednjega živčnega sistema.

SZO razvršča možganske tumorje v 9 skupin.

1. Tumorji nevroepitelijskega tkiva
2. Tumorji možganskih in hrbtenjačnih živcev
3. Tumorji mening
4. Limfomi in hemopoetične novotvorbe
5. Tumorji zarodnih celic
6. Ciste in tumorjem podobne lezije
7. Tumorji selarnega področja
8. Lokalno širjenje iz področnih (regionalnih) tumorjev
9. Zasevki v možgane (najpogostejši).

Tumorji nevroepitelijskega tkiva so nadalje razvrščeni v skupine:

1. Astrocitni tumorji
2. Oligodendroglialni tumorji
3. Ependimalni tumorji
4. Mešani gliomi
5. Tumorji horoidnega pleksusa
6. Nevronalni in mešano nevronalno-glialni tumorji
7. Pinealni tumorji
8. Embrionalni tumorji.

Razvrstitev tumorjev upošteva:
a) podobnost z vrsto celice, iz katere izvira,
b) oceno anaplazije v vzorcu (primerja tumorsko in normalno celico) in
c) prisotnost oz. odsotnost mikroskopskih znakov agresivnega (malignega) vedenja tumorja, ki so mitoza, nekroza in angiogeneza.

Zlasti v tem stoletju so nove tehnike (genomika, proteomika) omogočile določanje molekularnega profila tumorjev in s tem nov temelj za opredelitev in razvrstitev tumorjev.

Biologija tumorjev osrednjega živčevja

Tumorogeneza

Molekularni genetski podatki, ki se zbirajo že od zgodnjih 1990-ih let, kažejo, da se različni tumorski podtipi bolj kot na histološkem nivoju, razlikujejo na biološkem nivoju (npr. primarni in sekundarni glioblastoma multiforme, kot je prikazano v nadaljevanju).

Intrinzični tumorji izvirajo iz glija celic (astrocitov, oligodendrocitov in ependimalnih celic). Rastni faktorji in njihovi pripadajoči receptorji imajo vlogo v transformaciji in tumorogenezi. Pomembni so za proliferacijo in progresijo gliomov. Z vezavo rastnega faktorja na receptor na

površini celice pride do prekomerne stimulacije celic in sproži se signal za transformacijo. Rezultat transformacije je nekontrolirana celična rast. Za kontrolo rasti gliomskih celic so pomembni vsi rastni faktorji v kombinaciji (ni odločilen noben posamezen faktor). Rastni faktorji stimulirajo tudi invazijo gliomskih celic. Invazija poteka v stopnjah: a) adhezija gliomskih celic na proteine ekstracelularnega matriksa ECM, b) lokalna razgradnja ECM z encimi (sodelujejo proteaze, ki se izločajo iz tumorskih celic) in c) aktivna migracija celic v parenhim (sodelujejo faktorji tako iz tumorja kot iz gostiteljevega parenhima). Pri razgradnji ECM sodelujejo predstavniki 4 razredov proteaz:

a) serinske proteaze (npr. urokinazni in tkivni plazminogen aktivator uPA, tPA),
b) metaloproteaze (npr. kolagenaze tip I),
c) cisteinske proteaze (katepsin B, L),
d) aspartatne proteaze (katepsin D).

Pri progresiji malignega tumorja je vključenih več procesov, pri katerih je potrebna proteolizna aktivnost:

a) proteaze direktno ali indirektno stimulirajo rast tumorskih celic,
b) da lahko tumor zraste več kot 2 mm v premeru, mora razviti nov žilni sistem za oskrbo s kisikom in hranili. Gre za proces tumorske angiogeneze, kjer se morajo endotelne celice premikati proti tumorju, na podoben način kot pri invaziji tumorjev,
c) invazija tumorskih celic v sosednje normalno tkivo zahteva razgradnjo ECM, ki sicer prestavlja prepreko za razsoj tumorskih celic.

Angiogeneza je proliferacija kapilarnih endotelijskih celic. Za rast tumorja je nujna angiogeneza, ki se prične zgodaj v tumorogenezi. Stopnje angiogeneze so:

a) razgradnja bazalne membrane okoli obstoječe žile,
b) migracija endotelijskih celic proti tumorju,
c) proliferacija endotelnih celic v tumorju in
d) maturacija – dozorevanje.

Angiogeneza je regulirana z rastnimi faktorji, ki se izločajo iz tumorskih celic in z endotelijskimi rastnimi faktorji: fibroblastni - FGF, trombocitni - PDGF, vaskularni endotelijski – VEGF in epidermalni rastni faktor – EGF.

Molekularna patogeneza intrinzičnih tumorjev. Genetsko gledano je večina intrinzičnih tumorjev visoko degeneriranih. Ni enega samega genskega defekta, ki bi vodil do razvoja tumorja. GBM lahko klinično in molekularno genetsko razdelimo v dva tipa.

Primarni GBM se po kratkotrajni anamnezi (agresiven klinični potek) pojavi pri starih pacientih **de novo** brez kliničnih ali histoloških znakov, ki bi kazali na obstoj manj malignega predhodnega tumorja. Mutacije prizadenejo dva mehanizma v gliomagenezi:
a) prekomerno delovanje rastnih faktorjev in
b) porušena kontrola celičnega ciklusa.

K prvim genetskim spremembam prištevamo:
- povečano število ali povečana aktivnost EGFR (receptor epidermalnega rastnega faktorja, ang. Epidermal Growth Factor Receptor);

- PTEN (fosfataza/tenzin, ang. Phosphatase and TENsin homologue) mutacije: PTEN je tumor supresorski gen in če pride zaradi mutacije do izgube njegove funkcije, pride do prekomerne aktivnost posebnega onkoproteina imenovanega Akt/PKB. Ta onkoprotein pa inhibira apoptozo in spodbuja celično proliferacijo;
- izguba heterozigotnosti na celotnem kromosomu 10 (10p in 10q).

Genetske spremembe zaradi porušene kontrole celičnega ciklusa pa so delecije na lokusu p16 in, redkeje, amplifikacija gena MDM2 (ang. Murine Double Minute2). Spremembe so v poti, odvisni od RB (retinoblastom) ali od p53. Pot, odvisna od RB, je regulirana s tumor supresorskimi proteini $p16^{INK4a}$, pot, odvisna od p53, pa s $p14^{ARF}$. Ti supresorski proteini so določeni na lokusu INK4a-ARF. Kar 60% GBM ima delecijo ali inaktivacijo lokusa INK4-ARF. Sprememba regulacije RB (zaradi p16 delecije) vodi v nekontrolirano napredovanje G1-S v celičnem ciklusu. Povečano število ali povečana aktivnost MDM2 regulira p53 pot. Ta pot omogoča ustavitev celičnega ciklusa ali apoptozo kot odgovor na celični stres, npr. če se aktivira nek onkogen. Inaktivacija p53 poti vodi torej v gliomagenezo.

Sekundarni GBM se, nasprotno od primarnega GBM, razvije s **progresijo** neoplastičnega procesa iz astrocitoma (A) ali iz anaplastičnega astrocitoma (AA) in značilnost je kopičenje (akumulacija) genetskih sprememb tekom časa. Nizko maligni gliomi - astrocitomi (A), ki napredujejo v glioblastoma multiforme (GBM), imajo defekte v tumorje zavirajočem genu p53 (v 60%) in trombocitnem rastnem faktorju alfa (PDGF-α). Značilen je pri mlajših ljudeh in ima počasnejši klinični potek. Pri anaplastičnem astrocitomu (AA) najdemo še dodatno izgubo dednega materiala na kromosomu 19q. Pri GBM ugotovimo še izgubo velikega dela materiala kromosoma 10. Takšno zaporedje genetskih sprememb je značilno za napredovanje tumorja iz manj v vedno bolj maligno obliko.

Očitne histopatološke razlike med dvema podtipoma GBM (primarni in sekundarni) ni, jasno pa je, da nastaneta po različnih genetskih poteh! Čas bo pokazal, če se podtipa GBM statistično značilno razlikujeta glede na prognozo, kaže pa, da bosta različno reagirala na specifične nove oblike zdravljenja. Potrebni bodo nadaljnji klinični poskusi in nove sheme klasificiranja, ki bodo upoštevale tudi molekularne podtipe tumorjev.

Molekularna patogeneza meningiomov. Genetske analize nevrofibromatoze tip 2 (NF2) so razkrile mehanizem, povezan z nastankom meningiomov. Gen NF2 na kraku q kromosoma 22 kodira protein iz 595 aminokislin, imenovan merlin. Opredeljen je kot verjetni tumor supresorski gen, kajti pri vseh NF2 tumorjih, pri 60% sporadičnih meningiomov in pri 80% sporadičnih schwannomov so ugotovili, da je merlin inaktiviran ali ga sploh ni (zaradi mutacije v predelu q22).

Nevrobiologija matičnih celic

Vse tumorske celice se ne rodijo enake. Medtem ko je večini usojeno, da se bodo diferencirale, čeprav nenormalno, in nekoč nehale deliti, se za nekaj celic v tumorju zdi, da razpolagajo z neskončnim replikativnim potencialom. Prve najverjetneje ves čas nastajajo iz drugih, zaradi česar se zmeraj bolj uveljavlja teoretični koncept, po katerem te druge, »matične« celice, poimenujemo tumorske matične celice (TMC) (ang. *CSC = Cancer Stem Cells*). TMC so podobne normalnim tkivnim matičnim celicam tkiv, v katerih nastanejo, le da kažejo nenormalne vzorce samopodvojevanja in diferenciacije. TMC iz možganskih tumorjev človeka, ki po vsaditvi v možgane imunsko kompromitiranih mišk oponašajo rast tumorjev, iz

katerih izvirajo, označuje prisotnost določenih tkivnih markerjev, značilnih za normalne matične celice. V celično heterogeni masi tumorskih celic so ravno te celice močno kemo- in radiorezistentne in zato predstavljajo verjeten celični substrat pogosto nezadržne progresije tumorske rasti in recidivov. Ta koncept predstavlja uvod k novemu terapevtskemu pristopu, usmerjenemu v zatiranje teh maloštevilnih, a v procesu tumorogeneze najpomembnejših celic. Poznavanje čim večjega števila cito- in molekularnogenetskih značilnosti tumorskih celic znotraj nekega možganskega tumorja pomeni možnost izdelave molekularnega profila posameznega tumorja in s tem povsem nove možnosti izjemno natančne in močno razdrobljene klasifikacije novotvorb, ki so si na histološki ravni navidezno podobne. Takšna opredelitev posamičnega tumorja bi pomenila začetne korake na poti k individualno prikrojeni terapiji, od katere bi lahko pričakovali tudi boljše uspehe, in k vedno natančnejšemu napovedovanju poteka bolezni.

Biološki markerji možganskih tumorjev

Prvi koraki do uresničitve na videz futuristične ideje o individualnem pristopu k zdravljenju možganskega tumorja so gotovo raziskave možganskih tumorjev, ki so usmerjene v iskanje specifičnih, s potekom bolezni kar čim bolje korelirajočih celičnih markerjev. Že danes lahko med visokomalignimi možganskimi tumorji ločimo podskupine na osnovi prisotnosti cele vrste biokemičnih faktorjev v celicah teh tumorjev, kot so markerji proliferacije (Ki-67), rastni faktorji in receptorji za rastne faktorje (npr. VEGF-A/VEGFR-1, EGFR), celične adhezijske molekule, proteolitični encimi, kot je katepsin; metaloproteinaze in aktivator plazminogena. Pomembno je odkrivanje prognostičnih markerjev, posebej za nizko maligne možganske tumorje.

Ki-67 je celični marker proliferacije **(slika 1).** Prisoten je med vsemi aktivnimi fazami celičnega cikla (G1, S, G2, mitoza), ne pa v mirujoči celici (G0). Ki67-indeks je opredeljen kot delež Ki-67 pozitivnih jeder tumorskih celic in ta indeks pogosto korelira s kliničnim potekom raka.

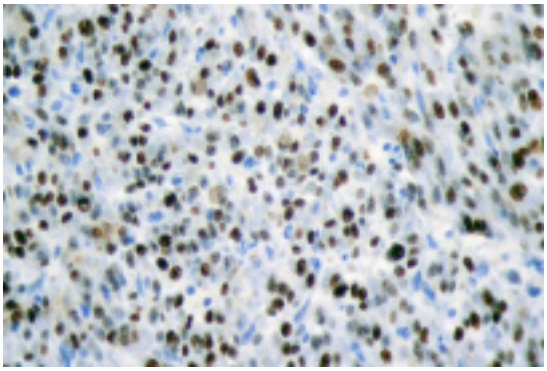

Slika 1

Slika 1 Ki-67 je celični marker proliferacije. Videti je številna pozitivna jedra v hitro delečem se tumorskem modelu.

Intermediatni filamentni protein **vimentin (slika 2)** označuje mezenhimalni celični fenotip. Med razvojem živčnega sistema se prvi pojavi v nezrelih glia celicah, vendar se hitro zmanjša, ker se v sklopu mielinizacije pojavi GFAP (glialni fibrilarni kisli protein).

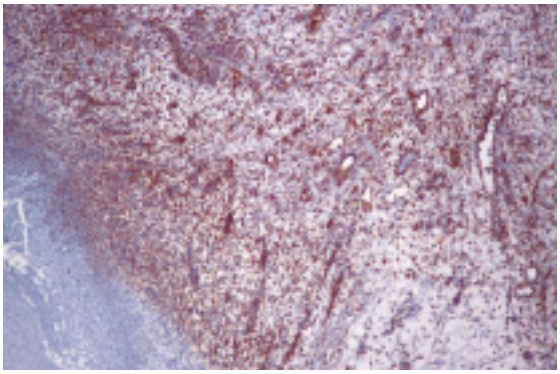
Slika 2

Slika 2 Intermediatni filamentni protein vimentin označuje mezenhimalni celični fenotip. Nezrele tumorske celice se močno obarvajo.

Katepsin B in L (slika 3) sta lizosomski cisteinski proteinazi. Katepsin B ima vlogo v razgradnji ECM v procesu invazije. Ima tudi prognostično vrednost. Katepsin L je pomemben pri znotrajcelični razgradnji proteinov. Vlogo ima pri maligni transformaciji možganskih tumorskih celic.

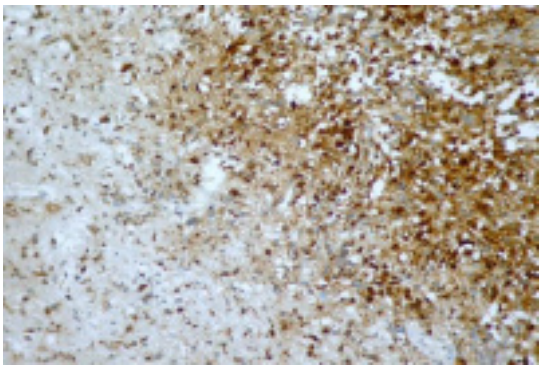
Slika 3

Slika 3 Katepsin B ima vlogo v razgradnji ECM v procesu invazije. Ima tudi prognostično vrednost. Videti je izrazito neostro mejo tumorja proti okolni možganovini.

CD68 je marker makrofagov in mikroglije **(slika 4)**. Reaktivna mikroglija ima na površini celic različne molekule, vključno CD68. Mikroglija so "imunske efektorske celice" osrednjega živčnega sistema (OŽS). To pomeni, da mikroglija predstavlja večino vnetnih celic, ki jih najdemo v malignih gliomih. Vloga mikroglije v biologiji malignih gliomov še ni pojasnjena. Mikroglija morda predstavlja odgovor OŽS proti tumorju. Gliomske celice pa lokalno izločajo imunosupresivne faktorje, ki inaktivirajo mikroglijo. Po drugi strani pa je mikroglija tudi sposobna izločati različne imunomodulatorne citokine – možno je, da jih gliomi pritegnejo in pride do pospeševanja tumorske rasti. Menimo, da kopičenje mikroglije v glia tumorjih ni zgolj nespecifična reakcija na poškodbo tkiva. Kaže na to, da mikroglija prispeva k nastanku invazivnega fenotipa astrocitnih celic.

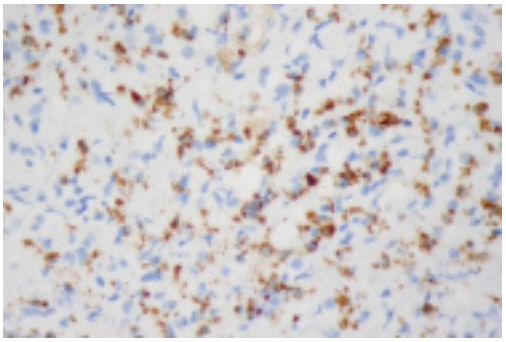
Slika 4

Slika 4 CD68 je marker makrofagov in mikroglije, vendar so pozitivne tudi tumorske celice. Bolj je tumor maligen – večje je izražanje tega markerja, ki ima tudi prognostični pomen.

Kalikreini so prisotni kot proteaze v različnih tkivih, vključno v možganih. Nenormalno izražanje kalikreinov je opisano pri različnih tipih raka. Kalikreini imajo raznolike in pogosto nasprotujoče učinke na tumor in na njegovo mikrookolje. Celo posamičen kalikrein ima lahko dvojno (pro- in anti-tumorsko) vlogo pri napredovanju tumorja. Zato je močno izražanje kalikreinov povezano tako s slabo kot z dobro napovedno vrednostjo za bolnike **(slika 5)**.

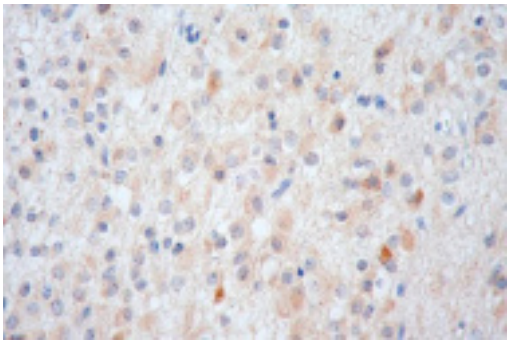
Slika 5

Slika 5 Nenormalno izražanje kalikreinov je opisano pri različnih tipih raka. Kalikreini imajo raznolike in pogosto nasprotujoče učinke na tumor in na njegovo mikrookolje. Za razliko od katepsina B, CD68 in nestina je izražanje kalikreina 6 močnejše v nizko stopenjskih gliomih.

Mariborska raziskovalna skupina je pokazala na prognostični pomen treh bioloških markerjev: katepsina B, nestina in CD68.

Katepsin B se nahaja v tumorskih celicah, makrofagih in endotelijskih celicah primarnih tumorjev OŽS. Imunohistokemično barvanje na katepsin B je pokazalo, da je stopnja ekspresije katepsina B v tumorskih in endotelijskih celicah pomemben prognostični marker za primarne tumorje OŽS. Pri GBM je intenzivno imunohistokemično barvanje katepsina B v endotelnih celicah pomemben napovedni dejavnik krajšega preživetja.

Nestin je beljakovina iz družine intermediarnih filamentov. Nestin se izraža med embriogenezo v nevroepitelijskih matičnih celicah, v zrelih tkivih nevroepitelijskega porekla pa ga ne najdemo. Izražen je v tumorskih celicah in v endotelijskih celicah primarnih gliomov **(slika 6)**. Nestin-pozitivne tumorske celice so gosteje lokalizirane v prehodni (tranzicijski) coni tumorja. Stopnja izražanja nestina v tumorskem tkivu dobro sovpada s

patohistološkimi značilnostmi malignosti in je večja v bolj malignih tumorjih. Močno imunohistokemično barvanje na nestin v tumorskih celicah se lahko uporablja za napoved tveganja smrti pri bolnikih z malignim primarnim tumorjem v OŽS.

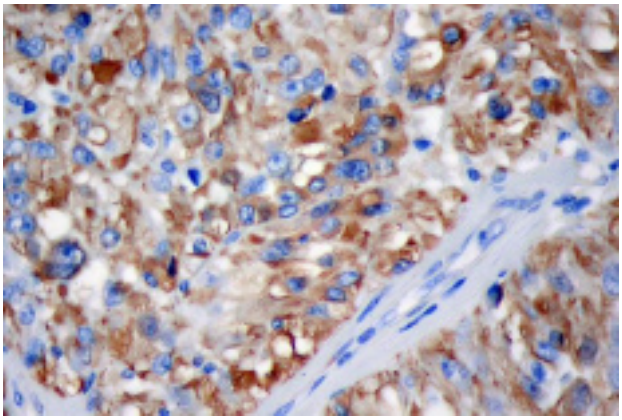

Slika 6

Slika 6 Nestin je beljakovina iz družine intermediarnih filamentov. Izražen je v tumorskih celicah in v endotelijskih celicah primarnih gliomov.

Maligne tumorske celice se intenzivno imunohistokemično obarvajo na **CD68**. Analiza preživetja je pokazala, da ima IHC barvanje tumorskih celic na CD68 napovedno vrednost za bolnike z gliomom, podobno, kot smo to že ugotavljali za katepsin B. Obetajoča je najdba mejno značilne napovedne vrednosti CD68 znotraj maligne grupe – to v bodočnosti napoveduje možnost opredeljevanja anaplastičnih astrocitomov glede predvidenega preživetja in s tem lažjo individualno odločitev glede "agresivnejšega" pristopa k zdravljenju.

Upamo, da bomo čim prej lahko uporabljali tumorske markerje tudi v klinični praksi za lažjo odločitev o najprimernejšem pristopu k zdravljenju posameznega bolnika z možganskim tumorjem.

Splošni klinični vidiki tumorjev osrednjega živčevja

Najpogostejši znak možganskega tumorja je **napredujoč nevrološki izpad** (68%), običajno gre za motorično oslabelost (45%). Med ostalimi nevrološkimi izpadi so: motnje občutkov, govora in druge (vida, voha, apraksija). **Glavobol** je prvi simptom pri 54% bolnikov. Hujši je običajno zjutraj, poslabša se s kašljanjem, napenjanjem in priklanjanjem naprej. Lahko je pridružena slabost in bruhanje, včasih se po bruhanju glavobol omili. Kadar srečamo omenjene značilnosti glavobola in so pridruženi še nevrološki izpadi in epileptični napadi, je potrebno izpeljati diagnostiko glavobola v smislu izključitve možganskega tumorja. Pri četrtini bolnikov se pojavljajo **epileptični** napadi. Možne so spremembe v **mentalnem statusu** npr. depresija, upočasnjenost, apatija, zmedenost. Z napredovanjem bolezni se razvijejo znaki in simptomi **povišanega znotrajlobanjskega tlaka** (ICP) vključno z motnjami zavesti.

Glede na **lokacijo** možganskega tumorja opisujemo simptome pri supra- in infratentorijskih tumorjih. V odrasli dobi prevladujejo supratentorijski tumorji (80-85%) nad infratentorijskimi (15-20%); medtem ko je pri otrocih razmerje 40:60 v prid infratentorijskim.

Supratentorijski tumorji povzročajo:

1. simptome in znake zaradi zvišanega ICP (masni učinek tumorja in/ali edem ter redkeje moten odtok likvorja);
2. napredujoče žariščne izpade npr. pareza, disfazija;
3. glavobol;
4. epileptične napade (pogosto prvi simptom možganskega tumorja – diagnostična obdelava je potrebna že po prvem idiopatskem napadu pri bolniku >20 let in pri negativnem izvidu redni kontrolni ambulantni pregledi in slikanja bolnika);
5. duševne spremembe: depresija, letargija, apatija, zmedenost;
6. simptome, podobne tranzitorni ishemični ataki (t.i. tumorska TIA) ali kapi (tumorske celice zaprejo žilo s tumorskimi celicami ali krvavitve v tumor);
7. tumorji hipofize povzročajo: simptome zaradi endokrinih motenj; hipofizno apopleksijo (nenadni glavobol, motnje vida, oftalmoplegija, duševne spremembe - zaradi zakrvavitve v tumor ali nekroze tumorskega tkiva); likvorejo.

Infratentorijski tumorji oz. tumorji v zadnji kotanji se kažejo:

1. s simptomi in znaki zvišanega ICP zaradi hidrocefalusa:
- glavobol;
- slabost in/ali bruhanje zaradi ↑ICP ali pa zaradi neposrednega pritiska na jedra vagusa ali na areo postremo, kjer je center za bruhanje;
- edem papile vidnega živca;
- motnje hoje/ataksija;
- vrtoglavica;
- dvojni vid.

2. simptomi zaradi delovanja mase na različnih mestih v zadnji kotanji:
- tumor v hemisferi malih možganov: ataksija udov, dismetrija, intencijski tremor;
- tumor v vermisu: široka hoja, ataksija trupa, titubacija;
- tumor v deblu: nenormalnosti s strani možganskih živcev in dolgih prog; posumimo pri nistagmusu, zlasti vertikalnem ali rotatornem.

Posebnost infratentorijskih tumorjev so pogostejše padajoče metastaze. Za njihovo ugotovitev se pred operacijo priporoča MR ledvene hrbtenice (po posegu slabša preglednost zaradi krvi). Epileptični napadi so v nasprotju s supratentorijskimi tumorji tu redki (izvor je v vzdraženju možganske skorje).

Simptome možganskega tumorja glede na **čas** pojava razdelimo na zgodnje in kasne.

Zgodnji simptomi so:

- glavobol, ki se pojavi na novo, ali pa je drugačen od bolniku prej poznanega glavobola;
- epileptični napad, ki se pojavi na novo (predvsem po otroštvu), ali pa nova komponenta napada pri bolniku z znano epilepsijo;
- spremenjena osebnost, mišljenje in razpoloženje, vedenje, utrudljivost, motnje koncentracije, pomanjkanje motivacije, disforija;
- žariščni nevrološki izpadi: hemipareza, motnje senzibilitete, motnje vida, govora, voha, apraksija.

Kasni simptomi pa so:

- motnje zavesti;
- dvojni vid (prizadeto deblo);
- motnje dihanja in uravnavanja srčno-žilnega sistema;
- zastojna papila vidnega živca;
- pozitiven znak po Babinskem.

Slikovna diagnostika

Izboljšanje slikovnih diagnostičnih tehnik je pomembno vplivalo na obravnavanje bolnikov z možganskim tumorjem. Čeprav diagnoza neoplazme možganov tipično temelji na anamnezi in kliničnem ugotavljanju nevroloških izpadov, pa je nevroradiologija z magnetno resonanco in računalniško tomografijo povečala zanesljivost diagnoze in je hkrati neobhodna za predoperativno načrtovanje.

Slikovne preiskave so pomembne na štirih področjih: odkrivanje lezije, postavljanje diagnoze, načrtovanje zdravljenja in spremljanje bolnika po zdravljenju (follow up).

Tehnični napredek je omogočil tudi metabolično spremljanje možganskih tumorjev. Pozitronska emisijska tomografija (PET). Ena najpomembnejših aplikacij PET po zdravljenju gliomov je razlikovanje med spremembami, povzročenimi z obsevanjem na eni strani, in ponovitvijo oz. ostankom (rekurenca/rezidua) tumorja na drugi strani.

Diagnostični postopek, obravnavanje bolnika in zdravljenje je opredeljeno pri posamezni vrsti možganskega tumorja v nadaljevanju zapisa. Tumorji, s katerimi se srečujemo pogosteje (predvsem astrocitomi), so v tem zapisu predstavljeni bolj podrobno. Odločitev o specifični vrsti kirurškega zdravljenja, ki bo najboljše za posameznega bolnika, je odvisna od lastnosti bolnika (starost, nevrološki status in drugo), lastnosti tumorja (velikost, lokacija, predvidena histološka diagnoza) in bolnikovih pričakovanj.

Tumorji nevroepitelijskega tkiva

1. Astrocitomi

Najpogostejši primarni možganski tumorji so astrocitomi. Predstavljajo širok spekter neoplazem, ki se razlikujejo po svoji lokaciji v osrednjem živčnem sistemu (OŽS), razporeditvi po starosti in spolu, rastnem potencialu, stopnji invazivnosti, morfoloških pojavih, tendenci k napredovanju in kliničnem poteku. Znanstvena spoznanja govorijo v prid dejstvu, da te razlike odražajo tip in zaporedje genetičnih sprememb med procesom transformacije.

Določanje gradusa astrocitomov je bilo in je še področje razhajanja mnenj strokovnjakov in predlaganih je bilo več tri- in štiristopenjskih sistemov klasifikacije (Daumas-Duport, Kernohan). Zaradi poenotenja poimenovanja je sodobni trend, da se uporablja klasifikacija SZO, ki deli astrocitome v:

1. difuzno infiltrirajoče navadne astrocitome in v
2. bolj omejene specialne lezije.

Difuzni se delijo v:
- astrocitome (A, gradus II),
- anaplastične astrocitome (AA, gradus III) in
- glioblastoma multiforme (GBM, gradus IV).

Zanje je značilna tendenca k napredovanju bolezni. Imenujemo jih tudi **navadni** astrocitomi.

Med **omejene** lezije, ki ne napredujejo v maligne oblike, uvrščamo:
- pilocitni astrocitom (PA),
- pleomorfni ksantoastrocitom in
- subependimalni gigantocelični astrocitom.

Opredeljeni so tudi kot gradus I ali **posebni** (**specialni**) tumorji.

Delitev na specialne in navadne astrocitome je zasnovana na različnem razvoju oz. poteku bolezni. Specialni astrocitomi (gradus I) imajo namreč bistveno ugodnejši potek in boljšo prognozo; pojavljajo se pri mlajših bolnikih in jih navadno odkrijemo zaradi pojava epileptičnih napadov.

Astrocitome uvrščamo v naštete skupine na podlagi značilnosti v **histološki sliki**. Upoštevamo spremembe v:
- izgledu celic (anaplazija),
- številu celic (hipercelularnost),
- spremembe jeder (nuklearni pleomorfizem),
- povečano število mitoz (delitev jedra),
- nastajanje žil (neovaskularizacija),
- prisotnost nekroz.

Posebni astrocitomi - Pilocitni astrocitom (PA)

Pilocitni astrocitom je počasi rastoči tumor otroškega obdobja. Je najpogostejši tumor v otroški dobi (na 2. mestu je meduloblastom). Starejši nazivi za ta tumor so cistični cerebelarni astrocitom, juvenilni pilocitni astrocitom, optični gliom ali hipotalamični gliom. PA se bistveno razlikuje od infiltrirajočega fibrilarnega ali difuznega astrocitoma, ki imata sposobnost infiltracije v tkivo in maligne degeneracije. Tako ima PA boljšo prognozo. Pojavlja se pri nižji starosti (otroci, mladi odrasli) kot tipični astrocitomi.

Histološko je pri PA majhna gostota tumorskih celic. Izmenjujejo se mikrocistična in kompaktna področja. V z vlakni bogatih kompaktnih predelih je moč videti podolgovate, bipolarne tumorske celice s finimi, lasastimi odrastki (gr. *pilos = las*). Specifične so eozinofilne, betičaste razširitve celičnih odrastkov (t.i. Rosenthalova vlakna) in intracitoplazemske odloge beljakovin (t.i. eozinofilna telesca). Mitoze so redke, delež delečih se celic je 1-3%. Tumor zlahka prekine pio in prehaja v subarahnoidni prostor. Lahko infiltrira v perivaskularne prostore. ***Makroskopsko*** so ti tumorji gomoljasti in čvrsti, rezna ploskev je sivo-bela, na njej so pogosto vidne ciste.

PA izrašča vzdolž cele živčne osi. Prevladujoče ***lokacije*** so optični živec, hipotalamus, talamus in bazalni gangliji, možganske hemisfere (mlajši odrasli), deblo, mali možgani in redko hrbtenjača.

Simptomi in znaki. PA povzroča fokalne nevrološke izpade ali pa nelokalizirajoče znake, kot so makrocefalija, glavobol, endokrinopatija, ali povečan ICP zaradi masnega učinka ali zapore prekatov. Epileptični napadi so redki, ker možganska skorja navadno ni prizadeta.

Radiološko se vidi diskretna lezija ojačana s kontrastom, pogosto cistična, z nodusom v steni ter z malo ali nič okolnega edema.

Za naravni potek PA je tipična počasna rast.

Zdravljenje je opisano v naslednjem poglavju *Dolenc s sod. Zdravljenje znotrajlobanjskih benignih tumorjev*.

Navadni astrocitomi

Glede na prevladujoč tip celic jih delimo na fibrilarne, gemistocitne, protoplazmatične in mešane.

Najpogostejša starost, pri kateri se astrocitom pojavlja, narašča z višanjem malignosti astrocitoma in sicer:
- nizko maligni astrocitom se najpogosteje pojavi pri 34. letih,
- anaplastični astrocitom pri 41. letih in
- glioblastom multiforme pri 53. letih.

Razmerje glioblastomov (GBM) in anaplastičnih astrocitomov (AA) ter astrocitomov (A) je približno 5:3:2.

Intrinzični tumorji (izvirajo iz glija celic) lahko prizadenejo katerikoli del možganov. Značilnost je infiltrirajoča rast – nimajo ostrih mej. Nekateri nizko maligni (low grade) tumorji so sicer makroskopsko omejeni od normalnega tkiva vendar mikroskopsko vidimo prodiranje v okolno možganovino. Pri odraslih je 85% intrinzičnih tumorjev supratentorijsko.

Širjenje gliomov. Gliomi pri svoji rasti zasledujejo živčne poti v beli možganovini. Kadar se širi skozi korpus kalozum, zajame oba frontalna režnja in vidimo značilen metuljast gliom. Lahko pa gliom zajame oba parietalna režnja, včasih se širi skozi možganske pedunkle v možgansko deblo, lahko tudi po kapsuli interni, po fascikulusu unkcinatusu, da tumor zajame frontalni in temporalni reženj. Možno je širjenje skozi intertalamično adhezijo in nastane obojestranski talamični gliom. Redko se gliomi širijo po likvorskih poteh (razen ependimoma) – pri visoko malignih gliomih je v 10-25% subarahnoidni razsoj razlog za razširitev na meninge in v prekate. Skoraj nikoli ne metastazirajo izven OŽS.
Makroskopski in histološki izgled. Astrocitom je makroskopsko slabo omejen tumor, ki razriva sosednja ortotopna tkiva, jih pa ne uničuje (infiltrativna, ne destruktivna rast). Rezna ploskev je siva, steklasto gladka, opazne so ciste z gladkimi stenami in vodeno vsebino. Mikroskopsko je značilna nizka stopnja celularnosti, ohranitev normalnih struktur možganovine znotraj tumorja, redke so kalcifikacije, mitoz običajno ni, rahlo je povečano število žil **(slika 7)**.

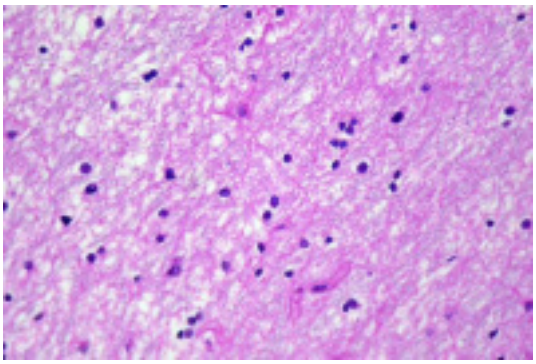
Slika 7

Slika 7 Astrocitom je makroskopsko slabo omejen tumor, ki razriva sosednja ortotopna tkiva, jih pa ne uničuje. Mikroskopsko je značilna nizka stopnja celularnosti, ohranitev normalnih struktur možganovine znotraj tumorja, redke so kalcifikacije, mitoz običajno ni.

Histološko ločimo tri tipe: fibrilarni astrocitom označujejo redkoceličnost, izomorfni neoplastični astrociti – drobne okrogle celice v mikrocistično razrahljanem matriksu. Gemistocitni astrocitom ima vlaknast tumorski matriks, v njem pa neoplastične astrocite z veliko homogene citoplazme in ekscentrično ležečim jedrom. Protoplazmatski astrocitom ima mukoidno degeneracijo, tumorske celice imajo nekaj odrastkov, matriks je mikrocističen. Celice astrocitomov vsebujejo kisli glialni vlaknasti protein GFAP (kisli glialni fibrilarni protein, ang. *Glial Fibrillary Acidic Protein*).

AA se pogosto razvije iz A. Morfološko se od njega razlikuje po večjem številu mitoz, kar se klinično kaže v hitrejšem pojavu recidivov **(slika 8)**.

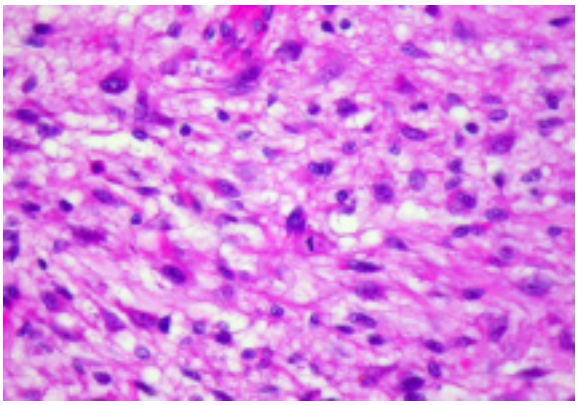
Slika 8

Slika 8 Anaplastični astrocitom se pogosto razvije iz astrocitoma. Morfološko se od njega razlikuje po večjem številu mitoz, kar se klinično kaže v hitrejšem pojavu recidivov.

Makroskopsko so GBM na rezni ploskvi značilno pisani, z rumenkastimi nekrozami, krvavitvami in sivobelim tumorskim tkivom. Rast v sosednje strukture je difuzno infiltrativna. Histološko **(slika 9)** je tumor gostoceličen, polimorfen, z veliko mitotsko aktivnostjo, delečih se celic je 8-25%. Tipične, a ne nujno prisotne, so večjedrne velikanke. Za diagnozo je potrebna prisotnost trakastih ali ploskovitih nekroz, okrog katerih se celice radiarno urejajo

(paseudopalisade). Tipična lastnost je neovaskularizacija s proliferacijo endotela, posebej v infiltracijski coni tumorja, gliomske celice pa inducirajo nastanek žil z izločanjem VEGF (ang. *Vascular Endothelial Growth Factor*). Kljub visoki stopnji anaplazije se vsaj v delu tumorskih celic navadno da dokazati prisotnost GFAP.

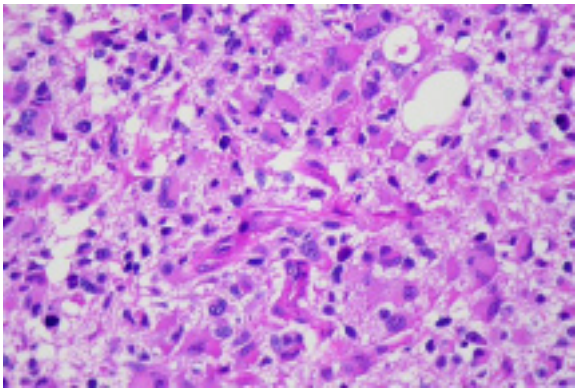

Slika 9

Slika 9 Glioblastom je gostoceličen tumor , polimorfen, z veliko mitotsko aktivnostjo, delečih se celic je 8-25%. Tipične, a ne nujno prisotne, so večjedrne velikanke. Za diagnozo je potrebna prisotnost trakastih ali ploskovitih nekroz, okrog katerih se celice radiarno urejajo (paseudopalisade).

Poseben histopatološki pojav pri gliomih so ciste. Gliomi imajo lahko cistično centralno nekrozo, kakorkoli že pa imajo lahko tudi cisto brez prisotnosti nekroze. Analiza tekočine, aspirirane iz te ciste, omogoča, da tekočino ločimo od normalnega likvorja. Tekočina iz ciste tumorja je bolj rumenkasta in se običajno strdi, ko jo odstranimo iz telesa, kar pa npr. ne velja za tekočino iz kroničnega subduralnega hematoma. Ciste se sicer lahko pojavijo pri malignih gliomih, vendar so pogostejše pri pilocitnih astrocitomih (gradus I, specialni astrocitomi).

Razvoj bolezni. Najpogostejši vzrok za razvoj morbidnosti pri nizko malignih gliomih je dediferenciacija v bolj maligni gradus.

Kadar se nizko maligni astrocitom pojavi pri bolniku po 45. letu starosti, pride do 6x hitrejšega napredovanja v maligno obliko (povprečno nastopi dediferenciacija po 7,5 mesecih), kot če se tumor pojavi pri osebi pred 45. letom (povprečni čas do dediferenciacije je 44.2 meseca). Ko pa enkrat pride do dediferenciacije, pa je mediano preživetje od tega trenutka dalje 2 do 3 leta.

Nizko maligni gliomi **(slika 10)** se pojavljajo predvsem pri otrocih in mladih odraslih**.** Večinoma je prvi znak epileptični napad. Najpomembnejši ugoden prognostični dejavnik je mladost. Slabša prognoza je v primeru prisotnosti povišanega ICP, motenj zavesti, sprememb v osebnosti in pri nevroloških izpadih.

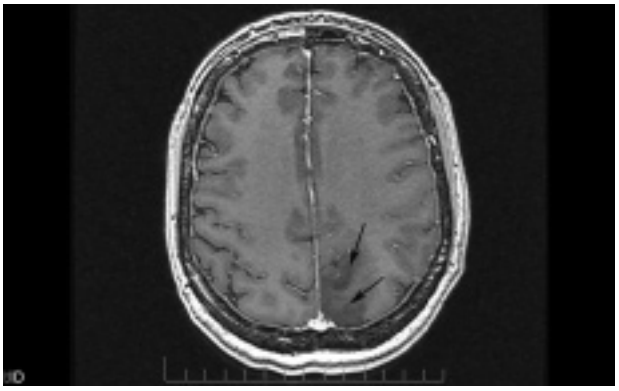
Slika 10

Slika 10 Astrocitomi se pojavljajo predvsem pri otrocih in mladih odraslih. Večinoma je prvi znak epileptični napad. Gre za hipointenzivne spremembe na T1 sekvenci, ki se s kontrastom ne obarvajo.

Maligni astrocitomi (gradus III, IV) vključujejo AA in GBM **(slika 11)**. Čeprav sta oba maligna, se med seboj razlikujeta. Tako je povprečno trajanje simptomov pred operacijo pri AA 15,7 mesecev, pri GBM pa 5,4 mesecev.

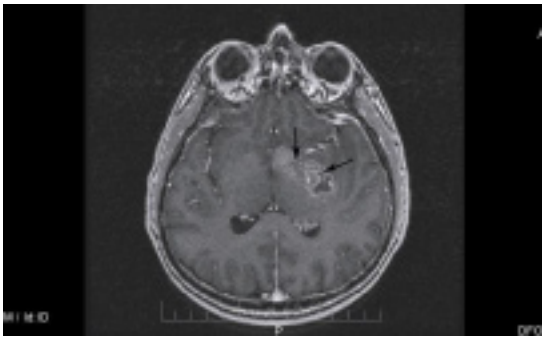
Slika 11

Slika 11 MRI glioblastoma na medialni strani temporalnega režnja. Za razliko od astrocitoma je tukaj prisotno obarvanje na kontrastno sredstvo.

Povedali smo že, da se maligni astrocitomi lahko razvijejo iz nizko malignega astrocitoma z dediferenciacijo ali pa izrastejo »de novo«.

Visoko maligen GBM je najpogostejši primarni možganski tumor. Je tudi skoraj vedno smrten. Kljub napredkom v diagnostiki in zdravljenju se je preživetje pri GBM v zadnjih dveh desetletjih le malenkost podaljšalo. Mediana preživetja pri GBM je leto dni, pri anaplastičnem astroctiomu pa dve leti. Prvenstveni razlog za slabo prognozo GBM je difuzna invazija posameznih tumorskih celic v okolno možganovino - mikroskopsko v veliki meri vrašča v belo substanco v globini. Tudi, kadar je dosežena makroskopsko in radiološko navidezno popolna odstranitev (ekscizija) tumorja pri posegu, pa se tumor ponovi na resekcijskih robovih, tudi če so ti segali še tako daleč v »zdravo« možganovino.

Multipli gliomi. Multiple gliomatozne mase so možne, kadar se gliom razširi po enem od opisanih mehanizmov:

- gliomatosis cerebri: difuzni infiltrirajoči astrocitom, ki zajame skoraj celotni možganski hemisferi in deblo; običajno je nizko maligni, možna so področja AA in GBM, ki se lahko manifestirajo kot fokalne mase. Najpogostejši je v 1. in 2. desetletju
- meningealna gliomatoza: diseminacija glioma po likvorju; podobno karcinomatoznemu meningitisu
- multipli primarni gliomi: pogosto pri nevrofibromatozi in tuberni sklerozi.

Ko je potrjena diagnoza multiplih gliomov, je lokalna terapija (npr. operacija, intersticijska radioterapija) neprimerna. Indicirano je obsevanje celotnih možganov in morda kemoterapija.

Diagnostika. Pomembno je CT in MR slikanje možganov z in brez kontrasta. CT možganov odkrije tvorbo v možganih, medtem ko podrobnejšo sliko možganskih tumorjev omogoča magnetna resonanca.

Nevroradiološko je značilno, da so astrocitomi locirani v beli substanci in se tudi širijo skozi belo substanco (po mieliniziranih živčnih vlaknih). Kalcifikacije in ciste se pojavijo pri 10-20% AA.

Diferencialno diagnostično pri leziji na CT oz. MR upoštevamo:
- metastaza
- anaplastični astrocitom
- glioblastoma multiforme
- infarkt (subakutni)
- cisticerkoza
- kontuzija (subakutna)
- limfom
- radiacijska nekroza
- toksoplazmoza
- plak multiple skleroze.

Kadar je diferencialno diagnostično možna metastatska bolezen, je potrebno odločiti tudi o CT slikanju prsnega koša, abdomna oziroma medenice.

Dokončna diagnoza se postavi na podlagi dobljenega tkiva pri operaciji. Lahko delamo samo biopsijo ali pa že pri prvem posegu skušamo odstraniti tumor.

Zdravljenje astrocitomov. Možnosti za zdravljenje **astrocitomov gradus II** so sledeče:
- samo spremljanje (redni nevrološki pregledi in slikanja),
- obsevanje,
- kemoterapija je rezervirana za napredovanje bolezenskega procesa; kombinacija PCV (prokarbazin, lomustin, vinkristin) pogosto stabilizira tumorsko rast,
- kombinirano obsevanje in kemoterapija,
- operacija.

Ne poznamo nobene raziskave, ki bi potrdila, da je katero od naštetih možnosti zdravljenja astrocitomov II boljše od ostalih.

Zavedati se moramo, da s samim zdravljenjem bolnika tudi izpostavimo možnim stranskim učinkom zdravljenja.

Bolj odločen pristop k zdravljenju je potreben v sledečih primerih:
- izredno mlad bolnik ali pa bolnik po 50. letu starosti,
- velik tumor,
- zelo kratek čas trajanja klinično izraženih težav,
- potrditev napredovanja tumorja na zaporednih slikovnih preiskavah.

Vloga kirurgije pri nizko malignih gliomih je kontroverzna. Operacija nizko malignega glioma je metoda izbora pri spodaj navedenih stanjih:
- kirurško biopsijo oz. delno resekcijo se priporoča skoraj v vseh primerih, da se potrdi diagnoza, saj klinični in radiološki podatki ne zadoščajo za dokončno diagnozo,
- pilocitni astrocitom,
- če grozi ukleščenje zaradi velikega tumorja ali ciste v tumorju,
- če tumor povzroča zaporo toka likvorja,
- če gre za neukrotljive epileptične napade,
- če gre za otroke, mlajše od 5 let, da se jim odloži čas začetka adjuvantne terapije (zaradi stranskih učinkov le-te),
- manjši tumorji so navadno manj agresivni in so zato boljši kandidati za poskus popolne odstranitve.

Ker meje tumorskega tkiva ob kirurškem dostopu pogosto niso jasno vidne, je koristna pomoč stereotaksije in slikovno vodenih tehnik v primerih, ko tumorji leže globoko ali mejijo na elokventna področja možganovine.

Zdravljenje **malignih astrocitomov**. Na preživetje teh bolnikov vplivajo starost, histološke značilnosti tumorja in splošna telesna zmogljivost v času, ko zbolijo. Stopnja odstranitve tumorja, oz. volumen tumorskega tkiva, ki ostane po operaciji, je v zvezi s časom do napredovanja rasti in s srednjim preživetjem. S kirurško odstranitvijo čim večjega dela tumorskega tkiva ne moremo doseči popolne ozdravitve. Cilj posega je podaljšanje kvalitetnega življenja. To navadno uspe le pri mlajših pacientih v dobrem splošnem stanju, ki tumorjev nimajo na t.i. elokventnih področjih.

Za operacijo največkrat niso primerni kandidati naslednji pacienti:
- ki imajo v dominantni polobli velik GBM,
- ki imajo lezije s precejšnjo obojestransko zajetostjo,
- starejši,
- pacienti v slabem splošnem stanju (nizka ocena z indeksom po Karnofskem).

Kakorkoli že, pa samo z delno odstranitvijo GBM povečamo tveganje za pooperativne krvavitve in/ali otekanje možganov in s tem nevarnost za ukleščenje možganovine.

Terapevtski standard, ki služi kot merilo za ocenjevanje uspešnosti vseh novih postopkov, je citoreduktivna operacija, ki ji sledi radioterapija, 40 Gy celotnih možganov in 15-20 Gy v ležišče tumorja.

Usmerjeno obsevanje ne daje slabših rezultatov kot obsevanje celotnih možganov, zato pa je slednje povezano z več neželenimi stranskimi učinki.

Na kemoterapevtike odgovarja večinoma le 10-20% teh tumorjev. Vrednost kemoterapije je verjetno tem večja, čim popolnejša je bila kirurška odstranitev. Učinkovitost vseh

uporabljanih alkilirajočih sredstev (prokarbazin, temozolomid) in sredstev, ki ustvarjajo navzkrižne povezave v molekuli DNK (cisplatin) in med molekulami DNK (karmustin, lomustin), je približno podobna. Največ sta se uporabljala cisplatin in karmustin. V želji po zmanjšanju stranskih učinkov lahko kemoterapevtik apliciramo selektivno znotrajarterijsko ali v obliki implantabilnih skladancev (ang. *wafer*), ki vsebujejo karmustin, in ki se vstavijo po prvi operaciji ali po reoperaciji zaradi recidiva. Za recidiv GBM ameriška uprava *Food and Drug Administration (FDA)* priporoča vsaditev karmustinskega skladovnika.

Temozolomid (Temodal, Temodar) je oralni kemoterapevtik, ki ga FDA priporoča pri odraslih pri začetnem recidivu AA in pri napredovanju bolezni v času, ko je bolnik na terapiji s kemoterapevtskim režimom, ki vsebuje nitrozoureo (lomustin, karmustin) in prokarbazin. Temozolomid je klinično pomemben monofunkcionalni alkilant, katerega glavni mehanizem delovanja je metilacija O(6) kisikovega atoma v gvaninu DNK. Metilna skupina moti tvorbo baznih parov med komplementarnima verigama DNK, tako da povzroča nastanek tranzicije T-A v C-G. To povzroči celično smrt, če celica preživi, pa somatsko točkasto mutacijo. Pri učinkovitosti temozolomida in rezistenci nanj so pomembni vsaj trije celični DNK popravljalni mehanizmi, med njimi metilgvanin metil transferaza (MGMT), encimu podobna majhna beljakovinska molekula, ki odstrani metilni ostanek s prenosom na cistein v svoji strukturi, s čimer se tudi avtoinaktivira. Metilacija promotorja gena za MGMT je epigenetska modifikacija gena, ki prepreči njegovo izražanje, in je ugoden prognostični dejavnik za bolnika na terapiji s temazolomidom.

Pri bolnikih, ki izražajo gen za MGMT, so tumorske celice manj občutljive na terapijo s temozolomidom. Prvi poskusi, da bi pri teh bolnikih povečali občutljivost na kemoterapevtik, že kažejo prve uspehe. Zaenkrat za inhibicijo beljakovine MGMT uporabljajo lažni substrat O(6) benzilgvanin in novejšo substanco O(4) benzilfolno kislino.

Ti in podobni izsledki bodo morda v prihodnje omogočili razvrščanje pacientov v skupine, ki bodo prejele različno terapijo v odvisnosti od stanja aktivnosti oz. neaktivnosti določenih genov, predvsem tistih, ki sodelujejo pri popravljanju DNK in uravnavanju celičnega cikla in celične smrti.

Reoperacija podaljša preživetje pri GBM za nadaljnjih 36 tednov in pri AA za 88 tednov. Vemo, da je kvalitetno preživetje za GBM in AA 10 oz. 83 mesecev. Smrtnost pri reoperacijah je višja kot pri prvem posegu, 3x pogostejše so okužbe, lahko pride do razprtja (dehiscence) rane.

Stereotaktična biopsija. Pojavnost GBM se lahko podceni za do 25%. Indikacije za stereotaktično biopsijo ob sumu na maligni astrocitom so naslednje:
- tumorji na težko dostopnih ali nedostopnih mestih v možganih in tumorji, ki mejijo na elokventna področja možganovine (motorična regija, možgansko deblo, bazalni gangliji), kjer radikalna odstranitev ni možna in bi biopsija z odprto operacijo predstavljala večje tveganje za nevrološko poslabšanje,
- majhni tumorji pri bolnikih z minimalnimi nevrološkimi izpadi,
- pacienti v slabem splošnem stanju, s spremljajočimi boleznimi, ki niso primerni za splošno anestezijo,
- za zagotovitev diagnoze, kadar le-ta ni zagotovo postavljena, predvsem v primerih, ko obstaja možnost zamenjave z limfomom.

Uspeh stereotaktične biopsije je največji, kadar se odvzamejo vzorci iz hipodenznega osrednjega nekrotičnega področja in iz hiperdenznega okolnega obroča.

Izhod. Na preživetje vplivajo sledeči dejavniki:
- starost (je pomemben napovedni dejavnik - mlajši bolniki imajo boljšo prognozo),
- histološka diagnoza tumorja (AA ima daljše preživetje kot GBM),
- stanje telesne kondicije bolnika ob diagnosticiranju bolezni (bolniki z boljšim splošnim stanjem imajo daljše preživetje).

Če upoštevamo zapisana načela zdravljenja, je srednje preživetje bolnikov z astrocitomi različne stopnje malignosti sledeče: II 7-8 let, III 2-3 leta in IV manj kot leto dni. Kakorkoli že, pa zadnji podatki kažejo, da sta odločna kirurška resekcija in sodobna multimodalna adjuvantna terapija podaljšali preživetje določenih skupin bolnikov z GBM na dobro leto dni. Čeprav agresivno zdravljenje ni zagotovilo za podaljšanje preživetja, pa se pri velikem številu bolnikov s takim pristopom zdravljenja pomembno izboljša kvaliteta življenja.

2. Oligodendrogliomi

Izvirajo iz diferenciranih oligodendrocitov ali progenitornih celic. Veljalo je, da predstavljajo oligodendrogliomi zgolj 4% primarnih možganskih tumorjev. Novejša spoznanja kažejo, da so bili pogosto napačno spoznani za fibrilarni astrocitom, tako da oligodendrogliomi predstavljajo celo 25-33% glialnih tumorjev. Več kot 90% je supratentorijskih. Srečamo ga v odrasli dobi (vrh med 26. in 46. letom), le manjši vrh pojavljanja je v otroštvu med 6. in 12. letom.

Klinična slika in diagnostika. Pogosto se pojavijo z epileptičnimi napadi. Drugi simptomi (najpogosteje glavobol, mentalne spremembe, vrtoglavica, slabost) so predvsem zaradi učinka prostornine tumorja in redkeje zaradi zvišanega ICP. Diagnozo včasih postavimo zaradi nastanka obtumorske krvavitve (redkeje odkar je CT). Tumorsko tkivo je kalcinirano (na CT kar v 90%). Pogosto so v čelnih režnjih možganov. Na ***histoloških*** vzorcih imajo celice svetle haloje ob jedru, kar jim daje videz ocvrtega jajca (ne na zamrzlih rezih). Značilno je tudi razvejanje žil, ki spominja na kurjo taco. Več kot tretjina oligodendrogliomov ima pridružene neoplastične astrocitne ali ependimalne celice in govorimo o oligoastrocitomih ali mešanih glialnih oz. kolizijskih tumorjih.

Delitev (graduiranje) oligodendrogliomov še ni dorečena. S prognostičnega vidika je primerna delitev na oligodendrogliome nizke in visoke stopnje malignosti.

Izhod bolezni. Popolna odstranitev vodi v daljše in kakovostnejše preživetje kot delna odstranitev ali le biopsija. 10-letno preživetje je 10-30%, srednje preživetje kirurško zdravljenih je 35 mesecev. Kalcinirani imajo boljše preživetje. Daljše preživetje je pri tumorjih v čelnem režnju kot v senčnem (verjetno popolnejša odstranitev, ker je lažji dostop).

3. Ependimomi

Izhajajo iz ependimalnih celic, ki oblagajo možganske prekate in centralni kanal hrbtenjače. Znotrajlobanjski ependimomi predstavljajo 5-6% gliomov. Kar 69% jih je pri otrocih (skoraj vsak 10. možganski tumor otrok). Najčešča lokacija je na dnu 4. prekata **(slika 12)**. Spinalni ependimomi so pretežno pri odraslih.

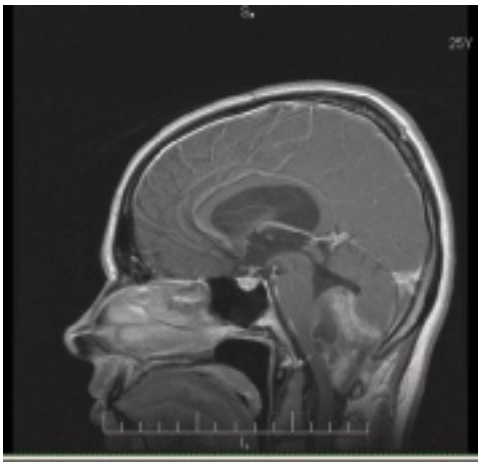

Slika 12

Slika 12 Ependimomi izhajajo iz ependimalnih celic, ki oblagajo možganske prekate in centralni kanal hrbtenjače. Najčešča lokacija je na dnu 4. prekata.

Ependimomi so dobro omejeni, benigni tumorji. Tumorske celice se lahko širijo po likvorskih poteh (padajoči zasevki so pri 11%) v hrbtenjačo. Simptomi so zaradi zvišanega ICP (glavobol, slabost, bruhanje, ataksija, vrtoglavica) in redkeje epileptični napadi.

CT in MR pokažeta spremembo na značilnem mestu (4. prekat) in hidrocefalus. Včasih ga je težko ločiti od meduloblastoma. Tumorji so pogosto kalcinirani. Mielografija je za določanje zasevkov v hrbtenjačo. Likvor je potrebno analizirati citološko na maligne celice. Histološko vidimo razporejanje celic v rozete in psevdorozete okrog žil. Ependimom izhaja iz stene prekata in raste v njegov lumen.

Ependimome delimo na ne-anaplastične in anaplastične. Med prve uvrščamo papilarne in miksopapilarne ependimome in subependimome.

Terapija izbora je popolna kirurška odstranitev tumorja. To na dnu 4. prekata ni možno. Ependimomi so občutljivi na obsevanje, tako da je preživetje daljše po kombinaciji operacije z obsevanjem (5-letno preživetje je 41%). Mlajši bolniki imajo krajše preživetje.

4. Tumorji pinealnih celic

Pinealno področje možganov je navzad omejeno s spleniumom korpus kalozuma in telo horoideo, navzpred z lamino kvadrigemino, navzgor z zadajšnjim delom 3. prekata in navzdol z vermisom malih možganov. Tumorji tega področja so pogostejši pri otrocih (predstavljajo 3-8% pediatričnih možganskih tumorjev) kot pri odraslih (pod 1% tumorjev). **Tumorji pinealnega področja** so zelo raznoliki, saj izhajajo iz različnih tkiv in sicer:
- **pinealno žlezno tkivo** (pineocitomi in pineoblastomi)
- glija celice (astrocitomi, oligodendrogliomi, glialne ciste)
- arahnoidne celice(meningiomi, arahnoidne ciste)
- ependim (ependimomi)
- simpatični živci (hemodektomi)
-ostanki zarodnih celic (horiokarcinom, germinom, embrionalni karcinom, tumor rumenjakove vrečke, teratom)

- odsotnost možganskožilne bariere v pinealni žlezi (možni so hematogeni zasevki)
- preostanek ektoderma (epidermoidne ali dermoidne ciste).

Pineocitom je dobro diferencirana neoplazma, ki izrašča iz pinealnega epitelija. **Pineoblastom** je maligni tumor, ki ga obravnavamo v sklopu PNET. Oba lahko zasevata (metastazirata) po likvorju in oba sta radiosenzitivna.

5. Embrionalni tumorji

SZO med tumorje nevroepitelijskega tkiva uvršča tudi embionalne tumorje. V to skupino sodijo neuroblastom, retinoblastom in primitivni nevroektodermalni tumorji PNET. Med slednjimi je najpogostejši meduloblastom.

Meduloblastom predstavlja 15-20% znotrajlobanjskih tumorjev pri otrocih, največ ga je v prvem desetletju življenja, vendar redko pred 1. letom. Dvakrat pogostejši je pri dečkih. Najpogosteje ta maligni tumor izraste v vermisu malih možganov, strehi 4. prekata (fastigium) in zgodaj povzroča obstruktivni hidrocefalus. Običajno se javlja z glavobolom, slabostjo in bruhanjem ter ataksijo. Je zelo radiosenzitiven in zmerno kemosenzitiven. Pogost je razsoj po likvorju (slikanje spinalne osi predoperativno za izključitev širjenja tumorja). Diagnosticira se s CT ali MR. Zdravljenje je čim popolnejša kirurška odstranitev in nato obsevanje (do 3. let starosti nižje doze obsevanja ali pa le kemoterapija). Slab prognostičen dejavnik je med drugim nizka starost (<4 leta), razsoj ali tumor, neprimeren za popolno kirurško odstranitev. Bolniki brez ostankov tumorja na kontrolnem pooperativnem MR ter z negativnim izvidom likvorja imajo 75% 5 letno preživetje.

Tumorji možganskih in hrbtenjačnih živcev

Ta skupina tumorjev zajema različne histopatološke pojave in z njimi povezane klinične značilnosti. Pogosteje kot pri drugih neoplazmah v živčnem sistemu se ti tumorji pojavljajo v sklopu družinskih sindromov, posebno nevrofibromatoze. Glavne klinično patološke entitete so Schwannom, neurofibrom, perineurinom, maligni tumor ovojnic perifernega živca.

Akustični neurinom

Akustični neurinom ali švanom je običajno inkapsuliran, benigni tumor iz diferenciranih neoplastičnih Schwannovih celic. Tipično izrašča iz nevrilemske ovojnice vestibularne veje VIII. možganskega živca na stiku centralnega in perifernega mielina, imenovanem Obersteiner-Redlichova cona, ki se nahaja 8-12 mm distalno od možganskega debla, blizu porus acusticusa, v cerebelopontinem kotu **(slika 13a in b)**. Letna rast tumorja je od 0,2 do 2 mm. Pravilen naziv tumorja je vestibularni švanom, saj ne izvira iz akustične veje ter je švanom in ne neurinom.

Slika 13a

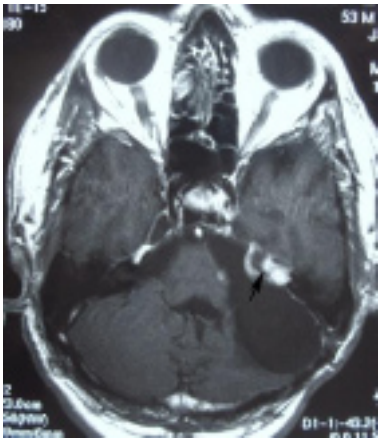

Slika 13b

Slika 13 CT s kontrastom prikazuje veliki cistični akustični nevrinom v levem pontocerebelarnem kotu. Slika **13a** CT posnetek pred operacijo in slika **13b** MRI posnetek 6 let po operaciji, ki prikazuje manjši recidiv tumorja, ki je bil uspešno zdravljen z gama nožem.

Histološko je švanom benigen tumor, ki ga tvorijo vlakna Antoni A in B: Antoni A so ozke podolgovate bipolarne celice, Antoni B pa rahla mreža.

Predstavlja 10% možganskih tumorjev. Pojavlja se v dveh oblikah – sporadičen in v povezavi z nevrofibromatozo tipa 2. Sporadični so enostranski in predstavljajo 95% vseh švanomov. Značilni so za 4. in 5. desetletje življenja. Nastanejo zaradi izgube tumor-supresorskega gena na dolgem kraku kromosoma 22. Švanomi, ki s povezani z nevrofibromatozo tipa 2, so obojestranski in se pojavljajo pri mlajših.

Klinična slika. Tumor raste v notranji auditorni kanal. Vrsta simptomov je odvisna od velikosti tumorja. Večinoma tumorji na začetku povzročijo triado zaradi pritiska na VIII. možganski živec :
- tinitus
- istostranska senzorinevralna izguba sluha (navadno postopna in progresivna, a v 10% nastopi nenadno)
- motnje ravnotežja, vrtoglavica.

Večji tumorji (>2cm) pritiskajo na. V. in VII. možganski živec, zato najdemo parestezije po obrazu, oslabelost mimičnih mišic, bolečino v ušesu (otalgija) in motnje okusa.

Še večji tumorji (>4cm) povzročajo zaporo likvorskih poti in znake zvišanega ICP (glavobol, dvojni vid, slabost in bruhanje).

Izjemno veliki tumorji lahko pritiskajo na deblo in spodnje možganske živce (IX., X., XI), kar se izraža z ataksijo, glavobolom, slabostjo in bruhanjem, cerebelarnimi znaki, hripavostjo in motnjami požiranja.

Diagnostika. Obdelava bolnika vključuje audiogram (pri vestibularnem švanomu je navadno senzorinevralna izguba sluha visokih tonov) in testiranje razločevanja govora. Napravi se MR možganov s kontrastom. Diferencialno diagnostično se pri vestibularnem švanomu upošteva

meningiom, epidermoid, metastazo ali neurom drugih možganskih živcev. Švanom je treba ločiti od meningioma, kajti oba lahko vstopata v notranji auditorni kanal, švanom pa je redkeje pritrjen na duro kot meningiom.

Zdravljenje je opisano v naslednjem poglavju »*Dolenc s sod. Zdravljenje znotrajlobanjskih benignih tumorjev*«.

Posebno pri starejših ti tumorji rastejo zelo počasi. Bolnike, starejše od 65 let, ki imajo majhne tumorje, je potrebno spremljati (simptome, sluh, rast tumorja na zaporednih MR). Če tumor zraste več kot 2 mm letno, je potrebna operacija.

Stereotaktična radiokirurgija (gama nož) se uporablja, kadar bolniki niso kandidati za kirurško zdravljenje npr. ni sposoben za operacijo, če je recidiv, obojestranski tumor. Gre za zelo natančno obsevanje globokih struktur v znotrajlobanjskem prostoru po načelih stereotaktičnega koordinatnega sistema. Uporablja se izvore radioaktivnega kobalta, ki se usmerijo natančno v predel, kjer želimo obsevati.

Izhod in spremljanje. Po poročilih je popolna kirurška odstranitev dosežena v 97%. Možni zapleti so likvoreja (4-27%), meningitis (5,7%) ali potreba po shuntu (hidrocefalus ali likvoreja) v 6,5%. Smrtnost je majhna (1%). Rekurenca je odvisna od popolnosti odstranitve in po novejših podatkih na podlagi MR je od 7-11%.

Tumorji mening

Meningiomi

Meningiomi so ekstraaksialni tumorji (zunaj osi živčevja). Izrastejo iz arahnoidne ovojnice kjerkoli v lobanji ali hrbtenici, najpogosteje vzdolž falksa, na konveksiteti možganov in na sfenoidni kosti. Rastejo izredno počasi. Meningiomi so benigni, možne so tudi maligne oblike.

Običajno so okrogli ali ovalni ter so na manjšem delu pritrjeni na duro. Meningiomi so vaskularni, hranijo se z vejami iz a. carotis externe (srednja meningealna arterija), razen nizko frontalni meningiomi, ki se lahko hranijo z vejami iz a. carotis interne (etmoidalna arterija, veja oftalmične arterije).

Epidemiologija. Predstavljajo okoli 15% primarnih intrakranialnih tumorjev. Razmerje med spoloma je 3:2 za ženske. Starostni vrh pojavljanja je pri 45. letih. 1,5% meningiomov se javi pri otrocih in adolescentih (10-20 let), pri slednjih je lahko v sklopu nevrofibromatoze I (von Recklinghausen), enako pri obeh spolih. Lahko so multipli (v 8%), kar je pogosteje v sklopu nevrofibromatoze. Včasih zraste »meningioma en plaque«.

Diferencialno diagnostično pridejo v poštev drugi tumorji, cista, ali kalcificirana anevrizma.

Razdelitev meningiomov. Meningiomi imajo širok spekter ***histološke slike***. Značilne so prehodne oblike med glavnimi tipi. V enem tumorju je lahko več kot ena histološka oblika. Večina klasifikacij zajema:

1. Tri glavne kategorije ***klasičnih meningiomov***:

- meningotelijski oz. sincicijski; najpogostejši
- fibrozni (fibroblastični) in
- tranzicionalni (mešani).

Ostale variante so še psamomatozni, angiomatozni, mikrocistični, sekretorni, »clear cell«, hordoidni, bogat z limfociti, metaplastični.

2. ***Atipični***, če gre za povečano celularnost ali povečano mitotično aktivnost.

3. ***Maligni meningiomi*** so redki, imajo pogoste mitoze, kortikalno invazijo in značilna je visoka stopnja ponavljanja (rekurenca).

Veljavna klasifikacija meningiomov SZO II (WHO II) razdeli meningiome glede na verjetnost rekurence in stopnjo agresivnosti tumorja. Meningiomi z nizkim tveganjem za rekurenco in neagresivnim vedenjem (gradus I) so t.i. benigni meningiomi. Mednje sodijo: meningotelijski, fibrozni, tranzicijski, psamomatozni, angiomatozni, mikrocistični, sekretorni, metaplastični meningiom. Meningiomi z večjo stopnjo rekurence in agresivnejšim vedenjem imajo oznako gradus II (atipični) ali gradus III (maligni). Meningiomi gradus II so atipični, »clear cell« in hordoidni, gradus III pa rabdoidni, papilarni in anaplastični (maligni) meningiomi.

Lokacija in simptomi. Simptomi so neposredno povezani z lokacijo teh ekstraaksialnih neoplazem zaradi učinka mase ali pa pritiska na vitalne strukture. Dražijo korteks, zato so možni epileptični napadi. Meningiomi rastejo tako dolgo, dokler ne povzročijo nevroloških izpadov, na podlagi katerih jih odkrijemo. Lahko jih odkrijemo naključno, ko delamo preiskave zaradi drugih razlogov.

Kar 90% meningiomov je supratentorijskih in 9% v zadnji kotanji. Najpogostejše lokacije, kjer se pojavi skupno dve tretjini meningiomov, so:
- konveksiteta
- sfenoidno krilo: lateralni oz. pterionalni, srednja tretjina oz. alarni in medialni oz. klinoidalni **(slika 14)**

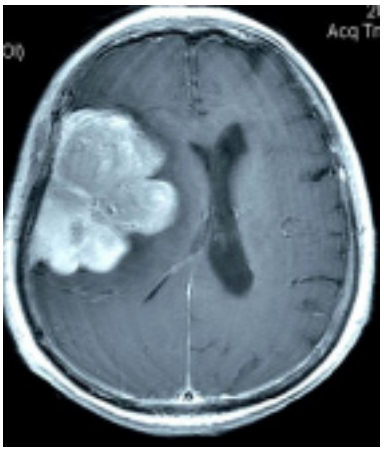
Slika 14a

Slika 14b

Slika 14 MRI meningioma lateralne tretjine sfenoidnega krila, ki vrašča v silvično brazdo. Na sliki **14a** MRI posnetek pred operacijo in na sliki **14b** CT po operaciji tumorja.

- parasagitalni in falks meningiomi: **(slika 15)** polovica primerov zajame superiorni sagitalni sinus.

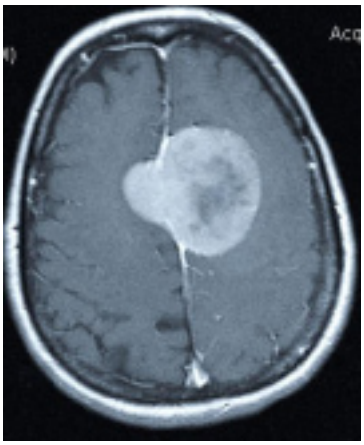

Slika 15a

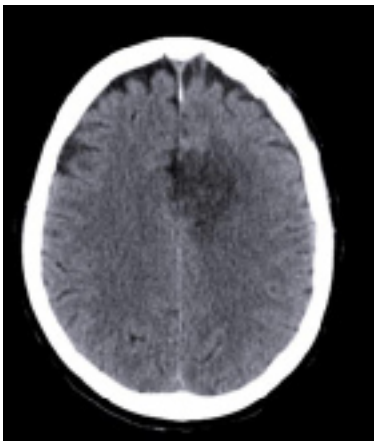

Slika 15b

Slika 15 MRI menigioma, ki narašča na levo stran falksa in se pod njim širi tudi na desno stran. Na sliki **15a** MRI posnetek pred operacijo in na sliki **15b** CT po operaciji tumorja. K radikalni odstranitvi spada tudi izrezanje falksa.

Druge lokacije so tentorij, olfaktorna brazda **(slika 16)**, tuberkulum sele, cerebelopontini kot, foramen magnum. Lahko zrastejo tudi v prekate in orbitalno.

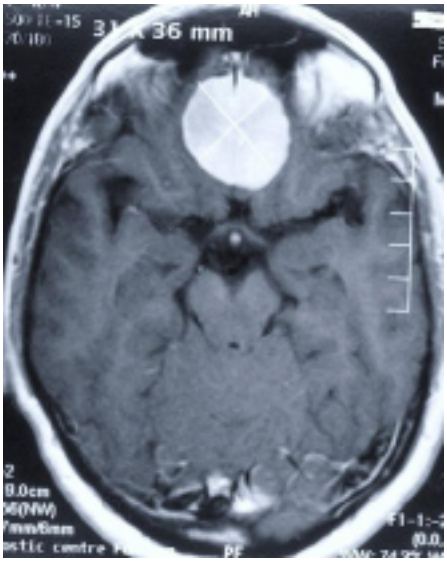

Slika 16

Slika 16 Tipični olfaktorni meningiom, baze sprednje lobanjske kotanje.

***Diagnosticiranje*.** CT preiskava pokaže mikrokalcifikacije in psamomska telesa. Pomembna je za oceno prizadetosti kosti, saj meningiomi lahko povzročajo hiperostozo sosednje kosti. Meningiomu so podobni zasevki karcinoma prostate (hiperostoza). Magnetna resonanca (MR) pokaže večino meningiomov v relaksacijskem času T2 (če niso kalcinirani) in v T1 sekvenci s kontrastom. Pomembna je tudi za določitev prehodnosti venskih sinusov v duri. Angiografija pokaže prehranjevalne arterije iz zunanje karotidne arterije, razen pri nizkih, v sredini in

spredaj ležečih tumorjih (olfaktorni meningiomi). Te tumorje prehranjujeta notranja karotidna arterija (tudi paraselarne meningiome) in oftalmična arterija. Preiskava daje tudi podatek o prehodnosti venskih sinusov. Uporablja se tudi preoperativna embolizacija.

Zdravljenje meningiomov osrednjega dela lobanjskega dna je opisano v naslednjem poglavju *Dolenc s sod. Zdravljenje znotrajlobanjskih benignih tumorjev*.

Asimptomatske lezije redno nevroradiološko spremljamo, prav tako ravnamo pri bolnikih, ki imajo edini znak meningioma epilepsijo, ki jo uspešno nadzorujemo z zdravili. Vsako zdravljenje ima namreč tudi stranske učinke ali zaplete. Na podlagi spremljanja bolnika se individualno odloča, kako in kdaj zdraviti meningiom pri posameznem bolniku.

Uspešnost kirurške resekcije meningiomov je opredelil Simpson v petih stopnjah. Njegov sistem upošteva popolnost odstranitve tumorja ter odstranitev zajete dure, kosti in venskih sinusov. Če ni možno kirurško odstraniti tumorskega tkiva na mestu pritrditve na duro, ali pa prizadete kosti in venskega sinusa, se poveča tveganje za rekurenco. Tako je ocena stopnje resekcije meningioma po Simpsonu napovedni dejavnik za ponovitev tumorja.

- gradus I: makroskopsko popolna odstranitev, odstranitev pritrditve na duro in odstranitev prizadete kosti, vključno z resekcijo sinusa, če je bil zajet s tumorjem;
- gradus II: makroskopsko popolna odstranitev, endotermična koagulacija pritrditve na duro;
- gradus III: makroskopsko popolna odstranitev, brez resekcije oz. koagulacije pritrditve na duro ali nenormalne kosti;
- gradus IV: delna odstranitev tumorja;
- gradus V: samo dekompresija (biopsija).

Obsevanje. Približno tretjine meningiomov ne moremo kirurško popolnoma odstraniti. V današnjem času v številnih primerih uporaba sodobnih adjuvantnih radioterapevtskih metod (frakcionirano ali enkratno obsevanje) omogoča odličen funkcionalni izhod zdravljenja z nizkim odstotkom zapletov obsevanja. Za majhne do srednje velike tumorje (pod 30 mm oz. manj kot 8 ccm) na področjih, ki ne vključujejo vitalnih struktur (optični živec, kjazma, deblo), je možna radiokirurgija tako kot prva oblika zdravljenja ali pa za ostanke (rezidualni tumor) ali ponovitve (rekurentni tumor) tumorja. Obsevajo lahko maligne, hitro rekurentne meningiome (reoperacija z brahiterapijo). Glede pomislekov, da naj bi obsevanje benignih tumorjev povečalo tveganje za malignom, sodobne raziskave kažejo, da je tveganje sprejemljivo majhno in sicer 1-2% 10-20 let po zdravljenju. Kemoterapija zaenkrat nima vloge pri zdravljenju meningiomov. Raziskujejo še novejše snovi npr. antagoniste receptorja tirozin kinaze ali afla interferon.

Petletno preživetje pri meningiomih je 91,3%. Pojav rekurentnega tumorja je odvisen predvsem od popolnosti operativne odstranitve tumorja. Maligni meninigiomi imajo pogosteje rekurenco kot benigni.

Limfomi in hemopoetične novotvorbe

SZO v to skupino tumorjev uvršča maligne limfome (primarni limfomi OŽS), plazmocitom, granulocitni sarkom in druge. Primarni limfomi OŽS so tisti, ki izraščajo v osrednjem živčevju brez znakov za limfom kje drugje v organizmu v času diagnoze. Ločiti jih moramo od sekundarnih limfomov, ki so posledica metastatskega širjenja sistemskega limfoma v

možganski parenhim (zasevki). Starejši imeni za primarni limfom OŽS sta tudi sarkom retikulumskih celic in mikrogliom.

Primarni limfom OŽS je edinstven možganski tumor, ker zraste iz neživčnega tkiva. Omejen je na OŽS, čeprav v živčnem sistemu ni limfatičnega tkiva. Pri več kot 90% gre za primarni B celični limfom v OŽS in se opredeli kot stadij IE ne-Hodgkinovega limfoma, kajti omejen je na eno mesto izven bezgavk.

Epidemiologija. Incidenca primarnih limfomov OŽS v zadnjih dveh desetletjih kontinuirano narašča. Deloma to razložimo z epidemijo HIV-1, kajti dobrih 10% bolnikov z aidsom v terminalni fazi razvije maligni možganski B celični limfom v povezavi z Epstein-Barr virusom. Prav tako se limfomi OŽS pojavljajo pri bolnikih po transplantacijah, pa tudi pri celotni populaciji je incidenca v porastu. Razmerje med spoloma je 1,5:1 za moške (pri aidsu so večinoma moški). Mediana starost ob diagnosticiranju je pri imunokompetentnih osebah 59 let, pri imunokompromitiranih pa 30 let.

Etiologija. Prirojena ali pridobljena imunokompromitiranost predstavlja tveganje za razvoj primarnega limfoma OŽS. Takšna stanja so Wiskott-Aldrichov sindrom, aids in kronična uporaba imunosupresivnih zdravil zaradi transplantacije organa ter v manjši meri zdravljenje Hodgkinovega limfoma in avtoimunih bolezni, kot so revmatoidni artritis in Sjogrenov sindrom. Izgleda, da ima glavno vlogo pri imunokompromitiranih bolnikih s primarnim limfomom OŽS Epstein-Barrov virus (EBV). EBV genom je namreč prisoten v tumorskih celicah pri več kot 95% imunokompromitiranih bolnikih in le pri 0-20% imunokompetentnih bolnikih. Niso še ugotovili etiološkega dejavnika pri nastanku primarnega limfoma OŽS pri imunokompetentnih osebah.

Lokacija. Okoli 60% primarnih limfomov OŽS je supratentorijsko **(slika 17)** (predvsem frontalni reženj in tudi ostali režnji, globoka jedra, periventrikularno). Infratentorijski tumorji so v malih možganih. Možni so tudi v hrbtenjači. Limfomi so multipli pri 40% (pri bolnikih z aidsom so lezije multiple pri več kot 90%).

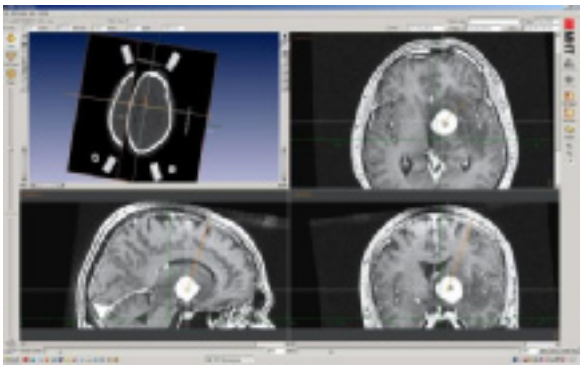

Slika 17a

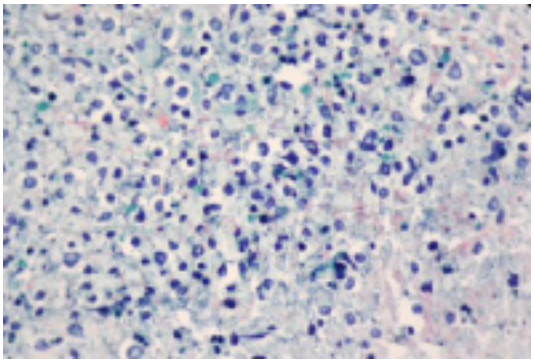

Slika 17b

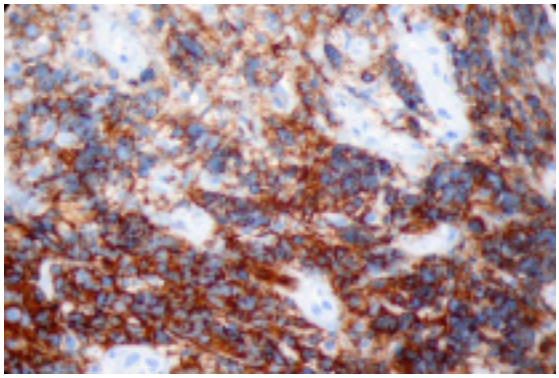

Slika 17c

Slika 17 Okoli 60% primarnih limfomov OŽS je supratentorijsko (predvsem frontalni reženj in tudi ostali režnji, globoka jedra, periventrikularno). Slika **17a** prikazuje MRI sliko limfoma med načrtovanjem trajektorija za stereotaktično biopsijo, **17b** intraoperativni razmaz med stereotaktično biopsijo barvan po Papanicolau in **17c** prikazuje limfomske celice, pozitivne na CD20.

Klinična slika. Simptomi in klinični znaki so nespecifični. Bolniki imajo nevropsihiatrične simptome, znake zvišanega ICP, epileptične napade, glavobol. 30-42% bolnikov ima tudi žariščne simptome (motorične ali senzorične simptome po polovici telesa, delno epilepsijo). Lahko imajo paralizo več možganskih živcev (zaradi karcinomatoznega meningitisa). Simptomi s strani malih možganov, možganskega debla in hrbtenjače so redki. Pri 5-20% primerov so prisotni očesni znaki: plapolanje, slepota ali meglen vid, zmanjšana vidna ostrina. Tumor pri bolniku z uveitisom je karakterističen pojav.

Diagnostika. Na limfom OŽS posumimo pri homogeni leziji na CT ali MR v centralni sivini ali korpus kalosumu (še posebej pri bolnikih z aidsom). Stereotaktična biopsija je metoda izbora za potrditev histološke diagnoze primarnega limfoma OŽS, kajti pogosto gre za globoko ležeč tumor in kirurška resekcija ni najboljši izbor. Pred biopsijo se ne daje kortikosteroidov, razen če ne grozi ukleščenje. Uporaba steroidov pred biopsijo lahko vpliva na vzorec, ki ni več diagnostičen (kortikosteroidi so pri limfomu OŽS onkolitični).

Ker je primarni limfom OŽS redek, je potrebno izključiti prisotnost skritega sistemskega limfoma. Pomembna je skrbna anamneza o morebitnih drugih boleznih, ki so povezane z limfomom (sistemski lupus, Sjogrenov sy, revmatoidni artritis, imunosupresivno stanje zaradi presaditve, kongenitalno ali aids). Pri kliničnem pregledu smo pozorni na bezgavke, napravi se CT prsnega koša in trebuha zaradi perihilarnih in medeničnih bezgavk, laboratorijske preiskave (vključno HIV), biopsija kostnega mozga, UZ testisov pri moških in oftalmološki pregled (uveitis, okularni limfom).

Zdravljenje. V začetku zelo dober odgovor na steroide (zmanjšanje na CT). Kirurška odstranitev (delna ali popolna) ne vpliva na prognozo; glavni namen posega je biopsija – boljša je stereotaksija. Primarni limfom OŽS je zelo radiosenzitiven. Radiacijsko zdravljenje po biopsiji zajema obsevanje celotnih možganov (40-50 Gy). Doze nad 50 Gy povzročajo kasne nevrotoksične učinke (demenca). Zdravljenje se prične s kemoterapijo, priporočljive so sheme, ki temeljijo na visokih dozah metotreksata. Sodobne študije ne potrjujejo prednosti intratekalne aplikacije metotreksata, razen pri bolnikih s pozitivnim citološkim izvidom likvorja. Pri starejših (že po 50. letu) se je potrebno izogibati obsevanju.

Prognoza bolnikov. Brez zdravljenja je mediano preživetje 1,8-3,3 mesece po diagnozi. Slabšo prognozo imajo bolniki, starejši od 60 let, če imajo oceno splošnega telesnega stanja (Karnofsky) nižjo od 70, imunodeficientni, z multiplimi lezijami ter s prekatnimi tumorji. S sodobno terapijo imunokompetentni bolniki v 85% preživijo 17-45 mesecev. Od 40 do 70% bolnikov preživi 2 leti in od 25 do 45% bolnikov preživi 5 let. Bolniki z aidsom imajo mnogo slabšo prognozo z medianim preživetjem od 2-6 mesecev, oz. z multimodalnim zdravljenjem do 13,5 mesecev.

Tumorji zarodnih celic

Tumorji zarodnih celic OŽS predstavljajo svojstven razred tumorjev, ki prizadenejo predvsem otroke in adolescente. Njihove histopatološke in biološke značilnosti so podobne kot pri neoplazmah zarodnih celic, ki izrastejo v gonadah in izven njih. Delimo jih na germinome in negerminome. **Germinomi** so maligni tumorji primitivnih zarodnih celic v gonadah (pri moškem je testikularni seminom, pri ženskah disgerminom) ali v osrednjem živčnem sistemu. 30% tumorjev pinealne regije pri otrocih so germinomi. Preživetje je boljše kot pri negerminomih. Med **negerminome** uvrščamo več entitet: embrionalni karcinom, tumor rumenjakove vrečke, horiokarcinom, teratom (zreli, nezreli, z maligno transformacijo) in mešan tumor zarodnih celic.

Tumorji zarodnih celic rastejo v srednji liniji. Pri ženskah so navadno supraselarno, pri moških pa v pinealnem področju. Za razliko od benignih teratomov so vsi znotrajlobanjski tumorji zarodnih celic maligni. Lahko zasevajo po likvorju in sistemsko. Pri tumorjih zarodnih celic so lahko (ne pa vedno) v likvorju povišani tumorski markerji (beta hCG in AFP).

Klinično imajo bolniki hidrocefalus, ki povzroča glavobol, bruhanje, letargijo, motnje spomina, nenormalen obseg glave in epilepsijo. Možen je Parinaudov sindrom (paraliza pogleda navzgor, retrakcija vek). Padajoči zasevki lahko povzročijo radikulopatijo in/ali mielopatijo.

Zdravljenje je še kontroverzno. Pri akutnem hidrocefralusu je primerna zunanja prekatna drenaža. Stereotaksija pride v poštev za potrditev diagnoze (biopsija) ali za zdravljenje simptomatske ciste pinealnega področja. Potrebna je previdnost zaradi številnih žil v pinealni regiji. Za nekatere lezije je primerna stereotaktična radiokirurgija. Glede obsevanja ni enotnega mnenja. Kakorkoli že, se uporablja pri germinomih (so občutljivi na obsevanje in kemoterapijo) in tudi drugih tumorjih. Izogibamo se ga pri otrocih pred tremi leti starosti, kjer uporabljamo raje kemoterapijo. Nekateri avtorji zagovarjajo kirurško zdravljenje za večino tumorjev (razen germinomi), drugi operirajo le radiorezistentne tumorje, benigne, dobro omejene, maligne tumorje brez znakov za metastaze. Smrtnost pri operiranih bolnikih je 5-10%.

Ciste in tumorjem podobne lezije

Najpogostejše entitete v tej skupini so Rathkejeva cista, epidermoidna cista (holesteatom), dermoidna cista in koloidna cista 3. prekata.

1. Rathkejeva cista

Rathkejeva cista je neneoplastična lezija in predstavlja ostanek Rathkejeve vrečke. Je intraselarna in jo najdejo naključno pri 13-23% autopsij. Adenohipofiza zraste s proliferacijo iz anteriorne stene Rathkejeve vrečke.

Na CT je Rathkejeva cista kot cistična lezija z nizko gostoto; pri polovici primerov je kapsula ojačana. Vsebina ciste spominja na motorno olje, medtem ko vsebuje tekočina pri kraniofaringeomu holesterolne kristale. Zdravi se z delno odstranitvijo in drenažo.

2. Epidermoidne in dermoidne ciste

Gre za benigne razvojne tumorje ektodermalnega izvora. V ***epidermoidih*** se nahaja keratin, celični drobir in holesterol. Pojavljajo se bolj lateralno, npr. v pontocerebelarnem kotu ali 4. prekatu, lahko tudi supraselarno ali v hrbtenjači. Epidermoid imenujemo tudi holesteatom ali biserni tumor. Podoben je holesterolnemu granulomu, ki nastane po kroničnih vnetjih. Predstavlja 0,5-1,5% možganskih tumorjev. Pri bolnikih lahko pride do kratkih obdobij aseptičnega meningitisa (Mollaretov meningitis). V diagnostiki sta najprimernejša CT in MR.

Dermoidi vključujejo še kožne dodatke (lasne mešičke, žleze lojnice). Nastanejo v srednji liniji in so redkejši (0,3% možganskih tumorjev). V polovici primerov so povezani z drugimi anomalijami. Pogosto so jim pridruženi bakterijski meningitisi.

Zdravljenje je operativno. Potrebna je previdnost, da ne izteče vsebina ciste, ker je dražeča. Pooperativno obsevanje ni indicirano.

3. Koloidna cista

Koloidna cista je počasi rastoč benigni tumor, ki predstavlja manj kot 1% znotrajlobanjskih tumorjev, oziroma 2% gliomov. Pravijo jim tudi nevroepitelijske ciste. Izvor ni znan. Tvori jo fibrozna, z epitelijem obložena stena, napolnjena je ali z mukoidno ali gosto hiloidno substanco. Pojavlja se med 20. in 50. letom starosti. Običajno se pojavlja v anteriornem delu 3. prekata, zapre Monrojevo odprtino ter povzroča obstruktivni hidrocefalus, ki zajema samo stranske prekate.

Klinična slika. Najpogostejši simptom je glavobol, pogoste so še motnje hoje, mentalne motnje, slabost in bruhanje, motnje vida, vrtoglavica, inkontinenca ali tinitus. Klinični znaki so zastojna papila, motnje hoje, hiperrefleksija, pozitiven Babinski, motnje koordinacije, nistagmus ali pa je klinični pregled normalen. Večina klinično pomembnih cist ima premer večji od 1,5 cm. Bolniki imajo lahko akutno intermitentno znotrajlobanjsko hipertenzijo (premikanje ciste občasno zapira foramen Monro) ali pa kronični hidrocefalus (zaradi kronične obstrukcije).

Možna je nenadna smrt, ki so jo včasih pripisovali akutni zapori toka likvorja s cisto in posledično herniacijo. Progresivna obstrukcija zaradi rasti tumorja pogosto povzroči kronični hidrocefalus in verjetno je, da na določeni točki možgani v nekaterih primerih dekompenzirajo. Prispevajo lahko tudi spremembe v dinamiki likvorja zaradi posegov (ledvena punkcija, ventrikulografija). Drug predlagan mehanizem pa je motnja hipotalamičnega nadzora srčno-žilnih refleksov.

Diagnoza se postavi na podlagi CT in MR. Ledvena punkcija ni dovoljena zaradi možnosti ukleščenja možganskega debla.

Optimalno ***zdravljenje*** je kirurško: včasih so priporočali drenažo, danes bolj kirurško odstranitev. Možnosti so transkalozalni ali transkortikalni pristop, stereotaktična drenaža ali ventrikuloskopska (nevroendoskopska) odstranitev.

Tumorji selarnega področja

Različne neoplazme, ki izraščajo iz lobanjske baze, lahko prizadenejo OŽS, predvsem z ekspanzijo, povzročajo simptome s strani optičnega živca in hipotalamusa.

SZO tumorje selarnega področja razdeli v:
- adenomi hipofize (adenohipofizne celice)
- hipofizni karcinomi
- kraniofaringeomi (adamantinomatozni in papilarni).

1. Adenomi hipofize

Hipofizo delimo v tri lobuse - adenohipofiza, intermediatni lobus in nevrohipofiza. Tumorji slednje so redki. Iz hipofize izraščajo različni benigni tumorji, veliko je hormonsko aktivnih. Delimo jih po:
- endokrini funkciji (funkcionalni, izločajo hormone in nefunkcionalni, nesekretorni)
- izgledu pod svetlobnim mikroskopom na podlagi rutinskega histološkega barvanja
- elektronsko mikroskopskem izgledu.

Histološka klasifikacija SZO adenohipofiznih tumorjev vključuje sledeče tumorje:
- tipični adenomi
- atipični adenomi
- karcinomi
- tumorji mehkih tkiv
- sekundarni tumorji
- tumorjem podobne spremembe.

Najpogostejši aktivni (funkcionalni) tumorji so prolaktinomi, ACTH sekretorni tumorji in GF sekretorni tumorji. Veliko tumorjev ne izloča hormonov - nefunkcionalni pituitarni adenomi. Tumorji, manjši od 1 cm, so mikroadenomi, večji od 1 cm pa makroadenomi.

Anatomska – radiološka klasifikacija adenomov (Hardy) upošteva:
- velikost tumorja (sprednja, srednja, zadnja kotanja)
- razraščanje tumorja (supraselarno, paraselarno) - stopnja lokalne invazije in širjenje (intaktno dno sele, invadirano dno sele, oddaljeno širjenje). Okoli 5% adenomov postane lokalno invazivnih.

Epidemiologija. Tumorji hipofize predstavljajo 10% vseh simptomatskih znotrajlobanjskih tumorjev ter so 3. najpogostejši tip možganskega tumorja. Nekatere avtopsijske študije kažejo še višjo incidenco – kar pri 20% normalne populacije (majhni nefunkcionalni adenomi so namreč klinično nemi).

Najpogostejši so v 3. in 4. desetletju življenja, enako pri obeh spolih. Incidenca je višja pri multipli endokrini adenomatozi ali neoplaziji.

Invazivnost adenomov. Adenomi so brez prave kapsule, tako da ni jasne zamejitve do same hipofize. Pomembna lastnost adenomov je, ali imajo sposobnost invazije dure in kosti. Ugotavljanje te invazije temelji na radioloških, nevrokirurških in histopatoloških opažanjih.

Klinična slika. Klinično se tumorji hipofize kažejo z endokrinološkimi motnjami (pri tumorjih, ki izločajo hormone: galaktoreja, amenoreja, akromegalija, Cushingova bolezen) ali s kliničnimi znaki zaradi učinkov mase - pritisk tumorja na sosednje strukture (predvsem pri endokrino neaktivnih tumorjih; pri tumorjih, ki izločajo gonadotropin, ker ne povzroča endokrinoloških simptomov). Redko se tumor pokaže z apopleksijo hipofize ali likvorsko fistulo skozi nos. V prvem primeru pride do hitrega poslabšanja nevrološkega stanja (glavobol, slabšanje vida, oftalmoplegija in spremembe duševnega statusa) zaradi krvavitve v tumor ali nekroze tumorskega tkiva. Ukrep je takojšnja operacija za razbremenitev vidnih poti.

Funkcionalni adenomi. Ti tumorji hipofize izločajo naslednje hormone:
- prolaktin: prolaktinomi so najpogostejši sekretorni adenomi, povzročajo amenoreja-galaktoreja sindrom pri ženskah, impotenco pri moških in pogosto sterilnost pri obeh. Lahko je prisotna izguba kostne mase;
- adenokortikotropni hormon (ACTH): zvišan ACTH povzroči ali Cushingovo bolezen ali Nelsonov sindrom. V prvem primeru bolnik pridobiva na teži, prisotna je hipertenzija, ekhimoze in strije po koži, hiperglikemija, amenoreja pri ženskah, impotenca pri moških, zmanjšan libido, hipokalemična alkaloza, stanjšanje kože, psihiatrične motnje v smislu depresije in demence, osteoporoza, hirzuitizem, akne. Pri Nelsonovem sindromu je hiperpigmentacija;
- rastni hormon povzroča akromegalijo pri odraslih, pri otrocih pred puberteto pa gigantizem. Razen povečanega izločanja iz hipofize je lahko zvečana koncentracija rastnega hormona v krvi tudi zaradi karcinoidnega tumorja.

Učinki mase hipofiznih tumorjev. Običajno nastanejo pri tumorjih, ki ne izločajo hormonsko aktivnih snovi. Od funkcionalnih tumorjev le prolaktinomi dosežejo večje prostornine. Bolniki imajo glavobol. Tumor največkrat pritiska na sledeče anatomske strukture:
- optična kjazma (bitemporalna hemianopsija)
- hipofiza (hipopituitarizem, indirektna hiperprolaktinemija)
- kavernozni sinus (pritisk na možganske živce III. do VI.: ptoza, obrazna bolečina, diplopija; zamašitev sinusa, ki povzroči izbočenje zrkla in zastoj krvi v veznici).

Diagnostika. Pri bolnikih opravimo skrbno anamnezo in klinični pregled. Potrebna je preiskava vidnega polja. Pomembne so endokrinološke preiskave zaradi določanja vrste adenoma in funkcijske rezerve preostanka hipofize. Od radioloških preiskav se uporablja MR brez in s kontrastom, CT brez in s kontrastom **(slika 18a in b)** in računalniška cerebralna angiografija CTA (lokaliziramo karotide). Veliko ACTH mikroadenomov je tako majhnih, da jih MRI ne prikaže in je za dokazovanje prisotnosti v hipofizi potrebno vzorčenje venske krvi iz spodnjega petroznega sinusa. Za dokazovanje ostankov in mikroadenomov je koristna PET.

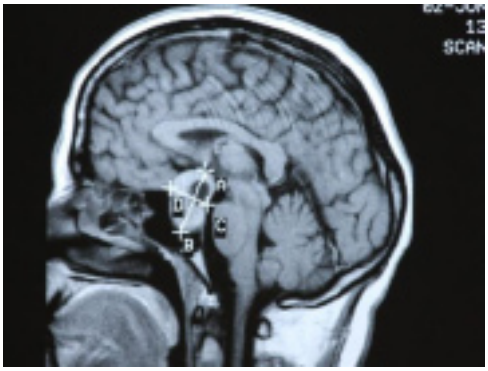

Slika 18a

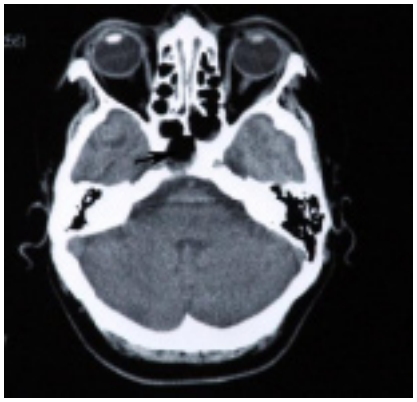

Slika 18b

Slika 18 Veliki selarni in supraselarni adenom hipofize **a)** MRI pred in **b)** CT po transfenoidalnem posegu.

Zdravljenje tumorjev hipofize je opisano v naslednjem poglavju *Dolenc s sod. Zdravljenje znotrajlobanjskih benignih tumorjev*.

Omenimo, da je zdravljenje prolaktinoma v začetku farmakološko, saj je recidiviranje teh tumorjev zelo visoko in ker je na voljo učinkovito zdravilo (Bromergon), po katerem se zmanjša masa tumorja in normalizira sekrecija prolaktina. Če bolnik ne prenaša stranskih učinkov farmakološke terapije, ali je izločanje prolaktinom rezistentno, ali pa se je prolaktinom pokazal s spontano likvorejo ali z apopleksijo, je potrebna kirurška terapija.

2. Kraniofaringeom

Tumorji se pojavijo v pars intermedia hipofize. Izraščajo iz anteriornega zgornjega roba hipofize. Obloženi so s stratificiranim skvamoznim epitelom. Nekateri lahko izraščajo primarno v 3. prekatu. Skoraj vsi imajo trdno in cistično komponento. Cistična tekočina običajno vsebuje holesterolne kristale. Tumorji niso maligni, so pa zaradi lokalizacije težko odstranljivi.

Ločimo dva tipa kraniofaringeoma. Adamantinomatozni tip je pri otrocih in odraslih. Pri njem ima cistična tekočina izgled motornega olja. Papilarni tip se pojavlja skoraj izključno pri odraslih.

Incidenca kraniofaringeomov je 2,5-4% vseh možganskih tumorjev, okoli 50% se jih pojavi pri otrocih. Najpogostejši so v starosti 5 do 10 let, drugi vrh je med 50. in 60. letom.

V ***klinični sliki*** so znaki s strani zvišanega ICP (zaradi masnega efekta ali hidrocefalusa). Prisotni so znaki zaradi pritiska na optični sistem, hipotalamus-hipofizno os in možgane. Glavobol je eden najpogostejših simptomov. V sklopu obdelave bolnika je potrebno napraviti MR za oceno obsežnosti in opredelitev lokacije tumorja ter določitev odnosa do okolnih struktur. Pri bolnikih naredimo predoperativno endokrinološko obdelavo.

Zdravljenje je opisano v naslednjem poglavju *Dolenc s sod. Zdravljenje znotrajlobanjskih benignih tumorjev*.

Lokalno širjenje iz področnih (regionalnih) tumorjev

V to skupino sodijo:
- paragangliom: sem sodi tumor karotidnega telesca, tumor glomus jugulare
- notohorda: hordom
- hondrom, hondrosarkom
- karcinom.

1. Tumor karotidnega telesca

Nastanejo v obliki počasi rastočega tumorja v zgornjem delu vratu. Veliki tumorji povzročajo okvaro X. in XI. možganskega živca, prehodne ishemije možganov ali infarkte. Najbolje se prikažejo na angiografiji, CT ali MR.

2. Tumor glomus jugulare

Lahko ločimo tumor glomus jugulare in glomus tympanicum (najpogostejši tumor srednjega ušesa). Šestkrat pogostejši so pri ženskah.

Kažejo se z izgubo sluha, tinitusom, lahko z vrtoglavico in bolečino v ušesu. Lahko izločajo kateholamine, kalikrein ali serotonin. Nastanejo tudi prizadetosti IX. do XII. možganskega živca.

V diagnostiki naredimo audiometrijo, vestibularno testiranje, CT, MR, angiografijo in določimo vanilmandljevo kislino v seču.

Zdravljenje je kirurško in z medikamenti (alfa in beta blokatorji zaradi možnega tumorskega izločanja kateholaminov). Z obsevanjem (veliki tumorji) rast tumorja deloma zaustavimo. Delamo tudi embolizacijo močno ožiljenih tumorjev.

3. Hordom

Gre za primarni maligni tumor hrbtenice (križnica, trtica) ali klivusa. Redek tumor ostanka primitivne notohorde, ki se normalno diferencira v nucleus pulposus medvretenčne ploščice. Histološko sicer hordomi izražajo nizko stopnjo malignosti, vendar je njihovo vedenje mnogo bolj maligno, ker jih je težko v celoti odstraniti, imajo visoko stopnjo rekurence in ker lahko metastazirajo. Rast je počasna, a agresivna in osteodestruktivna. V celicah se nahaja mucin.

Radiološko je prisotna litična lezija. Zdravljenje je s kirurško ekscizijo, lahko tudi kombinirano z obsevanjem (najboljše s protoni - ciklotron). V diferencialni diagnostiki moramo upoštevati hondrosarkom.

4. Hondrosarkom

Nahaja se na istih lokacijah ter ima podobne klinične in radiološke znake kot kranialni hordom, se pa s hordomom pomembno razlikuje glede na izhod in odgovor na zdravljenje. Hondrosarkomi verjetno izvirajo iz mezenhimalnih celic ali embrionalnih gnezdec kartilaginoznega matriksa lobanje. Hondrosarkomi za razliko od hordomov navadno ne ležijo

v srednji liniji (lažji operativni pristop). Imajo boljšo prognozo kot hordomi, saj bistveno bolje odgovorijo na obsevanje (protoni) kot hordomi.

Zasevki v možgane

Primarne neoplazme izven OŽS lahko zasevajo (metastazirajo) v možgane. Možganski zasevki so najpogostejši možganski tumor. Pri kar 30% rakavih bolnikov se pojavi en ali več možganskih zasevkov, pri otrocih pa so v 6%.

Razlogi za povečano prevalenco znotrajlobanjskih zasevkov so:
- uspešnejše zdravljenja zunajlobanjskih tumorjev
- boljša diagnostika tumorjev OŽS (CT, MR)
- veliko kemoterapevtikov ne prehaja žilno-možganske bariere, zato rastejo tumorji v možganih kljub kemoterapiji
- nekateri kemoterapevtiki pa prehodno oslabijo žilno-možgansko bariero in se tumor zaseje v možgane.

Pot širjenja metastaze v možgane je navadno hematogena, lahko pa gre tudi za lokalno širjenje.

Klinično se manifestirajo glede na lokacijo in histološke značilnosti lezije. Izvor možganskih zasevkov je: pljučni karcinom 44%, karcinom dojke 10%, ledvični rak 7%, rak prebavil 6%, melanom 3% in neznani izvor 10%.

Incidenca zasevanja posameznih primarnih rakov je sledeča: pljučni karcinom 21%, karcinom dojke 9%, rak ledvic 21%, rak testisov 46%, rak prebavil (kolon) 5%, melanom 40% in osteosarkom 10%.

Izvor možganskih zasevkov pri otrocih je neuroblastom, rabdomiosarkom in Wilmsov tumor - nefroblastom.

Lokacije možganskih zasevkov so v parenhimu (75%) ali pa zajemajo leptomeninge (pri karcinomatoznem meningitisu). Večina solitarnih zasevkov je v možganskih hemisferah (80%). V malih možganih je 16% solitarnih zasevkov – pri odraslih je zasevek najpogostejši tumor v zadnji kotanji. V hemisferah so pogosto v predelih oskrbovanih s srednjo možgansko (embolično širjenje do končnih vej srednje možganske arterije) – posteriorno od Silvične fisure. Večinoma izraščajo na stiku med sivino in belino **(slika 19)**.

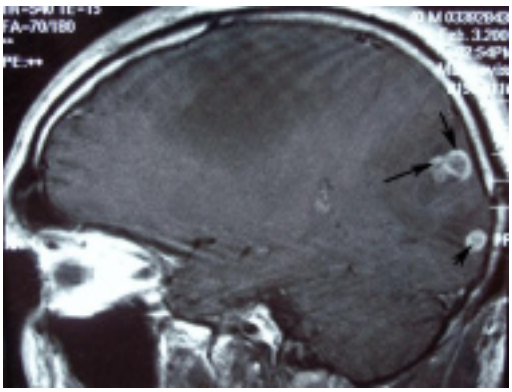

Slika 19

Slika 19 Multipli možganski zasevki karcinoma ledvic v okcipitalnem področju. Viden je tudi edem v okolici metastaze v frontalnem področju.

Znaki in simptomi možganskih zasevkov. Najpogostejši simptom je glavobol. Prisotna je slabost in bruhanje zaradi povišanega ICP. Možni so fokalni izpadi zaradi tumorja ali okolnega edema, izpadi možganskih živcev zaradi pritiskanja, epileptični napadi (pri 15%), spremembe mentalnega statusa (depresija, apatija, letargija, zmedenost). Lahko nastopi nenadna koma zaradi krvavitve v tumor (zlasti horiokarcinom, melanom, karcinom renalnih celic).

V diferencialni diagnozi upoštevamo primarni možganski tumor, okužbo, radiacijsko nekrozo, infarkt in vnetno reakcijo.

Pri ***obdelavi*** bolnika napravimo CT glave s kontrastom, MR možganov in laboratorijske preiskave. Usmerimo se tudi v iskanje primarnega raka, če ni poznan. Napravi se RTG pljuč, CT prsnega koša, abdomna in medenice (ledvični izvor ali prebavila), slikanje okostja pri bolečinah v kosteh, da se oceni razsežnost zasevka, mamografija pri ženskah, lumbalna punkcija (ko je izključena masna lezija – odkrije karcinomatozni meninigitis)

Radiološke značilnosti zasevka na CT so: okrogla, dobro omejena lezija, prisotno je robno ojačanje s kontrastom, najčešče je na stiku sivine in beline in prisoten je edem beline. Tudi MR daje podobno sliko kot CT, le da bolje prikaže deblo in male možgane, bolje odkrije manjše lezije **(slika 19)**.

Zdravljenje. Dejavniki, ki vplivajo na odločitev o zdravljenju, so splošno stanje bolnika, razširjenost osnovne bolezni, solitarni ali multipli zasevki. Kadar je slabo stanje bolnika in razširjena bolezen, pride v poštev konzervativna terapija, obsevanje celotnih možganov in kortikosteroidi. Pri bolniku v dobrem stanju je dobro razlikovati med bolniki s solitarnimi in multiplimi zasevki. Solitarne dostopne lezije zdravimo z ekscizijo in obsevanjem celotnih možganov. Če je lezija nedostopna, izberemo radiokirurgijo in obsevanje celotnih možganov. Pri multiplih zasevkih, kadar je ena od lezij velika, simptomatska in dostopna, se lahko zdravi tako kot solitarna. Če so tri ali manj, pride v poštev radiokirurgija (oz. kirurška resekcija, če so dostopne) in obsevanje celotnih možganov. Pri več kot treh je izbor obsevanje celotnih možganov.

Pri supratentorijskih zasevkih dajemo antiepileptik. Kortikosteroidi se uporabljajo za zmanjšanje edema (obvezna zaščita želodca).

Pred začetkom nekirurške terapije (obsevanje ali kemoterapija) je obvezno potrditi diagnozo z biopsijo ali resekcijo. Biopsija je lahko stereotaktična ali z odprto kraniotomijo.

Radiosenzitivni zasevki so mikrocelularni rak pljuč, tumorji zarodnih celic, limfom, levkemija in multipli mielom. Radiorezistentni zasevki pa so rak pljuč (velike celice), maligni melanom. Doza obsevanja je 30 Gy v 10 frakcijah 2 tedna. Stranski učinek je demenca (pri preživetju 1 leto je v 11% in pri preživetju 2 leti je pri 50%).

Profilaktično obsevanje možganov npr. po resekciji mikrocelularnega karcinoma pljuč: zmanjša relaps v možganih, ne vpliva pa na preživetje.

Pooperativno obsevanje: obsevanje celotnih možganov je indicirano po kraniotomiji za odstranitev zasevka, posebej če gre za primarni mikrocelularni karcinom pljuč, kjer so značilni "mikro-zasevki" po možganih.

Dejavniki, ki govorijo za kirurško ekscizijo solitarnega zasevka, so: mirujoče stanje primarne bolezni, dostopna lezija, simptomatska lezija ali če ogroža življenje, radiorezistenten primarni tumor, rekurentn zasevek primarnega mikrocelularnega karcinoma pljuč kljub obsevanju, neznana diagnoza (druga možnost tu je stereotaktična biopsija).

Preživetje pri ***multiplih zasevkih*** je na splošno slabše. V osnovi se zdravijo z obsevanjem celotnih možganov. Indikacije za operacijo multiplih zasevkov: en določen zasevek je dostopen in jasno simptomatski oz. ogroža življenje – paliativni poseg, da se izboljša simptome, multiple lezije, ki jih vse v celoti odstranimo, če ni diagnoze (ne vemo za primarni izvor): v poštev pride stereotaktična biopsija. Indikacije zanjo so: lezije, ki niso primerne za operacijo (ni definitivne diagnoze, globoke lezije in multiple majhne lezije), bolniki, ki niso kandidati za operacijo (slabo zdravstveno ali psihično stanje, razširjena oz. aktivna primarna bolezen) ter za potrditev diagnoze (predvsem, če se načrtuje nekirurško zdravljenje).

Izhod. Dejavniki za boljšo prognozo so ocena Karnofsky nad 70, starost pod 60 let, zasevki samo v možganih, ozdravljena oz. mirujoča osnovna bolezen, manj kot 1 leto od diagnoze primarne bolezni, čim manjše število možganskih zasevkov, ženski spol.

Od pojava nevroloških znakov je mediano preživetje pri nezdravljenih le 1 mesec, če pa je zdravljenje samo s steroidi (edem): 2 meseca. Obsevanje celotnih možganov v kombinaciji s steroidi ima preživetje 3-6 mesecev. Operacija in pooperativno obsevanje možganov pomenita redkejšo rekurenco tumorja, obsevanje pa lahko povzroči izgubo kognitivnih funkcij.

Karcinomatozni meningitis

Sinonim za karcinomatozni meningitis (KM) je leptomeningealna karcinomatoza. Odkrije se pri 8% avtopsij bolnikov s sistemskim rakom. Skoraj polovica primerov se izrazi s KM, preden se sploh ve za sistemskega raka. Najpogostejši primarni raki, pri katerih se pojavi KM, so rak dojke, pljuč in melanom. V diferencialni diagnozi je vedno potrebno upoštevati limfomatozni meningitis.

Karcinomatozni meningitis se ***klinično*** izraža s progresivnimi znaki več možganskih živcev. Simptomi, ki jih imajo bolniki, so glavobol, sprememba mentalnega statusa, letargija, epilepsija, ataksija. Pogosto je razvit tudi ne-obstruktivni hidrocefalus. Boleče radikulopatije govorijo za "drop" (padajoče) zasevke.

V ***diagnostiki*** se uporablja ledvena punkcija (LP), ko se predhodno izključi masna lezija. Sprva je LP lahko normalna, a likvor je patološki v 95%. MR s kontrastom pokaže ojačane meninge. CT lahko pokaže rahlo razširjene prekate, kontrastno ojačane bazalne cisterne; če so prizadete konveksitete, se vidi ojačane sulkuse. "Drop zasevki" (razširitev v hrbtenico) povzročijo polnitvene defekte pri mielografiji.

Preživetje pri nezdravljenem KM je manj kot 2 meseca. Če zdravimo s kombinacijo obsevanja in kemoterapije, je mediano preživetje 5,8 meseca. Kemoterapijo lahko apliciramo intratekalno.

Fakomatoze (Sindromi predispozicije za pojav raka = *Cancer predisposition syndrom)*

Čeprav se večina tumorjev živčevja pojavi sporadično, pa tako pri osrednjem kot pri perifernem živčnem sistemu lahko pride do prizadetosti v sklopu različnih družinskih tumorskih sindromov. Poznavanje teh dednih tumorskih sindromov je pomembno z diagnostičnega, terapevstkega, prognostičnega in raziskovalnega vidika. V preteklosti je bilo veliko teh sindromov poznanih kot **fakomatoze**, ker so prizadeli **kožo in živčni sistem.** V bližnji preteklosti pa so opisali več genetskih sindromov s predispozicijo za možganski tumor a brez kožnih manifestacij. Obratno pa nekatere klasične fakomatoze npr. Sturge-Weber nimajo predispozicije za neoplazmo. Zaradi navedenega je izraz fakomatoza boljše nadomestiti s sindromom rakave predispozicije. Nekateri sindromi rakave predispozicije so predvsem omejeni na živčni sistem (npr. nevrofibromatoza tip 2), drugi pa izražajo predispozicijo za raka drugje po telesu (npr. Li-Fraumeni sindrom).

Diagnosticiranje. Klinik mora posumiti na prisotnost sindroma predispozicije za raka, kadar je v družini več rakavih bolezni, še posebej, če ima več rakavih obolenj posameznik. Pomembno je upoštevati pogostost posamezne vrste raka (npr. ni tako sumljivo, če imata raka debelega črevesa dva bratranca v sedemdesetih letih, saj gre za pogost malignom). Sumljivo je, če imata dva sorodnika npr. pineoblastom, ki je redek tumor. Prav tako je sumljivo, če ima posameznik eno ali več kongenitalnih anomalij ali nenormalnosti kože. V družinsko anamnezo je potrebno vključiti vprašanja o sorodnikih z rakom, kongenitalnimi nenormalnostmi, pogostimi splavi, epilepsijo, psihiatričnimi motnjami. V preteklosti se je namreč diagnoza možganskega tumorja lahko spregledala in napačno upoštevala kot epilepsija ali psihiatrična bolezen. Posumimo tudi pri osebi, ki ima diagnosticiran tumor v mladosti (npr. rak debelega črevesa pri najstniku). Sumljivi so tudi posamezniki s simultanimi multiplimi tumorji (npr. hkrati rabdoidni tumor ledvic in OŽS). Posameznike in njihove družinske člane s sumom na sindrom predispozicije raka usmerimo k specialistu genetiku (Ambulanta za genetsko svetovanje na Onkološkem inštitutu).

Klinično je pomembno postaviti diagnozo sindroma predispozicije za raka, ker to vpliva na zdravljenje (lahko je drugačno zdravljenje v sklopu sindroma, kot pa če je sporadičen tumor). V nekaterih primerih je celo možna terapija v smislu preventive pred neoplazmo (mastektomija, ovariektomija). Poznavanje teh sindromov tudi omogoča parom s tveganjem za otroka s takim sindromom, da se napravi genetske teste pred implantacijo zarodka in se po standardnem postopku zunajmaternične oploditve materi vstavi nazaj samo zarodek brez mutacij.

Specifični sindromi predispozicije za raka

Opisanih je več kot 20 specifičnih sindromov predispozicije za raka, v tem zapisu se bomo omejili na nekatere najbolj pogoste, ki imajo pomembne manifestacije v OŽS.

Li-Fraumeni sindrom (LFS)

Osebe z LFS imajo povečano tveganje za različne malignome vključno za možganski tumor, sarkom, premenopavzalni karcinom dojk, levkemijo, raka nadledvične žleze. Kriteriji za LFS:
- bolnik s katerimkoli tumorjem otroštva ali s sarkomom, možganskim tumorjem ali tumorjem nadledvične žleze, mlajšim od 45 let,

- ki ima sorodnika v prvem ali drugem kolenu z rakom, tipičnim za LFS, tudi mlajšega od 45 let in
- še enega sorodnika s katerimkoli rakom v prvem ali drugem kolenu (isti družinski rod), mlajšega od 60 let.

Pri LFS družinah je 12% tumorjev v OŽS. Možganski tumorji pri LFS so astrocitom, meduloblastom, PNET, karcinom horoidnega pleksusa in ependimom. Bolniki z LFS imajo večje tveganje, da se pri njih tekom življenja razvije več tumorjev, zato je potrebno te bolnike redno slediti.

Nevrofibromatoza tip 1 (NF1) (von Recklinghausnova bolezen)

Je pogost, če ne najpogostejši poznan sindrom predispozicije za raka, deduje se avtosomno dominantno (mutacija NF1 gena na kromosomu 17; v polovici primerov je nova mutacija, v polovici primerov se deduje po starših). Klinično gre za:

- kožne spremembe (svetlorjave ploščate kožne makule *café au lait*, hiperpigmentacije – pege intertriginoznih predelov in podkožni nevrofibromi) in
- različne neoplazme (nevrofibrom, pilocitni astrocitom, levkemija, maligni tumor ovojnic perifernih živcev).

Posebno pogost pri NF1 je pilocitni astrocitom optične poti in vsakega otroka z gliomom optične poti je potrebno obdelati v smislu odkrivanja NF1. Z NF1 so povezane tudi druge anomalije (makrocefalija, disgeneza sfenoidne kosti, stanjšanje skorje dolgih kosti, skolioza).

Zdravljenje. Optični gliom večinoma ne napreduje, bolnike spremljamo (otalmološko, CT oz. MR). Odstrani se velike tumorje, ki škodujejo sosednjim anatomskim strukturam. Tumorje drugih delov živčevja zdravimo kot pri bolnikih, ki nimajo NF1.

Nevrofibromatoza tip 2 (NF2)

Je avtosomni dominantni sindrom predispozicije za raka (NF2 gen na kromosomu 22). Klasično gre za bilateralni vestibularni schwannom. Prizadeti posameznik ima kožne spremembe (kožne makule, podkožni schwannomi), povečano incidenco katarakte (sive mrene) ter predispozicijo za več neoplazem (schwannomi posebno vestibularnega živca, meningiomi, spinalni intramedularni ependimomi).

NF2 je 10-krat redkejša od NF1, a bolj letalna. Opomniti velja, da so periferni tumorji pri NF2 schwannomi in pri NF1 nevrofibromi.

Zdravljenje je operativno (pozor ohranitev sluha), z MR je potrebno izključiti tumorje hrbtenjače.

Tuberozna skleroza

Je avtosomna dominantna motnja. Mutacije prizadenejo gen TSC1 (kormosom 9q) ali TSC2 (kromosom 16p). V več kot 60% gre za spontane de novo mutacije, ostale pa se podedujejo. Prizadeti posamezniki imajo hamartome v živčnem sistemu, koži in drugih organih. Klinično je značilna epilepsija in duševna zaostalost. V možganih so pogosto subependimalni

astrocitomi s celicami velikankami. Značilen je CT, ki pokaže multiple subependimalne vozliče. Spremljati moramo tumorje ob možganskih prekatih in jih odstraniti, če povzročijo simptome.

Bolezen von Hippel-Lindau (VHL)

Je avtosomna dominantna bolezen. Gre za mutacijo VHL gena na kromosomu 3q. Za VHL je značilen kapilarni hemangioblastom OŽS in mrežnice, ciste trebušne slinavke, rak ledvic, feokromocitom in tumor notranjega ušesa. Hemangioblastom je pri več kot 75% bolnikov z VHL, pogosto je multipel. Kar 30% bolnikov s hemangioblastomom ima VHL, tako da je potrebno bolnike s hemangioblastomom ustrezno obdelati (pregled celotnega OŽS, mrežnice, prsne in trebušne votline).

Kapilarni hemangioblastom je tumor nejasne histogeneze, sestavljen iz stromalnih celic in številnih kapilar. Običajno se pojavi pri odraslih, kadar pa je povezan z VHL, se pojavi pri bistveno mlajših bolnikih (srednja starost 29 let). Kapilarni hemangioblastom se lahko pojavi kjerkoli v OŽS. Sporadičen se pojavi predvsem v cerebelumu **(slika 20)**, medtem ko je v sklopu VHL lociran v malih možganih, deblu ali hrbtenjači, redko pa supratentorijsko. VHL bolniki imajo pogosto multiple kapilarne hemangioblastome na različnih mestih.

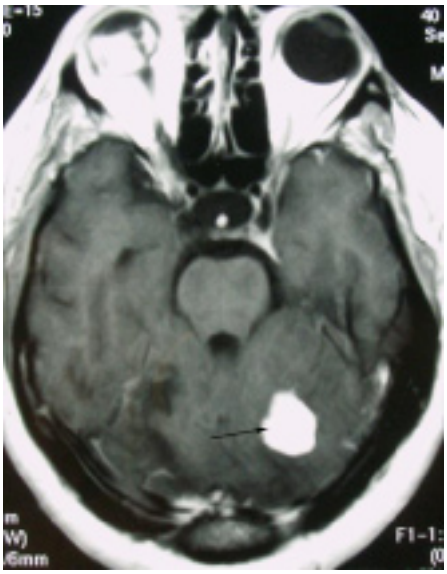

Slika 20

Slika 20 Prikazan je MRI hemangioblastoma v malih možganih v sklopu sindroma von Hippel-Lindau.

Kapilarni hemangioblastom raste počasi, simptomi so ponavadi zaradi motenega pretoka likvorja zaradi cist ali tumorske mase, ki vodi do povišanega znotrajlobanjskega tlaka. Ti tumorji proizvajajo eritropoetin in to lahko povzroči sekundarno policitemijo. Nevroradiološko se prikažejo z MR. Zdravljenje je mikrokirurško. Sporadični tumorji imajo nizko smrtnost. Pri VHL je pričakovana življenjska doba 49 let.

Kratki opomnik o diagnozi in terapiji možganskih tumorjev.

Pri diagnosticiranju tumorjev sta na prvem mestu CT in MR.
Zdravljenje je odstranitev tumorja, če je le mogoče.
Pri globokih lezijah je v pomoč stereotaksija.
Dodatni metodi sta kemoterapija in radioterapija.
Novejše metode v zdravljenju tumorjev so gama nož, embolizacija močno ožiljenih tumorjev.
Potekajo raziskave o biologiji tumorjev - o vlogi proteolitičnih encimov, o možnostih uporabe zaviralcev angiogeneze v zdravljenju možganskih tumorjev.

Literatura

1. Greenberg MS. Handbook of neurosurgery. 6th ed., Greenberg Graphics Inc., Lakeland, New York 2006.

2. Kleihues P, Cavenee WK. Pathology and genetics of tumours of the nervous system. WHO, International Agency for research on cancer , Lyon 2000.

3. Bernstein M, Berger MS. Neurooncology. The essentials. 2nd ed., Thieme, New York, Stuttgart 2008.

4. Dolenc VV. Kirurgija osrednjega in perifernega živčevja. *V:* Smrkolj V. Kirurgija. Sledi, Ljubljana 1995:168-181.

5. Stožer A, Strojnik T. Intrakranialni gliomi. Medicinski mesečnik 2008; 4:242-262.

6. Müller M. Chirurgie für Studium und Praxis. 9. Auflage 2008/09. Medizinische Verlags und Informationsdienste, Breisach 2007.

7. Strojnik T, Kos J, Židanik B, Golouh R, Lah T. Cathepsin B immunohistochemical staining in tumor and endothelial cells is a new prognostic factor for survival in patients with brain tumors. Clinical Cancer Research 1999; 5:559-567.

8. Strojnik Tj, Røsland GV, Sakariassen PO, Kavalar R, Lah Turnšek T. Neural stem cell markers, nestin and musashi proteins, in the progression of human glioma: correlation of nestin with prognosis of patient survival. Surg neurol 2007; 68:133-143.

9. Zdravljenje znotrajlobanjskih benignih tumorjev

Vinko V. Dolenc, Igor J. Kocijančič, Rado Pregelj

Uvod
Tumorji hipofize
Kraniofaringiomi
Meningiomi osrednjega dela lobanjskega dna
Hordomi in hondrosarkomi
Trigeminalni nevrinomi
Nevrinomi v pontocerebelarnem kotu
Optični gliomi in pilocitni astrocitomi hipotalamusa
Intra-aksialni tumorji možganov
Zaključek

Uvod

Zdravljenje znotrajlobanjskih benignih tumorjev je v največjem številu primerov kombinacija različnih modalitet zdravljenja. Kirurška resekcija tumorske lezije je običajno prvi akt v procesu zdravljenja. Na ta način je iz reseciranega tumorskega tkiva mogoče dobiti patohistološko diagnozo. Navkljub izjemnemu napredku diagnostičnih postopkov, še vedno ni možno - v vseh primerih znotrajlobanjskih tumorjev - le na osnovi slik ugotoviti prave diagnoze tumorja. In ravno zaradi tega je pri intra-aksialnih tumorjih potrebna vsaj biopsija pred kakršnimkoli dodatnim onkološkim in/ali biološkim zdravljenjem. Glede biopsije intra-aksialnih tumorjev, kar vendarle predstavlja kirurško intervencijo, pa so mnenja različna. Na osnovi bioptičnega materiala se običajno pride do prave diagnoze. Vendar pa se včasih zgodi, da se z biopsijo res ugotovi pravilna diagnoza, a je tumor še vedno na mestu in včasih zaradi biopsije dodatno še krvavitev. To pa je razlog, zakaj nekateri nevrokirurgi menijo, da je že apriori boljša "prava" kirurgija kot pa le biopsija, pri čemer se zanesljivo dobi zadosti tumorskega tkiva za pato-histološko diagnozo, obenem pa se tumor lahko odstrani v celoti, ali pa v največji možni meri reducira. Manjši, ko je ostanek tumorja, večje so možnosti za uspešnejše dodatno (komplementarno) zdravljenje. Jasno je, da so velike razlike med t.i. intra-aksialnimi in ekstra-aksialnimi tumorji, med benignimi in semi-malignimi na eni in malignimi na drugi strani. V splošnem prevladuje mnenje, da maligni tumorji niso primerni za agresivno kirurško terapijo. Kljub temu pa je še vedno veliko število terapevtov, ki so mnenja, da je tudi pri malignih tumorjih kot prva stopnja terapije nujna maksimalna varna redukcija tumorja. Benigni znotrajlobanjski ekstra-aksialni tumorji pa zahtevajo najboljšo mikrokirurško terapijo, idealna je seveda kompletna odstranitev tumorja, brez kolateralnih poškodb živčnih in žilnih struktur. Tako intra- kot ekstra-aksialni znotrajlobanjski tumorji so mnogoteri, vendar velja zaradi praktičnega pomena omenjati le najpogostejše, kot so tumorji hipofize, kraniofaringiomi, meningiomi osrednjega lobanjskega dna, hordomi, hondrosarkomi, švanomi V. možganskega živca in švanomi VIII. možganskega živca. Kadarkoli je možno, je redukcija tumorja - zaželena je seveda totalna ali subtotalna odstranitev - zelo dobrodošla, tako pri intra-aksialnih kot pri ekstra-aksialnih tumorjih, ker je nato komplementarna terapija mnogo bolj

učinkovita. Obrnjen vrstni red: najprej komplementarna terapija in šele nato kirurgija pa je nepravilen pristop - zaradi številnih znanih razlogov.

Tumorji hipofize

Le-ti so lahko hormonalno aktivni ali nemi. Najboljša prva opcija zdravljenja teh tumorjev je mikrokirurška odstranitev in nato medikamentozna - substitucijska terapija v primerih, ko obstajajo endokrinološki deficiti. Če tumor hipofize zraste do takih razsežnosti, da infiltrira regije zunaj turškega sedla, je problem seveda mnogo večji in včasih celo težko rešljiv. Kirurške terapije so različne. Za znotrajselarne tumorje je na vsak način najboljši trans-sfenoidalni kirurški pristop, vendar pa je le-ta vprašljiv, kadar je tumor velik in zajema tudi sosednje regije - nad in ob turškem sedlu **(slika 1)**. Namen kirurškega zdravljenja je, da se tumor reducira na minimum in se nato vključi tudi zdravljenje z radiokirurgijo, če je to potrebno, ali pa celo klasična obsevalna terapija v nekaterih primerih.

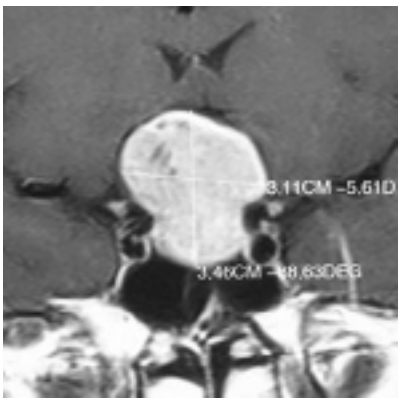

Slika 1a

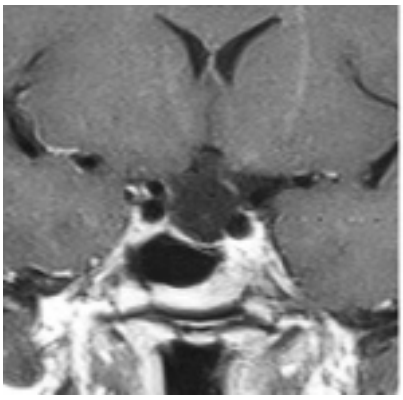

Slika 1b

Slika 1 MR slika v koronarni ravnini pokaže tumor, ki izpolnjuje turško sedlo in se širi supraselarno, tako da pritiska na vidni aparat (oba vidna živca) in kiazmo **(a)**. MR slika v koronarni ravnini prikaže situacijo pri istem bolniku po odstranitvi tumorja **(b)**. Histološka slika tumorja je potrdila tumor hipofize**.**

V naših primerih zdravljenja te bolezni smo se držali pravila, da je za znotrajselarne tumorje boljši trans-sfenoidalni pristop, medtem ko je za tumorje, ki so večji, boljši transkranialni epiduralni pristop, pri čemer je z eno ali dvema operacijama možno odstraniti ves tumor.

Kraniofaringiomi

Gre za tumor, ki zraste na stičišču med splanhnokranijem in endokranijem. Ti tumorji so v veliki večini primerov v področju osrednjega lobanjskega dna, kjer rastejo iz dure na bazi v intraduralni smeri. Mnogi so lokalizirani tudi izključno v turškem sedlu. Če pa ti tumorji rastejo nad diafragmo sele, prizadenejo tudi vidne živce, kiazmo in celo traktuse vidnih živcev. Prizadenejo tudi možgansko deblo in celo hipotalamus **(slika 2)**. Ustrezen kirurški pristop je za take tumorje takšen, da ne prizadene funkcij hipofize, hipofiznega peclja, vidnega aparata in zgornjega dela možganskega debla. Kraniofaringiomi predvsem pri mladih pogosto znova zrastejo in so potrebne ponovne operacije. Zaradi tega je v nekaterih primerih predhodnim kirurškim odstranitvam tumorja potrebno dodati še terapijo z gama nožem.

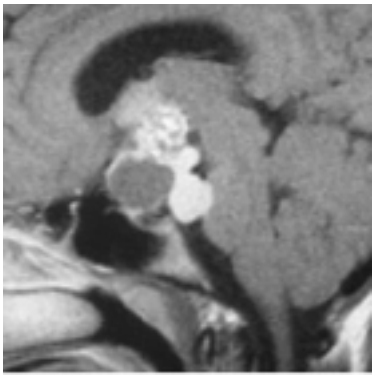

Slika 2a

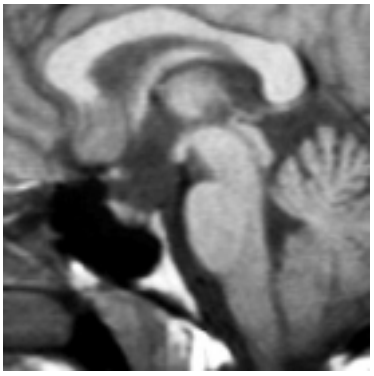

Slika 2b

Slika 2 MR posnetek s kontrastom v sagitalni ravnini pokaže tumor, ki se širi iz sele navzgor v supraselarni prostor in v področje hipotalamusa, prav tako pa tudi navzad proti možganskemu deblu **(a)**. MR posnetek pri istem bolniku po operaciji pokaže, da je tumor v celoti odstranjen **(b)**. Patohistološki izvid: kraniofaringeom.

Meningiomi osrednjega dela lobanjskega dna

Meningiomi so najpogostejši tumorji lobanjskega dna in predstavljajo najzahtevnejše lezije za kirurško zdravljenje. Doslej se ni izkazala še nobena druga vrsta terapije, ki bi jo bilo mogoče primerjati s kirurško resekcijo. V zadnjih dveh desetletjih se je uveljavila t.i. radiokirurgija (Gamma Knife, G. K.), ki so jo nekateri želeli prikazati kot zamenjavo - nadomestilo za mikrokirurško resekcijo, kar pa seveda ni primerljivo. Meningiomi na lobanjskem dnu zrastejo na različnih lokacijah in vsaka od teh predstavlja specifičen kirurški problem. Ti problemi so: popolna odstranitev meningioma iz optičnega kanala, odstranitev tumorja ob 3. možganskem živcu in iz zgornje orbitalne špranje. Obstajajo pa tudi druge nič manj kompleksne anatomske regije, ki jih je pogosto potrebno razrešiti in tumor (meningiom) odstraniti skupaj z meningiomsko infiltirano duro **(slika 3, 4)**. Ni odveč trditev, da je pri meningiomu lobanjskega dna enako pomembno odstraniti maso tumorja kot tudi "korenine" tumorja, ki jih predstavlja infiltrirana dura. Radiokirurgija ne more nadomestiti mikrokirurgije, vendar pa je G. K. elegantna komplementarna terapija predhodni mikrokirurški resekciji meningioma do meje varnega.

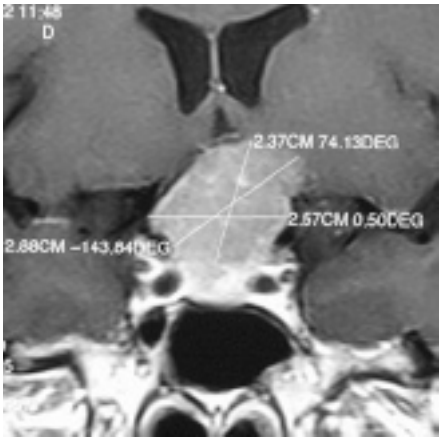

Slika 3a

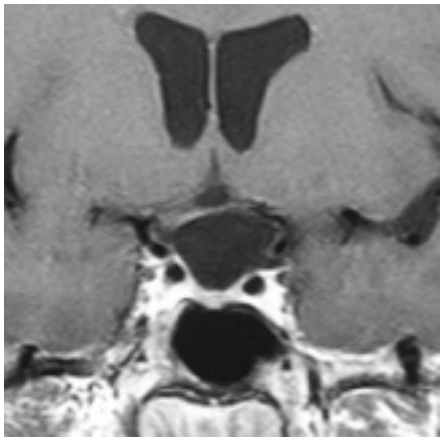

Slika 3b

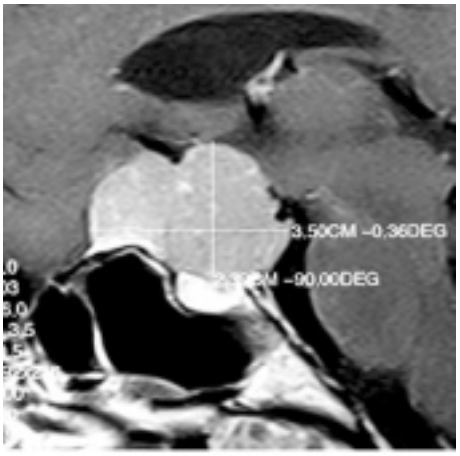

Slika 3c

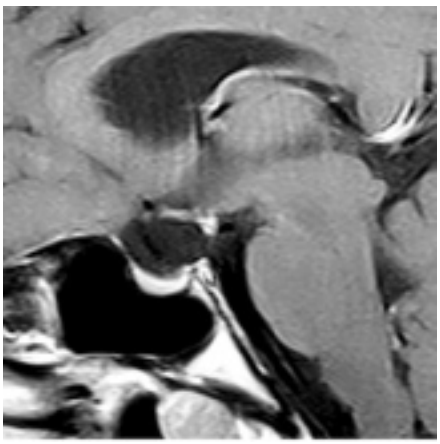

Slika 3d

Slika 3 MR posnetek v koronarni ravnini prikaže tumor supraselarno, ki sega do hipotalamusa levo **(a)**. MR posnetek pri istem bolniku po operaciji pokaže situacijo brez tumorja **(b)**. V sagitalni ravnini MR posnetek pred operacijo pokaže tumor, ki raste iz diafragme sele in iz tuberkuluma sele **(c)**. Pri istem bolniku posnetek MR v sagitalni ravnini po operaciji ne pokaže tumorja **(d)**. Patohistološki izvid: meningiom.

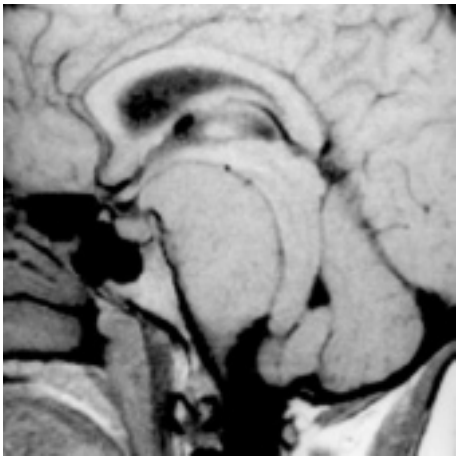

Slika 4a

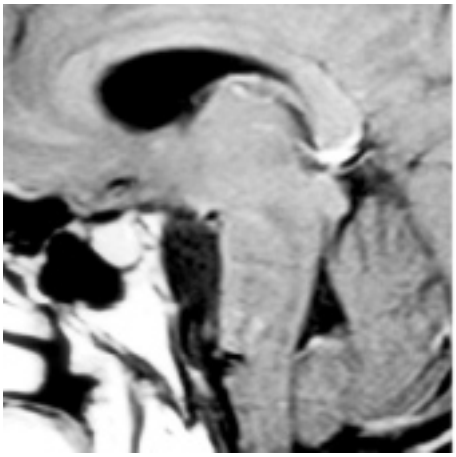

Slika 4b

Slika 4 MR posnetek tumorja, ki raste iz dorzuma sele navzad na področje klivusa in močno utesnjuje – odriva možgansko deblo **(a)**. MR posnetek pri istem bolniku po operaciji pokaže, da tumorja ni več in da je možgansko deblo v področju ponsa sedaj bolj normalne oblike kot pred operacijo **(b)**. Patohistološki izvid: meningiom.

Hordomi in hondrosarkomi

Ta dva tumorja v bistvu nista tako maligna, kot kaže ime. Sta pa izjemno nevarna zaradi "globokih" skritih korenin v kosteh na lobanjskem dnu. Zaradi tega je tako enega kot drugega nemogoče kirurško v celoti odstraniti. "Popolna" odstranitev bi povzročila koridorje na bazi, kar bi zanesljvo pomenilo likvorsko fistulo in v nasprotni smeri vdor infekta v intraduralni prostor. Iz tega razloga je potrebna komplementarna terapija, vendar ne z radiokirurgijo, temveč Proton Beam Treatment (PBT). Iz razloga, da ne bi prišlo do možnih koridorjev na

lobanjskem dnu, ki bi imeli za posledico likvorsko fistulo, se namenoma pustijo strukture lobanjskega dna, ki še vsebujejo tumorske "korenine" in se ta predel nato kasneje zdravi s PBT. Kar je pomembno, je odstranitev tistih delov tumorja, ki pritiskajo na možgansko deblo in ustvariti prostor ob možganskem deblu, tako da žarki pri PBT terapiji ne poškodujejo možganskega tkiva, predvsem v možganskem deblu **(slika 5)**.

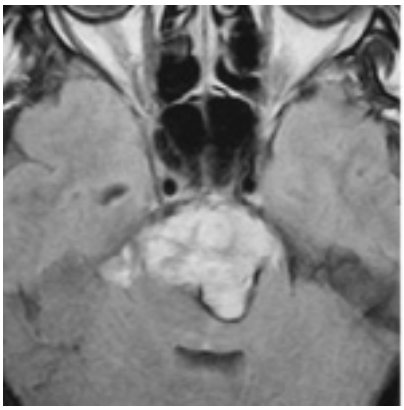

Slika 5a

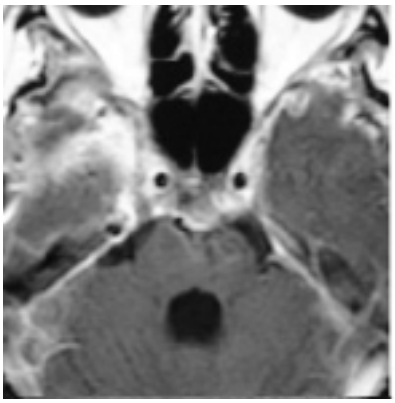

Slika5b

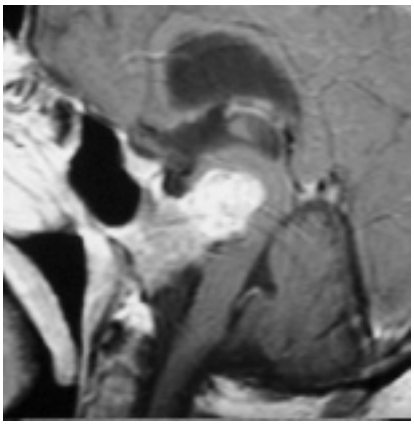

Slika 5c

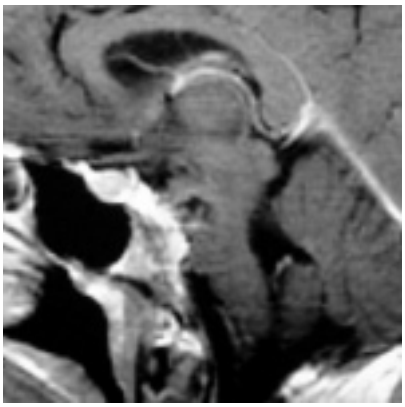

Slika 5d

Slika 5 MR posnetek v horizontalni ravnini pokaže obsežen tumor v osrednjem predelu lobanjskega dna tik za dorzumom sele, ki potiska možgansko deblo in ga močno deformira **(a)**. MR slika pri istem bolniku v horizontalni ravnini po operaciji pokaže, da je intraduralni del tumorja odstranjen in da možgansko deblo ni več vtisnjeno. Na levi strani pa se v možganskem deblu vidijo spremembe, to je v tistem delu, ki je bil utesnjen **(b)**. MR v sagitalni ravnini pri istem bolniku pokaže tumor, ki raste iz klivusa in se močno zajeda v možgansko deblo. Slika pred operacijo **(c)**. MR slika v sagitalni ravnini pri istem bolniku po operaciji pokaže, da je tumor, ki je štrlel v možgansko deblo in iznad klivusa, v veliki meri odstranjen. Vidi se tudi delni defekt v možganskem deblu **(d)**. Patohistološki izvid: hondrosarkom. Preostanek tumorja v kostnih strukturah se naknadno zdravi s Proton Beam terapijo.

Trigeminalni nevrinomi

Ti tumorji so pred dobrima dvema desetletjema predstavljali izjemno težak kirurški problem za uspešno terapijo. Težko jih je bilo tudi diagnosticirati, preden so bile na voljo moderne

slikovne tehnike, kot je MR. Z MR pa je diagnoza trigeminalnega nevrinoma v bistvu ugotovljena brez težav. Z epiduralnim kirurškim pristopom ali t.i. pristopom do lobanjske baze je možno vsak nevrinom trigeminalnega živca resecirati v celoti z eno operacijo **(slika 6)**. Radiokirurgija ali druge komplementarne terapije pri tej bolezni niso potrebne.

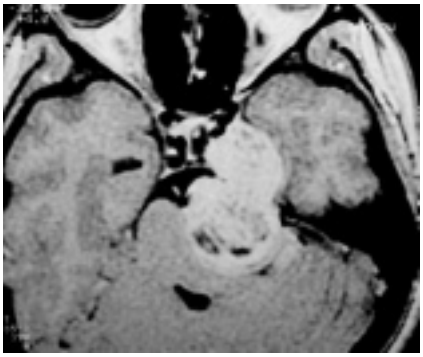

Slika 6a

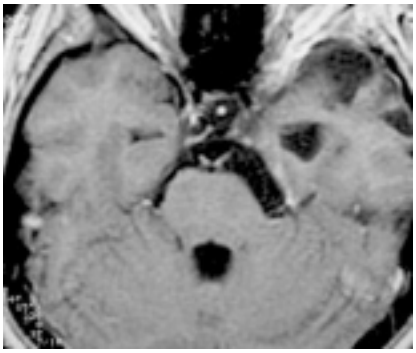

Slika 6b

Slika 6 MR posnetek v horizontalni ravnini kaže tipičen primer nevrinoma trovejnega živca, ki je deloma v zadajšnji lobanjski kotanji, deloma pa prek apeksa piramide sega v srednjo lobanjsko kotanjo **(a)**. Pri istem bolniku MR v horizontalni ravnini po operaciji pokaže, da je tumor v celoti odstranjen **(b)**. Patohistološki izvid: švanom.

Nevrinomi v pontocerebelarnem kotu

Gre v glavnem za nevrinome, ki rastejo iz VIII. možganskega živca v notranjem slušnem kanalu v smeri pontocerebelarnega kota. Zahvaljujoč napredku v diagnostičnih postopkih, predvsem CT in MR, kakor tudi nevrofiziološkim testiranjem, je moč nevrinome VIII. možganskega živca v večini primerov ugotoviti že zelo zgodaj, ko so tumorji še majhni - zgolj v notranjem slušnem kanalu. Tudi v primerih teh tumorjev je še vedno dokaj vroča razprava o najboljši terapiji. Po našem prepričanju in izkušnjah je mikrokirurška popolna odstranitev tumorja najboljša modaliteta v zdravljenju švanomov pri bolnikih do 50. leta starosti **(slika 7)**. Pri starejših bolnikih, predvsem pa pri tistih v osmi dekadi življenja, je radiokirurgija morebiti bolj primerna kot mikrokirurška resekcija. Zaradi mikrokirurške tehnike, kot tudi možnosti nevromonitoringa med kirurškim posegom, je varnost pri takih operacijah - v izkušenih rokah - zares visoka. Pri tumorjih, ki so v premeru manjši od 2 cm, je morfološko očuvanje obraznega in slušnega živca nad 95%. Vendar pa bolj kot le morfološko očuvanje teh možganskih živcev je pomembno dejstvo, da je očuvana tudi funkcija, in sicer v primeru obraznega živca prek 98% in pri slušnem živcu prek 50%.

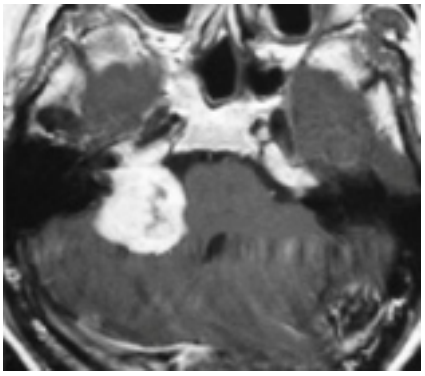

Slika 7a

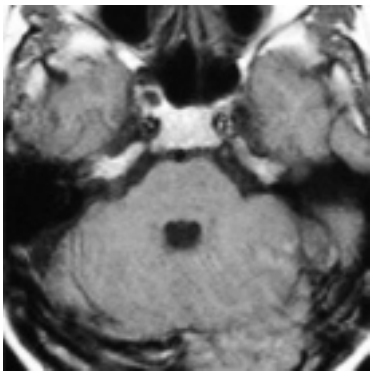

Slika 7b

Slika 7 MR posnetek v horizontalni ravnini pred operacijo pokaže srednje veliko tumorsko lezijo v desnem pontocerebelarnem kotu, ki se zajeda v možgansko deblo (a). MR posnetek pri istem bolniku v horizontalni ravnini po operaciji pokaže situacijo po operaciji in v primerjavi sta oba pontocerebelarna kota enaka. Tumorja ni več. Možgansko deblo in mali možgani so praktično privzeli normalno obliko **(b)**. Patohistološki izvid: švanom.

Optični gliomi in pilocitni astrocitomi hipotalamusa

V teh dveh primerih gre za podobno zgradbo tumorjev, s čimer se v zadnjih publikacijah strinjajo tudi nevropatologi. Astrocitom v možganski hemisferi je nekaj povsem drugega kot pilocitni astrocitom v osrednjih strukturah. Zato pilocitni astrocitom v področju hipotalamusa ali vzdolž možganskega debla predstavlja tumor, ki ga je moč kirurško skoraj povsem (gross-totally) odstraniti **(slika 8)**. Enako velja tudi za gliom vidnih živcev, ki pa se sicer obnaša drugače kot hipotalamični pilocitni astrocitom. Po kirurških izkušnjah ni potrebno, da bi katerega od teh dveh tumorjev obsevali takoj po operaciji. Obstajajo sicer protokoli za kemoterapijo, vendar zopet s kirurškega aspekta zavisi, kdaj začeti s komplementarno terapijo - takoj po prvi operaciji ali potem, ko je potrebna druga operacija oziroma, ko začne tumor znova rasti. Pri hipotalamičnih tumorjih je po naših izkušnjah moč pilocitni astrocitom uspešno v celoti ali skoraj v celoti mikrokirurško odstraniti z interhemisferičnim tansventrikularnim pristopom. Pri tem kirurškem pristopu je moč tumor dobro ločiti od kapsule interne (barva in konzistenca) in je moč očuvati prekrvitev kapsule interne. V primerih, ko gre za prizadetost le ene strani hipotalamusa, je torej možna kompletna odstranitev in hipotalamične funkcije ostanejo še vedno "normalne". Ponovno, po naših izkušnjah, po takih, praktično totalnih izrezih tumorja, ni potrebna komplementarna terapija in je mnogo bolje, da se bolnika spremlja na način, da opravlja redne MR kontrole in se operativni poseg ponovi, če je to potrebno. Enako velja za pilocitne astrocitome vzdolž možganskega debla, kjer je indicirana mikrokirurška agresivna terapija - seveda v izkušenih rokah.

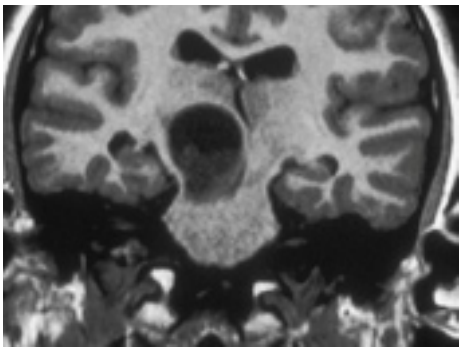

Slika 8a

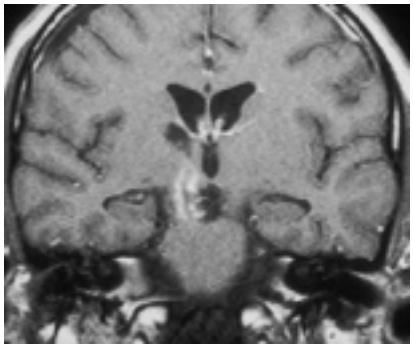

Slika 8b

Slika 8 MR posnetek v koronarni ravnini pred operacijo pokaže deloma cističen deloma soliden tumor v področju hipotalamusa in možganskega debla **(a)**. MR posnetek v koronarni ravnini pri istem bolniku 24 ur po operaciji pokaže, da je tumor v celoti odstranjen. Ob robovih se vidijo pooperativne spremembe **(b)**. Patohistološka slika: pilocitni astrocitom.

Intra-aksialni tumorji možganov

Daleč najpogostejši znotrajlobanjski tumor je t i. glioblastoma multiforme (GBM), ki je zelo maligen in je v bistvu dandanes še vedno neozdravljiva bolezen. Toda kljub temu smo po

naših izkušnjah mnenja, da predvsem pri tistih lokalizacijah, ko je GBM v nealokventnih predelih možganov, se vendarle izplača kot prvo stopnjo zdravljenja napraviti maksimalno mikrokirurško redukcijo tumorja in preostanek tumorja zdraviti s komplementarno onkološko terapijo z večjim učinkom. Nedvomno je, da kadar je masa tumorja zelo zmanjšana, je dodatno zdravljenje bolj uspešno in zagotavlja pacientom boljšo kvaliteto življenja, vsaj v določenem začetnem obdobju.

Zaključek

Povsem jasno je, da intra-aksialnih možganskih tumorjev ni mogoče ozdraviti po kirurški poti - ta modaliteta zdravljenja nikakor ni zadnji odgovor. Podobno velja tudi za druge znotrajlobanjske tumorje, saj je jasno, da bodo druge možnosti zdravljenja lahko manj agresivne in bolj uspešne, kot je tudi najboljša mikrokirurška terapija. Čeravno tudi v najbolj izkušenih rokah, ima kirurška terapija - sicer zelo malo - še vedno določene vzporedne slabe učinke. Vendar pa je potrebno priznati, da je ta hip še vedno najboljše zdravljenje znotrajlobanjskih tumorjev mikrokirurška resekcija ali vsaj največja možna redukcija mase leteh je najboljša rešitev, saj zagotavlja komplementarni terapiji boljše uspehe. Ni dvoma, da bodo biološke terapije končno nadomestile sedanje kirurške intervencije. Ta čas pa je kirurško zdravljenje možganskih tumorjev še vedno najbolj učinkovito zdravljenje, kar ga lahko medicina ponudi bolnikom s takimi obolenji.

Literatura

1. Dolenc VV. Transcranial Epidural Approach to Pituitary Tumors Extending Beyond the Sella. Neurosurgey 1997;41:542-50.

2. Dolenc VV. Surgical Caniopharyngioma Treatment. In: Broggi G (ed): Caniopharyngioma-Surgical Treatment. Springer-Verlag Berlin, Heidelberg, New York, 1995:64-72.

3. Dolenc VV, Rogers L. Microsurgical Anatomy and Surgery of the Central Skull Base. Springer-Verlag, Wien 2003:137-235.

4. Dolenc VV, Rogers L. Microsurgical Anatomy and Surgery of the Central Skull Base. Springer-Verlag, Wien 2003:272-80.

5. Dolenc VV (1999). Frontotemporal Epidural Approach to Trigeminal Neurinomas. In: Acta Neurocirurgica 1999;130:55-65.

6. Dolenc VV. Hypothalamic Gliomas. Advances and Technical Standards in Neurosurgery. Springer-Verlag, Wien, 1999;25:161-94.

10. Razvojne nepravilnosti osrednjega živčevja

Marjan Koršič

Kraniosinostoza
Encefalokela
Arnold-Chiarijev sindrom
Dandy-Walkerjev sindrom
Mielomeningokela
Diastematomielija
Hidrocefalus

Kraniosinostoza

Vse razvojne nepravilnosti v področju osrednjega živčnega sistema so posledice disrafizma – motenj v gubanju nevralne plošče, tvorbe nevralnega žleba, nevralne cevi in kasnejšega diferenciranja v smislu formiranja struktur osrednjega živčnega sistema. Kraniosinostoza se kaže kot razvojna nepravilnost, nastane zaradi nenormalnega in nefiziološkega zaraščanja lobanjskih šivov. Kot posledica njihovega prezgodnjega zakostenevanja se pri novorojenčku pojavljajo različne iznakaženosti glave. Tako lahko pride do prezgodnjega zaraščanja sagitalnega šiva, koronarnega ali obeh koronarnih šivov in enega ali obeh lambdoidnih šivov. Šele v zadnjih letih pa je postalo povsem jasno, da je vzrok prezgodnjega zaraščanja sagitalnega in frontobazalnega šiva hiperostoza lamine eksterne v proces zajetih posameznih kosti lobanje. Pri sinostozah koronarnih šivov pa gre za hiperostozo lamine interne. To spoznanje je pomembno predvsem zaradi načrtovanja pravilne tehnike kirurškega posega in zaradi izbire ustreznega časovnega presledka, v katerem naj kirurški poseg izvršimo. Glede na prezgodnje in nenormalno zaraščanje posameznih šivov lobanje prihaja do različnih iznakaženosti lobanje.

Trigonocefalija – gredljasta oblika glave je posledica prezgodnjega zaraščanja frontonazalnega šiva. Glava se čelno od koronarnih šivov ne širi simetrično. Ne oblikujeta se čelni izboklini, zato v višini čela nad nosom nastaja nekakšen rog.

Skafocelija – čolničasta oblika glave nastane ob prezgodnjem zaraščanju sagitalnega šiva. Glava je podaljšana, oba čelna dela sta močneje izbočena. Kompenzacijsko se močneje povečata temenski in zatilni kosti.

Plagiocefalija – iznakaženost lobanje zaradi eno – ali obojestranskega prezgodnjega zaraščanja koronarnih šivov. Značilne so harlekinska iznakaženost očesnih votlin, skrajšana lobanja in bolj strma sprednja lobanjska kotanja. Kot posledica tega se razvije eno – ali obojestranska izbuljenost zrkel. Plagiocefalija obsega tudi več podskupin (parietoskvamozna, frontosfenoidna).

Crousonov in Apertov sindrom sta genetsko povzročeni bolezni, ki spadata med sinostoze glave in sta najhujši obliki kraniofacialne disostoze. Njune klinične značilnosti so poudarjeni nadočesni loki, izbuljenost zrkel in močnejše izločanje lojnic. Stopnja poudarjenosti posameznih kliničnih in morfoloških znakov je lahko zelo različna. Edina absolutna razlika med obema sindromoma je zraščenost prstov pri Apertovem sindromu.

Zdravljenje

Zdravljenje iznakaženosti glave je zgolj kirurško. Poseg je glede na vrsto in velikost nenormalnosti lobanje različen. Cilja kirurškega zdravljenja sta dva:

- ustvariti razmere za normalno fiziološko rast možganov in
- motnjo kozmetično omiliti.

Kirurška tehnika obsega preproste odstranitve lobanjskih šivov (suturotomije), različne kombinacije in transpozicije kostnih režnjev do zahtevnih resekcij in transpozicij sprednjega dela lobanjskega dna.

Encefalokela

Encefalokela spada med disrafizme. Pri tej nepravilnosti gre za razvojno kostno pomanjkljivost lobanje (cranium bifidum), skozi katero se v podkožje bočijo možganske ovojnice in znotraj njih ležeča možganovina, kakor tudi sistem možganskih prekatov. Lahko se razvije na bazi lobanje (hondrocranium). Govorimo o bazalni encefalokeli. Lahko pa nastane v področju obraznih kosti, gre za t.i. frontoetmoidno encefalokelo. Encefalokela lahko leži v očesni votlini, med čelnima ali temenskima režnjema. V zatilju, na meji med zatiljem in vratom ležečo, pa bolj popularno imenujemo Chiari III malformacija.

Zdravljenje

Kostno okvaro lobanje zapremo s kranioplastiko. Uporabljamo kostni reženj, odvzet z drugega mesta lobanje. Pri večjih otrocih uporabimo polovico precepljenega kostnega režnja ali včasih lastna rebra.

Arnold-Chiarijev sindrom

Pri Arnold-Chiarijevi malformaciji gre za nesorazmerje med prostornino malih možganov in prostorom v zadnji lobanjski kotanji. Glede na različno stopnjo anatomsko morfoloških sprememb v zadnji lobanjski kotanji in v zgornjem vratnem delu hrbteničnega kanala ločimo različne stopnje malformacije:

- Chiari I, kjer sta tonzili malih možganov postavljeni v zgornji vratni del hrbteničnega kanala,
- Chiari II, kjer so v zgornji vratni del hrbteničnega kanala spuščeni vermis in hemisfera malih možganov, del medule oblongate in podaljšan 4. prekat,
- Chiari III, kjer je na to lokacijo ali v subokcipitalno meningokelo prestavljeno tudi možgansko deblo in
- Chiari IV, kjer gre za hipoplazijo malih možganov, zadnjo kotanjo praktično v celoti izpolnjuje 4. prekat in kjer pons ni razvit.

Zdravljenje

Če so prisotni znaki pritiska na možgansko deblo, je potrebna notranja drenaža s prekatnim sistemom nekomunicirajoče ciste.

Dandy-Walkerjev sindrom

Pri tej razvojni nepravilnosti gre za disgenezijo vermisa malih možganov in za obsežno razširitev 4. možganskega prekata. Včasih je ta sindrom težko ločiti od morebitne obsežne arahnoidne ciste v zadnji lobanjski kotanji ali preproste velike cisterne magne.

Zdravljenje

Če so prisotni znaki pritiska na možgansko deblo, je potrebna notranja drenaža s prekatnim sistemom nekomunicirajoče ciste.

Mielomeningokela

Je posledica motnje v zapiranju nevralne cevi (mieloshiza). Hrbtenjača v svojem hrbteničnem kanalu zadaj ni zaščitena s kostnim lokom vretenc, mišičjem, podkožjem in kožo.

Stopnje so:

- **meningokela** (najbolj preprosta), kjer se možganske ovojnice, ki v celoti ščitijo hrbtenjačo, bočijo brez zaščite kostnih in mišičnovezivnih struktur v podkožje,
- **meningomielokela**, kjer gre v bistvu za herniacijo hrbtenjače v intaktno vrečo leptomening, ki se bočijo v podkožje,
- **mielokela**, kjer je zona nevrovaskuloza brez zaščite izpostavljena navzven.

Glede na omenjeno anatomsko strukturo izražene motnje so prisotni ustrezni nevrološki izpadi. Pri prvih dveh oblikah disrafizma ni nevroloških izpadov, pri zadnjem pa so najverjetnejši paraplegija in uhajanje vode in blata (inkontinenca) ter različne oblike iznakaženosti spodnjih udov.

Zdravljenje

Prirojeno okvaro moramo triplastno vodotesno zapreti, najkasneje v 48 urah. Poseg je tvegan in zahteven, ohraniti moramo tudi najtanjše funkcionalne živčne korene. Hrbtenični kanal vodotesno zašijemo z okolno fascijo in čez prešijemo še liofilizirano duro. Obsežne kožne okvare krijemo z rotacijskimi kožnimi režnji in /ali mišičnokožnimi režnji.

Diastematomielija

Pri tej obliki disrafizma gre pravzaprav za razcepljeno hrbtenjačo. Vsak posamezen razcepljen del pa je normalno ovit s svojimi ovojnicami. Tkivo hrbtenjače je precepljeno s kostnim izrastkom na bazi, ki ima svoj hrustančni vrh, od koder se vezni traček nadaljuje v zadajšnji del vretenčnega loka. Klinično je bolnik včasih brez simptomov, včasih so ti komaj opazni,

včasih pa počasi napredujoči; ni radikularnih izpadov, ampak se kažejo znaki prizadetosti dolgih progovnih sistemov.

Hidrocefalus

Hidrocefalus ni ena sama bolezenska enota, niti ni sindrom. Etioloških dejavnikov, ki vplivajo na nastanek hidrocefalusa, je namreč preveč. Enako velja za znake in nevrološke simptome, ki hidrocefalus spremljajo. Likvor nastaja v stranskih prekatih. Skozi oba foramna Monro nato teče v 3. prekat, od koder po akveduktu (aquaeductus Silvii) steče v pred tentorijem ležeči 4. prekat. Od tod teče skozi oba lateralna foramna Luschke in osrednji foramen Magendie okrog možganskega debla in po bazalnih cisternah. Natančen način nastajanja likvorja niti ni toliko pomemben. Pomembneje je vedeti, da je horoidni pletež v možganskih prekatih tisti motor, ki poganja oziroma vzdržuje obtok likvorja.

Razdelitev

V preteklosti je obstajalo veliko različnih razdelitev hidrocefalusa. Glede na široko in poglobljeno znanje in vedenje o anatomiji prekatov, kemijski sestavi likvorja in fiziologiji njegovega obtoka pa se je v zadnjih letih ustalila preprosta razdelitev na:

- komunikantni hidrocefalus in
- obstrukcijski hidrocefalus.

Pri **komunikantnem hidrocefalusu** gre za nemoten obtok cerebrospinalnega likvorja po sistemu prekatov. Motena je absorpcija na konveksiteti možganov, skozi arahnoidne granulacije v duralne sinuse. Vzrok nastanka **obstrukcijskega hidrocefalusa** je delna ali popolna zapora obtoka cerebrospinalnega likvorja med posameznimi prekati. Vzrok je lahko zaprtje foramna Monro, lahko je vzrok zožitev akveduktusa ali zapora foramna Luschka ali Magendie.

Zdravljenje

Zamisel zdravljenja hidrocefalusa, ne glede na to, ali gre za komunikantno ali obstrukcijsko obliko, je:

- zmanjšanje nastajanja cerebrospinalnega likvorja,
- kirurška povezava sistema možganskih prekatov z desnim preddvorom srca ali s peritonealno votlino, kjer se odvečni likvor lahko resorbira in
- ventrikulocisternostomija pri nekomunikantnem hidrocefalusu.

Prvi način zdravljenja hidrocefalusa je konzervativen, z zdravili, in zgolj hipotetičen. Edina prava in resnična pomoč obolelemu s klinično sliko hidrocefalusa je kirurško zdravljenje. V preteklosti je bilo veliko različnih poskusov odvoda cerebrospinalnega likvorja iz sistema prekatov (npr. v srednje uho, v ustno votlino, v venski sistem, v ozko črevo, v sečevode, v peritonealno votlino idr.). Izmed številnih teoretično možnih drenažnih operacij pri hidrocefalusu, ko se sistem možganskih prekatov umetno poveže z drugimi votlimi sistemi v človeškem telesu, zdržijo strokovno kritiko le tri zdaj še vedno uporabljane vrste drenažnih operacij:

- drenaže med možganskim prekatom in preddvorom srca (ventrikulo-atrijske),
- drenaže med možganskim prekatom in peritonealno votlino (ventrikulo-peritonealne) in
- drenaže med ledveno cisterno in peritonealno votlino (lumbo-peritonealne).

Kirurški material, ki se ob drenažnih operacijah vgrajuje, je iz visoko kakovostnega lateksa. Ne povzroča alergijskih ali zavrnitvenih reakcij, v organizmu se ne stara in dolga leta ohranja svoje funkcionalne značilnosti. Sestavljen je iz proksimalnega prekatnega katetra, vmesnega sistema treh ventilov in distalnega – perifernega katetra, ki ga vgrajujemo:

- pri prekatno-preddvorni drenaži prek vene facialis, skozi veno jugularis v desni preddvor srca,
- pri prekatno-peritonealni drenaži prosto v peritonealno votlino in
- pri lumbo-peritonealni drenaži prosto v peritonealno votlino.

Sistem treh ventilov omogoča enakomeren izstop likvorja iz možganskih prekatov, ne glede na spremembo položaja telesa. Zagotavlja enakomeren iztok in preprečuje vračanje dreniranega likvorja. Vgrajujemo sisteme različnih dolžin, sisteme katerih ventili se odpirajo v treh različnih območjih tlaka (visok, srednji, nizek). Na voljo imamo sisteme za novorojenčke in dojenčke, kjer so dimenzije drenažnih sistemov ob enakih funkcionalnih značilnostih bistveno manjše.

Praviloma proksimalni del drenažnega sistema vstavimo v okcipitalni rog nedominantnega stranskega prekata, tako da je začetek drenažnega sistema nekako pred foramnom Monro. Celoten drenažni sistem je napeljan pod kožo. Tudi za vstavitev prekatno-peritonealnega drenažnega sistema so potrebne le tri, slab centimeter dolge, kožne incizije.

Razpredelnica 1

Zapleti po drenažnih operacijah.

Vlek drenažnega sistema v drenirano ali drenirajočo votlino
Obraščanje proksimalnega ali distalnega konca sistema
Zamašitev zaradi prevelike koncentracije beljakovin v likvorju, mikrokoagulacije likvorskih beljakovin med majhnimi membranami ventilov drenažnega sistema
Srčne aritmije pri nepravilno vstavljeni prekatno-preddvorni drenaži
Predrtje ozkega črevesa pri prekatno-peritonealnih drenažah
Nenormalno dreniranje likvorja zaradi nepravilne izbire območja delovnega tlaka drenažnega sistema
Zapora v pooperacijsko brazgotino zajetega sistema
Okužbe drenažnega sistema in posledično vnetje možganskih prekatov, ovojnic in možganovine

---

Zapleti zdravljenja

Zapletov pri drenažnih operacijah pri hidrocefalusu je največ pri novorojenčkih, le nekoliko manj pri dojenčkih. Nato število ponovnih operacij upada z naraščanjem starosti operirancev. Odkar uporabljamo drenažne sisteme, ki so v celoti iz enega kosa (»Unishunt« sistem), je zapletov po operacijah manj. Zapleti po drenažnih operacijah so različni in jih prikazuje razpredelnica 12-1. Resen zaplet drenažnih operacij pri hidrocefalusu je okužba drenažnega sistema in posledično vnetje možganskih prekatov (ventrikulitis), lahko tudi meningoencefalitis. Preprečitvi tega zapleta je namenjena največja skrb kirurške ekipe. Bakterije iz zraka se namreč ob morebitnem nepravilnem ravnanju z elektrostatsko nabitim drenažnim sistemom zelo rade naselijo.

Literatura

1. Greenberg MS. Handbook of Neurosurgery. Lakeland: Greenberg Graphic, 1994.

2. Carter LP, Spetzler RF, Hamilton MG, eds. Neurovascular Surgery. New York: McGraw Hill, 1995.

3. Youmans JR (ed.). Neurological Surgery. Philadelphia: Saunders, 1995.

4. Yasargil MG. Microneurosurgery. Stuttgart: Thieme, 1994.

11. Okužbe v živčnem sistemu

Gorazd Bunc

Uvod
Okužba laminektomijskih ran
Okužba kraniotomijske rane
Meningitis
Možganski absces
Subduralni empiem
Epiduralni empiem
Okužbe drenažnih sistemov
Spinalni epiduralni absces
Pooperativni discitis
Herpes simplex encefalitis
Creutzfeld-Jakobova bolezen
Nevrološke manifestacije AIDS-a
Nevrološke manifestacije Lymske bolezni
Parazitne okužbe živčevja
Nevrocisticerkoza
Ehinokokoza
Glivične okužbe osrednjega živčnega sistema

Uvod

Namen tega poglavja je predstaviti zlasti tiste vrste okužb živčnega sistema, ki jih lahko v celoti ali deloma ob pomoči medikamentozne podpore zdravimo z nevrokirurškim poseganjem, ali ki nastanejo kot posledica nevrokirurške dejavnosti.

Okužbe laminektomijskih ran

Okužba laminektomijske rane je lahko povsem površinska nad torakolumbalno fascijo. Redkejše so globoko dehiscirajoče okužene operativne rane. Pogostnost takih okužb po laminektomijah je od 0,9 do 5%. Večja verjetnost za okužbo je pri bolnikih z višjo starostjo, pri dolgotrajni terapiji z glukokortikoidi, ob debelosti in sladkorni bolezni.

Manjše in plitkejše okužbe laminektomijskih ran se lahko zdravijo z rednimi prevezi (per secundam intentionem), če pa to ne pomaga, je potrebna kirurška oskrba in izrez nekrotičnega in vnetega tkiva, odstranitev zagnojenega šivalnega materiala in drugih tujkov v zdravo. Robovi rane se le približajo s situacijskimi šivi ob zaščiti z empiričnimi antibiotiki (najučinkovitejši Vancomycin ob cefalosporinu tretje generacije – npr. Ceftazidine) kasneje sledijo antibiotiki po antibiogramu. Po temeljiti eksciziji robov rane pa je možno, da se rana zapre tudi tesno.

Okužbe kraniotomijske rane

Take okužbe so k sreči redke zaradi dobre prekrvljenosti skalpa. Največkrat se razvijejo per kontuitatem z agensi iz obnosnih sinusov, po penetrantnih poškodbah ali pooperativno. Klinično se vnete rane kažejo z oteklino, rdečino in s fluktuacijo. Kasneje se razvijejo fistulacija z iztokom gnoja in tudi sistemskimi znaki (povišana telesna temperatura, pojav nevroloških izpadov).

Antibiotik damo empirično, nato pa po antibiogramu iz brisa gnojnega iztoka. Rano sprva zdravimo z izpiranjem ob antibiotični zaščiti in rednim prevezovanjem. Če gre za vnetno dogajanje tudi v kraniotomijskem kostnem pokrovu, torej za osteomielitis (kar potrdi rentgenogram lobanje ali CT lobanjskih kosti), je potrebno kost odstraniti **(slika 1)** in po antibiotičnem zdravljenju, ko je področje kože in skalpa povsem intaktno, napraviti kranioplastiko čez 3 do 6 mesecev.

Slika 1

Slika 1 CT glave kaže epiduralni absces pod osteomielitičnim kostnim pokrovom po okužbi kraniotomijske rane nekaj mesecev po odstranitvi kortikalnega meningioma v levem temporalnem področju.

Meningitis

Vnetje možganskih ovojnic lahko nastane kot komplikacija po nevrokirurških posegih. Po poškodbi glave se pojavi celo pri 1 do 20% poškodovancev z zmerno ali hudo poškodbo glave. Pogosto pride do meningitisa pri likvorskih fistulah.

Klinična slika se prične z glavoboli, slabostjo in bruhanjem, motnjo zavesti (znaki zvišanega znotrajlobanjskega tlaka, ICP) in zvišano telesno temperaturo. Objektivni znak je opistotonus (tog tilnik). Zdravimo z večtirno antibiotično terapijo, najprej empirično, potem pa po antibiogramu likvorja iz ledvene likvorske punkcije, ki jo moramo napraviti takoj, ko posumimo na možnost meningitisa.

Možganski absces

Patofiziološko se možganski absces ali ognojek razvije iz lokalnega cerebritisa, v katerem nastane nekrotično jedro in v kasnejšem poteku gnoj. Okoli tega jedra se sčasoma razvije tkivna reakcija s fibrinsko in kolagensko kapsulo, ki je hiperemična. Z njo telo izolira gnojno dogajanje.

Absces lahko nastane po hematogeni poti. Takšni abscesi so v 10 do 50% multipli. Bakterije se lahko razširijo iz pljučnih abscesov, bronhiektazij, bakterijskega endokarditisa in drugih oddaljenih žarišč v telesu. Drug način nastanka je per kontinuitatem, največkrat iz gnojnih sinusitisov prek lokalnega osteomilitisa ali flebitisa hemisfernih ven (vnetja srednjega ušesa in mastoidov lahko povzročijo absces v temporalnem režnju ali v malih možganih, vnetja v nazalnih sinusih v frontalnem režnju, vnetja v sfenoidnem sinusu povzročajo zaplete v področju kavernoznega sinusa). Absces lahko nastane tudi po penetrantnih možganskih poškodbah ali po nevrokirurških operacijah.

Klinična slika kaže na znake zvišanega ICP (glavobol, slabosti, bruhanja, motnje zavesti) in glede na lokalizacijo abscesa različne žariščne nevrološke izpade in tudi epileptične napade.

V nasprotju z meningitisom je pri možganskem abscesu ledvena punkcija kontraindicirana. Patologijo natančno opredeli CT brez in s kontrastom – glej **sliko 2a in 2b** (s kontrastom se intenzivno obarva hiperemična kapsula abscesa, vsebina abscesa pa je hipodenzna).

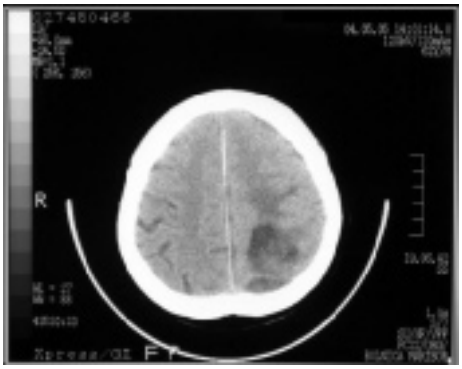
Slika 2a

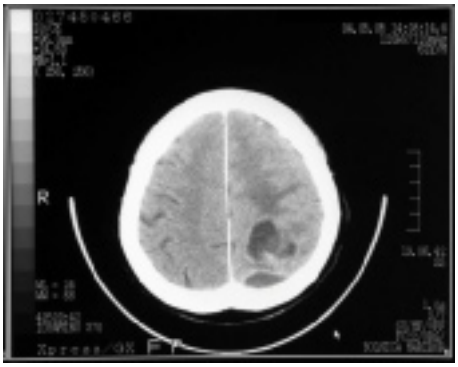
Slika 2b

Slika 2a CT glave brez kontrasta, ki kaže hipodenzno lezijo v levem okcipitalnem področju z okolnim edemom **(a)** in CT glave s kontrastom **(b)**, ki kaže hipodenzno lezijo obdano s kapsulo, ki se intenzivno obarva s kontrastom. Gre za klasičen možganski absces.

Abscese zdravimo z ustreznimi antibiotiki glede na antibiogram, ki ga pridobimo iz gnoja po punkciji abscesa. Do pridobitve rezultatov antibiograma zdravimo s širokospektralnimi antibiotiki, ki dobro prehajajo hematoencefalno bariero, večtirno, tako da pokrivamo gram negativne in pozitivne bakterije ter anaerobe (npr. Vancomycin in cefalosporin tretje generacije). To začetno terapijo kasneje prilagodimo izvidom antibiograma. Zdravljenje je dolgotrajno, večmesečno in če se po rednih kontrolnih CT slikanjih glave solitarni ali multipli abscesi ne zmanjšujejo, je potrebno absces kirurško odstraniti.

Bolezen je težka in ima še vedno visoko smrtnost. V obdobju pred obstojem CT preiskave celo 40 do 60%, danes je mortaliteta možganskih abscesov do 10%, z do 45% posledičnih nevroloških izpadov.

Subduralni empiem

Subduralni empiem je označba za nabiranje gnoja v subduralnem prostoru med trdo možgansko opno (dura mater encephali) in pajčevnico (arachnoidea). V tem prostoru ni anatomskih ovir za širjenje gnojne infekcije, kot se dogaja pri možganskem abscesu, zato je klinična slika subduralnega empiema mnogo bolj dramatična in bolezen mnogo nevarnejša. Prehajanje antibiotikov v subduralni prostor je zelo ovirano zaradi za mnogo snovi neprepustne hematoencefalne bariere. Hkrati s subduralnim empiemom se lahko razvijejo možganski abscesi celo v eni četrtini primerov (preko venskih kortikalnih tromboz in lokaliziranega cerebritisa).

Subduralni empiem se razvije per kontinuitatem v 75% iz vnetij obnosnih sinusov, posebej frontalnega, v 14% iz vnetij srednjih ušes. Hematogeno zasejan subduralni empiem je možen iz pljučnih abscesov, lahko pa nastane tudi po nevrokirurških in otorinolaringoloških posegih (4%) in po poškodbah glave (3%).

Klinična slika je zelo resna. Kot posledica efekta mase se razvijejo znaki in simptomi s slabostjo, bruhanjem, motenostjo zavesti, močnimi glavoboli, vročino, meningealnimi znaki in fokalnimi nevrološkimi izpadi glede na lokalizacijo, ki je najpogostejša nad možganskimi konveksitetami **(slika 3).** Najpogostejši povzročitelj je streptokok, nato stafilokok, mnogo manj gram negativni bacili in drugi anaerobi.

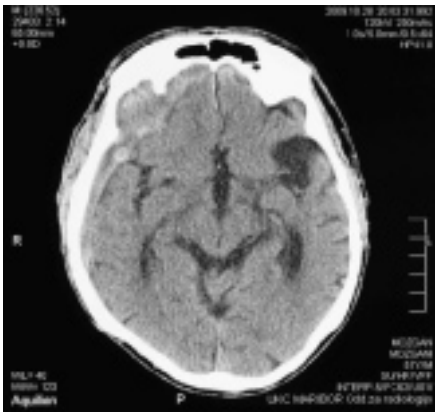
Slika 3

Slika 3 CT glave kaže subduralni empiem nad frontalnim delom desne hemisfere.

Nujna je čimprejšnja kirurška drenaža z multiplimi vrtinami in drenažo subduralnega prostora. V slučaju, da je gnoj preveč gost, pride v redkejših primerih v poštev tudi kraniotomija. Takoj se prične z empirično antibiotično terapijo, penicilinom in cefalosporinom III. generacije, doda se metronidazol in kasneje terapija prilagodi glede na izvid antibiograma odvzetega gnoja.

Izhod zdravljenja je slab z do 20 % mortaliteto in posledično hemiparezo v 17%. V 34% so pri subduralnih empiemih opisovani epileptični napadi.

Epiduralni empiem

Epiduralni empiem je označba za zbiranje gnoja med kostjo in duro. Za razliko od subduralnega empiema je zbiranje gnoja v tem prostoru omejeno, ker je dura na več mestih in v različnih obdobjih življenja različno intenzivno prirasla na kost, posebej na spodnjo stran kostnih šivov lobanje in duralnih sinusov. Nastane kot zaplet frontalnega sinusitisa, nekaj manj kot posledica okužbe ušesa in po poškodbah glave ter nevrokirurških **(glej sliko 1)** in otorinolaringoloških posegih.

Klinična slika je odvisna od lokalizacije gnoja s posledičnimi fokalnimi izpadi in znaki zvišanega ICP, ob sistemskih znakih vnetja z zvišano telesno temperaturo, levkocitozo in drugimi znaki vnetja.

Zdravimo ga s kirurško odstranitvijo gnoja, drenažo prostora in antibiotičnim zdravljenjem sprva empirično, nato po antibiogramu.

Okužbe drenažnih sistemov

Zapleti pri vstavljenih drenažnih sistemih so pogosti. Opisujejo jih celo v 30%. Velik del teh zapletov gre na račun okužbe enega izmed delov drenažnega sistema. Pogostnost okužb teh sistemov je ocenjena s 7%, posebej v prvih nekaj mesecih po posegu, čeprav so možne okužbe tudi v kasnejših letih. Cevke se namreč vstavljajo pod kožo, tako da se kontakta s kožo v celoti ni moč izogniti. Zato je asepsa pri takšnih posegih še posebej pomembna. Danes se operativno vgrajujejo predvsem prekatno-peritonealne drenaže pri različnih oblikah hidrocefalusa. Pri poškodbah in krvavitvah se uporabljajo zunanje prekatne drenaže. Poznamo še zunanje ledvene in ledveno-peritonealne zaprte drenaže.

Pri okužbi drenažnega sistema se lahko razvijejo sistemski znaki vnetja z zvišano telesno temperaturo in znaki, ki so podobni meningealnim z glavobolom, slabostjo, bruhanjem, moteno zavestjo in opistotonusom. Lahko se razvije tudi sepsa. Zaradi okužbe je moteno tudi delovanje sistema, tako da je treba del kliničnih znakov in simptomov pripisati motenemu odvajanju likvorja.

Klinični sum na okužbo drenažnega sistema postavimo s pridobitvijo likvorja iz posebne predkomore ali naravnost iz zaklopke drenažnega sistema, napravimo pa lahko tudi ledveno punkcijo. Če je okužba potrjena, je potrebno drenažni sistem v celoti odstraniti, zdraviti z antibiotiki po antibiogramu in vstaviti začasno zunanjo prekatno drenažo. Šele po popolni sanaciji likvorja lahko ponovno vstavimo zaprt drenažni sistem.

Spinalni epiduralni absces

Pojavi se zaradi hematogenega širjenja, na primer iz furunkla na koži (v okoli 15%) in drugih gnojnih žarišč na raznih delih telesa. Nastane lahko tudi po poškodbah in kirurških posegih na hrbtenici. Pogosto se pojavlja pri narkomanih, alkoholikih in bolnikih z diabetesom in kronično ledvično odpovedjo.

Klinična slika se začne s hudo bolečino v obolelem delu hrbtenice s temperaturo in povišanimi znaki vnetja. Nevrološki izpadi so odvisni od lokalizacije abscesa (parapareza,

tetrapareza). Najpogosteje so lokalizirani v prsnem, sledijo ledveni in vratni predel hrbtenice. Diagnozo postavimo z MR obolelega dela hrbtenice **(slika 4).**

Slika 4

Slika 4 MR prsne hrbtenice v sagitalni projekciji kaže iatrogeni epiduralni spinalni absces.

Spinalni epiduralni absces zdravimo predvsem kirurško z dekompresivno laminektomijo in odstranitvijo gnoja ob antibiotični terapiji sprva empirično, nato pa po antibiogramu, pridobljenem iz gnoja. Izhod zdravljenja je tudi v sodobnem času slab, smrt nastopi celo v 18%.

Pooperativni discitis

V do 3% po operaciji ledvene diskus hernije se lahko razvije pooperativno vnetje preostankov medvretenčne ploščice in posredno terminalnih plošč in teles vretenc (spondilodiscitis). Mnogo redkeje lahko nastane tudi spontano in po nekaterih posegih (diskografija ali lumbalna punkcija).

Klinično pri bolnikih z discitisom najdemo hudo bolečino na mestu obolele hrbtenice, ki se širi tudi proti trebuhu in v medenico, občasno pa daje tudi radikularne bolečine. Sistemsko se pojavi vročina, povišani znaki vnetja, lokalno pa najdemo napetost obvretenčnega mišičja in blokirano gibljivost ledvenokrižne hrbtenice.

Diagnostično je v pomoč predvsem CT in tudi MR ledvenokrižne hrbtenice **(slika 5a in 5b).** Zdravljenje poteka z imobilizacijo in širokospektralnimi antibiotiki, predvsem antistafilokoknimi antibiotiki, saj so stafilokoki najpogostejši povzročitelji. Le v redkih primerih je potrebna operacija z odstranitvijo vnetih preostankov diskusa in lavažo medvretenčnega prostora. Antibiotična terapija je dolgotrajna glede na izvide antibiograma. V primerih, ko z operacijo ne dokažemo bakterijskega vnetja, ali v slučaju, ko zdravimo le

konzervativno, je treba dajati širokospektralne antibiotike sprva mesec do dva parenteralno, nato pa še mesec do dva peroralno.

Slika 5a

Slika 5b

Slika 5a in 5b CT ledvenokrižne hrbtenice v sagitalni projekciji kaže hiperdenzne robove korpusov L5 in S1 zaradi pooperativnega discitisa (a). MR ledvenokrižne hrbtenice v sagitalni projekciji v T2 tehniki prikazuje hipointenzivne spremembe v korpusih L5 in S1 pri istem bolniku, kot na sliki 5a, zaradi pooperativnega discitisa v medvretenčnem prostoru L5-S1 (b).

Herpes simplex encefalitis

Virus bolezni herpes simplex tip I lahko povzroči akutni in pogosto tudi hemoragični nekrotizirajoči encefalitis z edemom predvsem v temporalnem in orbitofrontalnem režnju in limbičnem sistemu. Incidenca te bolezni je približno 1 na 750.000 do milijon ljudi na leto. Pri odraslih povzroča motnjo zavesti, epileptične fokalne napade, osebnostne spremembe, hemiparezo in vročino z znaki zvišanega ICP. Pri otrocih se pojavlja razdražljivost, dezorientiranost in huda prizadetost.

Diagnostično je najbolj koristna MR preiskava (**slika 6**), nekaj manj tudi CT. Možganska biopsija pride v poštev v nejasnih primerih in prav tako ni vselej jasno informativna.

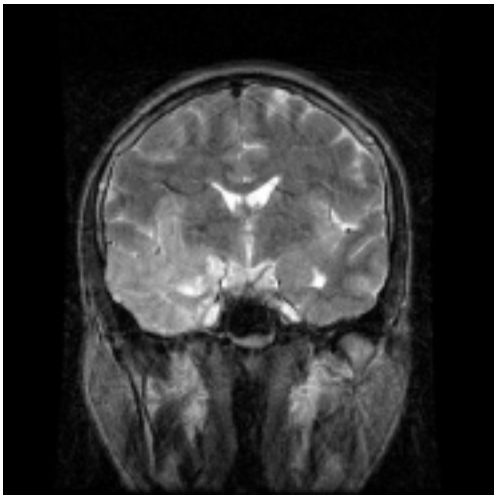
Slika 6

Slika 6 MR glave v koronarni projekciji v T2 tehniki prikazuje ekspanzivno delujoč encefalitis v desnem temporalnem režnju, povzročen s herpes simplex virusom.

Z antivirotično terapijo z aciklovirom moramo začeti čim prej. Zdravljenje je uspešnejše, če se začne v obdobju 4 dni po začetku bolezni in dokler se bolnikova zavest ne poslabša pod 10 točk na Glasgowski lestvici, sicer je smrtnost nad 30% z do 70% nevroloških izpadov.

Creutzfeld-Jakobova bolezen

Ta bolezen je ena izmed štirih znanih bolezni človeka, ki jih povzročajo prioni (prenosni povzročitelji spongioformne encefalopatije). Ti povzročitelji so znani kot »počasni virusi«. Ne vsebujejo nobene nukleinske kisline, tako da niso virusi. So zelo odporni na običajne dezinfekcijske postopke. Bolezen je lahko tudi avtosomno dominantno dedna in sporadična.

Klinično se pojavi hitro napredujoča demenca, neusklajenost gibov (ataksija) in nehotni zgibki (mioklonus).

Posebej v možganski skorji, bazalnih ganglijih pa tudi drugod po osrednjem živčevju se pojavijo vakuole v citoplazmi nevronov in astrocitov (spongioformna encefalopatija) s propadom nevronov in razraščanjem astrocitov. Vnetnega odgovora ni.

Diagnozo postavimo na osnovi tipične klinične slike in sprememb na elektroencefalogramu. Bolezen je neozdravljiva in smrt nastopi povprečno v letu dni po začetku simptomov. Zaenkrat znanega zdravila ni.

Nevrološke manifestacije AIDS-a

Pri bolnikih z aidsom se v 40 do 60% pojavi nevrološka simptomatika in le 5% bolnikov, ki umrejo za aidsom, ima normalne možgane pri obdukciji. Žariščne nevrološke izpade pri bolnikih z aidsom povzročajo:

- toksoplazmoza (v 70 do 80% v obliki toksoplazmoznega abscesa)

- primarni limfomi osrednjega živčnega sistema (nastanejo približno pri 10% pacientov z aidsom, povzroča jih Epstein Barrov virus)
- progresivna multifokalna levkoencefalopatija (povzroča jo ubikvitarni poliomavirus – značilna je žariščna demielinizacija)

Ločimo primarne učinke aidsa, ki se razvijejo zaradi infekcije z virusom HIV:

- aidsova encefalopatija (pojavi se pri 66% bolnikov z aidsom)
- aidsova kompleksna demenca
- aseptični meningitis
- kranialne nevropatije (možne so t.i. Bellove paralize)
- aidsova mielopatija
- periferne nevropatije.

Poleg tega obstajajo še t.i. oportunistične infekcije in tumorji, povzročeni z imunsko nezadostnostjo samo (toksoplazmoza, limfomi …)

S CT ali MR diagnosticiramo tumorje in abscese, povezane z aidsom, podobno kot pri drugih boleznih (hipodenzna vsebina in hiperdenzna kapsula), medtem ko pri progresivni multifokalni levkoencefalopatiji prikaže CT difuzna področja nizke gostote, ki so hiperintenzivna na T2 MR preiskavi.

Zdravljenje različnih manifestacij nevrološkega aidsa je specifično glede na klinično sliko (toksoplazmoza s pirimetaminom in sulfadiazinom; limfomi z radioterapijo; za levkoencefalopatije, demenco in nevropatije učinkovitega zdravila ni). V slučaju nejasne diagnoze glede na serološke, radiološke in likvorske preiskave pride v poštev tudi možganska biopsija prizadetega področja.

Nevrološke manifestacije Lymske bolezni

Lymska bolezen je zelo kompleksno obolenje več organskih sistemov. Povzročajo jo različne vrste borelij (predvsem Borelija burgdorferi, ki jo prenašajo klopi). Bolezen se imenuje po kraju Lyme v Ameriški zvezni državi Connecticut, kjer so jo prvič odkrili leta 1975.

Bolezen nastopa v treh stopnjah, ki se lahko med seboj prekrivajo ali nastopajo ločeno:

a) stadij zgodnje lokalizirane bolezni (erythema migrans) – ta stadij je podoben nahodu z značilnim okroglastim eritemom okoli mesta pika;
b) stopnja zgodnje diseminirane bolezni – v tem stadiju se razvijejo znaki prizadetosti raznih organov:
- kardiološki znaki z motnjami prevajanja ali mioperikarditisom
- očesne težave (panoftalmitis, optična atrofija, keratitis)
- nevrološke težave (značilna je klinična triada: kranialni nevritis, posebej bilateralna Bellova paraliza, meningitis in radiklopatija), možni so tudi encefalitisi in mielitisi;
c) pozna stopnja nastopa v obliki artritisov in kroničnih nevroloških sindromov (encefalopatije, encefalomielitisi, periferne nevropatije, ataksije, demence).

Diagnostično je pomemben erythema chronicum migrans in pozitiven titer protiteles.

Zdravljenje z antibiotiki je bolj učinkovito v začetku bolezni.

Parazitne okužbe živčevja

Med parazitnimi infekcijami, ki najpogosteje prizadenejo živčni sistem, so:

- cisticerkoza,
- toksoplazmoza (lahko nastopa kot kongenitalna, pri odraslih pa pri imunokompromitiranosti pri aidsu in drugih podobnih stanjih). Povzročitelj je Toksoplazma gandii,
- ehinokokoza,
- emibiaza,
- shistosomiaza.

Nevrocisticerkoza

Povzročena je z larvami svinjske trakulje Taenia solium, ki se imenujejo Cysticercus cellulosae. Larve v obliki cist se naselijo predvsem v možganih, redkeje v hrbtenjači in perifernih živcih. Inkubacijska doba za razvoj bolezni je povprečno 7 let. Bolezen je endemična v Latinski Ameriki, Afriki in Vzhodni Evropi.

Svinjska trakulja ima tristopenjski življenjski krog. Človeka lahko inficira kot odrasla trakulja ali kot larva. Vmesna stopnja je embrij. Infekcija z odraslo trakuljo oz. parazitna infekcija nastane tako, da bolnik uživa neprekuhano okuženo meso. Iz embrijev se razvije odrasla trakulja, ki živi v črevesju. Človek je v tem primeru končni gostitelj. Infekcija z larvo je najnevarnejša, nastane tako, da bolnik zaužije živa jajčeca, iz katerih se razvijejo larve, ki se skozi steno črevesja prebijejo do možganov in drugih organov.

Klinično se razvijejo znaki zvišanega znotrajlobanjskega tlaka, žariščni nevrološki izpadi in žarišni epileptični napadi s spremembami duševnega stanja bolnika.

Diagnozo postavimo s serološkimi testi, ki kažejo povišan titer protiteles in s CT diagnostiko, ki razkrijejo multiple ciste in hiperdenzno kapsulo.

Zdravljenje poteka z antihelmintiki (praziquantel, ki je učinkovit tako proti možganskim cistam, kakor tudi odraslim trakuljam v prebavilih). Kirurško zdravljenje je rezervirano predvsem za znotrajprekatne in znotrajspinalne cisticerkozne ciste, stereotaktična biopsija pa služi za potrditev diagnoze.

Ehinokokoza

Znana tudi kot hidatidna cista, ki jo povzroča pasja trakulja, Echinococcus granulosa. Endemična področja so Avstralija, Nova Zelandija in Južna Amerika. Psi so končni gostitelji trakulje. Vmesni gostitelj je lahko tudi človek in po zaužitju jajčec se le-te prelevijo v larve, ki skozi steno črevesja hematogeno dosežejo različne organe, osrednji živčni sistem nekako v 3%. V možganih se razvije ogromna cista z mnogo tisoči skoleksi.

Zdravljenje je kirurško. Pri tem nikakor ne sme priti do razpoka kapsule hidatidne ciste. Če se to zgodi, se po okolnem tkivu razlije do 400.000 skoleksov, ki so izredno kužni.

Glivične okužbe osrednjega živčnega sistema

Klinično se kažejo kot kronični meningitis ali možganski absces. Ti so lahko multipli. Večinoma jih zdravimo z zdravili, pogosto se pojavljajo po dolgotrajnem zdravljenju z antibiotiki. Najpogostejše so:

- kriptokokoza je najpogostejša, nastane tako pri zdravih ljudeh kot pri imunokompromitiranih; nastopa v obliki mucinoznih psevdocist velikosti 3 do 10 mm, najpogosteje v bazalnih ganglijih ali kot kriptokokni meningitis; bolezen zdravimo z antifungalnimi zdravili (amfotericin B)
- kandidiaza je najsplošnejša infekcija osrednjega živčnega sistema, vendar je pri zdravih ljudeh najdena le izjemoma; najpogosteje se ugotovi šele na obdukciji;
- aspergiloza najpogosteje nastopa v obliki solitarnih ali multiplih možganskih abscesov **(slika 7).** Zdravi se s kirurško odstranitvijo abscesa in dolgotrajnim zdravljenjem z amfotericinom oz. novejše z vfendom.

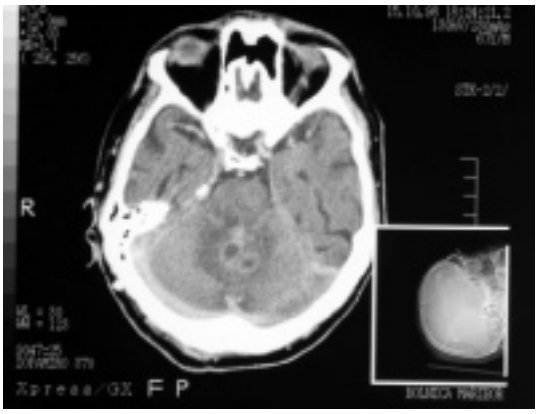

Slika 7

Slika 7 CT glave s kontrastom kaže grozdičast absces glivice Aspergillus niger v četrtem prekatu.

- kokcidiomikoza se največkrat pojavi v obliki meningitisa, le redko kot parenhimska lezija.

Literatura

1. Greenberg MS. Handbook of Neurosurgery. New York: Thieme Medical Publishers, 2006.

2. Smrkolj V. Kirurgija. Ljubljana: Sledi Ljubljana, 1995.

3. Strojnik T, Lipovšek M. Nevrokirurgija. V: Miksić K, Flis V. (ur). Izbrana poglavja iz kirurgije. Maribor: Obzorja, 2003.

12. Degenerativne bolezni hrbtenice

Gorazd Bunc, Matjaž Voršič

Uvod
Ledvenokrižni predel
Najpogostejši bolezenski vzroki bolečin v križu
Zdravljenje degenerativnih bolezni ledvenokrižne hrbtenice
Vratna hrbtenica
Zdravljenje degenerativnih bolezni vratne hrbtenice

Uvod

Degenerativne spremembe hrbtenice so zelo pogoste in se začnejo pojavljati že v mladosti. So del normalnega procesa staranja telesa in s tem hrbtenice. Stopnja teh sprememb je pogosto odvisna od življenjskega sloga posameznika; dela, ki ga opravlja, oziroma od obremenitev, ki jim je izpostavljena hrbtenica; od habitusa posameznika; nenazadnje pa tudi od dedne predispozicije. Pri nekaterih ljudeh lahko te degenerativne spremembe napredujejo do te mere, da povzročajo bolečine v posameznih predelih hrbtenice. Govorimo o tako imenovanih degenerativnih boleznih hrbtenice, ki se kažejo v obliki stenozantnih sprememb, hrustančnih kil medvretenčnih ploščic in kroničnih nestabilnosti obolelih delov hrbtenice.

Ledvenokrižni predel

Degenerativne bolezni ledvenega dela hrbtenice predstavljajo pomemben odstotek obolevnosti aktivne populacije. S sodobnim načinom življenja in s staranjem prebivalstva se delež teh bolezni nenehno povečuje in predstavlja veliko obremenitev in izziv za zdravnike in zdravstvene delavce, ki se ukvarjajo in srečujejo s temi boleznimi.

Lumbalgija (bolečina v križu, ang. low back pain) z ali brez radikulopatije oz. ishialgije je izredno pogosta in je drugi najpogostejši bolezenski razlog za obiske pri zdravniku. Predstavlja okoli 15% vseh bolniških odsotnosti z dela in je najpogostejši razlog invalidskih upokojitev pred 45. letom starosti. Ocenjeno je, da se pojavi pri 60 do 90% vseh ljudi v toku življenja z letno incidenco 5%. Radikularna prizadetost oz. radikulopatija se pojavi le pri 1% vseh bolečin v križu. Od teh ima le 1 do 3% tudi ledveno kilo medvretenčne ploščice. Značilnost je, da kljub pogostnosti ostane 85% vseh lumbalgij nediagnosticiranih in da 90% bolnikov z lumbalgijo ozdravi v enem mesecu brez kakršnegakoli zdravljenja oz. poseganja. Tako je prognoza velike večine bolečin v križu dobra.

Glede na dobro prognozo oz. možnost spontanega ozdravljanja bolečin v križu in tudi večine radikularnih bolečin se ob izključeni možnosti resne patologije priporoča nadaljevanje slikovne diagnostike šele po preteku 4 tednov obolenja, če težave ne minejo. Najnovejša priporočila svetujejo bolj strog počitek le do 4 dni in čimprejšnjo aktivacijo, povratek na delo in čim bolj zgodnjo fizikalno terapijo, če to bolnikovo stanje dopušča, le ob običajni, splošno dostopni analgetični terapiji.

Pred začetkom konzervativnega zdravljenja je treba izključiti morebitna potencialno nevarna stanja: stanje po hujši poškodbi ledvenokrižne hrbtenice, ekspanzivni proces oz. tumor v ledvenokrižni hrbtenici, znake infekcijskega dogajanja v ledvenokrižni hrbtenici in alarmantni nevrološki izpad v obliki sindroma kavde ekvine. Takšna stanja se zlahka izključijo s skrbno anamnezo in kliničnim pregledom in zahtevajo takojšnjo hospitalizacijo in nadaljevanje diagnostike. Na srečo nastopajo zelo redko. Tako lahko pri veliki večini bolnikov nadaljujemo s priporočenim konzervativnim zdravljenjem.

V kolikor pri bolniku z bolečinami v križu in nogah po 4 tednih mirovanja in enostavne analgezije ne pride do izboljšanja, nadaljujemo z diagnostiko z namenom, da potrdimo ali izključimo utesnitvene dejavnike v spinalnem kanalu. V veliki večini primerov je za bolečino v križu kriva lumbalna diskus hernija (ledvena hrustančna medvretenčna kila) ali lumbalna stenoza spinalnega kanala (ledvena utesnitev hrbteničnega kanala) ali morebitna nestabilnost v vratni ali ledvenokrižni hrbtenici.

Osnovni patofiziološko anatomski vzrok večine hrbteničnih obolenj je degeneracija medvretenčne hrustančne ploščice ali diskusa. Poteka kot:

- izguba višine diska, izbočenje diska ali herniacija
- rotacijska nestabilnost
- hipertrofija fasetnih sklepov in ligamentov
- zmanjšanje premera osrednjega in lateralnega dela spinalnega kanala
- nastanek spondilofitov
- spontana zatrditev segmenta, ki je končna stopnja degeneracije, s katero telo samo poskuša omiliti bolečino in izključiti boleč segment hrbtenice. Spontana zatrditev nastane šele po več letih.

S starostjo in napredujočo degeneracijo se spreminja predvsem jedro, ki postaja vedno manj želatinozno in vedno bolj vezivno zaradi drobnih koncentričnih razpok, sprememb v sestavi in vsebnosti proteoglikanov in zaradi nesorazmerja med razmnoževanjem in odmiranjem celic. Različni dejavniki, poškodbeni, mehanski, genetski in prehrambeni, imajo vlogo v procesu degeneracije. Vlakna v vezivnem obroču postajajo vedno bolj neurejena, propada tudi kolagenska in elastinska mreža medvretenčne ploščice. V medvretenčni ploščici nastajajo majhne razpoke in špranje, ki se širijo v jedro. Glavni vzrok za degeneracijo medvretenčne ploščice je izguba proteoglikanov. Preko razpok v vezivnem prstanu medvretenčne ploščice se lahko pojavi izboklina hrustančne kile v hrbtenični (spinalni) kanal in s tem pritisk na živčne strukture v njem. Zaradi osrednje lege longitudinalnega posteriornega ligamenta se kila v hrbteničnem kanalu izboči največkrat v lateralnem delu hrbteničnega kanala, kar povzroča utesnitveno radikulopatijo, redkeje pa tudi v osrednjem delu, kjer so lahko nevrološki izpadi hujši. Kila se lahko pojavi tudi izven hrbteničnega kanala, v medvretenčnem foramnu ali tik ob njem in povzroča pritisk na živčne korenine tudi izven hrbteničnega kanala. V ostalih predelih (npr. retroperitonealna votlina) pa je največkrat asimptomatska oz. povezana le z bolečino v križu.

Anamneza bolnikov z lumbalgijo in lumboishialgijo

Posebno pozornost je potrebno nameniti naslednjim vprašanjem:

- Kdaj je nastopila bolečina? (sprožilni dejavniki)

- Kam se širi bolečina?
- Ali se pojavljajo parestezije in kje se pojavljajo? (mravljinčenje, odrevenelost, pekoči občutki)
- Kako je z bolečino pri napenjanju, naporu?
- Kaj bolečino ublaži? (analgetiki, položaj, gibanje?)
- Kdaj je bolečina najhujša? (ob naporu, v mirovanju, zjutraj…)
- Posebna pozornost je potrebna pri morebitnih sfinktrskih motnjah!

Z anamnezo in pregledom je potrebno izključiti resna stanja:

- anamneza o pomembnejši poškodbi (pri mlajših od 50 let prometna nesreča, padec z višine, direktni udarec v hrbet; pri starejših manjši padci, težko dvigovanje, celo kašelj);
- ekspanzivni proces oz. tumor (starost nad 50 let), anamneza o predhodnem raku; nepojasnjena izguba teže; bolečina, ki je slabša med počitkom; bolečine, ki trajajo več kot mesec dni kljub zdravljenju;
- infekcija (vročina pri epiduralnem abscesu ali osteomielitisu hrbtenice, manj pri discitisu);
- ***Cauda equina sindrom*** (anestezija jahalnih hlač, retenca urina ali over flow inkontinenca, fekalna inkontinenca, eno ali obojestranska oslabelost moči in bolečine v nogah).

Anamnestično zelo pomembno je psihološko in socio-ekonomsko stanje bolnika (spraševati po zaposlitvi, kakšna so opravila na delu, stopnja izobrazbe, morebitne tožbe, o invalidnosti, o predhodnem zdravljenju , uživanju alkohola , drog in kajenja, o depresivnosti ...)

Klinični pregled

Pri diagnostični obdelavi bolečine v hrbtu je bistven temeljit nevrološki pregled. Pri kliničnem pregledu najprej pregledamo oblikovanost ledvene lordoze in omejenost gibanja v križu, preizkusimo občutljivost ledvenokrižne hrbtenice na pritisk oz. palpacijo, preverimo aktivno in pasivno gibljivost spodnjih okončin, ocenimo grobo moč (plantarna, dorzalna fleksija stopala), senzibilnost (občutek na dotik, na bolečino), preverimo reflekse (Ahilov, patelarni). Simptomi, ki povečajo specifičnost ishialgije, vključujejo bolečino, ki je bolj intenzivna v spodnji okončini kot v hrbtu in je tipično dermatomsko porazdeljena. Klinične preiskave ob postelji so pomembne, predvsem tiste, ki poskušajo sprožiti znake utesnitve živčnih korenin ali znake duralnega draženja. Najpogosteje se uporablja Lassegov preizkus (test po Lassegu oz. Lazareviču) - test dviga iztegnjene noge, kjer sprožimo bolečino po poteku ishiadičnega živca zaradi natega živca prek izbokline hrustančne kile. Občutljivost Lassegue-vega testa je ocenjena na 91%, specifičnost pa naj bi bila samo 26%. Kontra Lassegue je pozitiven takrat, ko dvig zdrave noge povzroči bolečino po poteku ishiadičnega živca na prizadeti strani. Pri obrnjenem Lassegue pa dvig noge navzad pri bolniku, ležečem na trebuhu, povzroči nateg femoralnega živca prek ledvene hrustančne kile nivoja L2-L3 ali L3-L4, ker korenine femoralnega živca izvirajo iz omenjenih višin, živec pa izhaja iz medenice anteriorno. Sledi ocenjevanje hoje v spodnjih okončinah. Najpomembnejša pa je ocena morebitnih sfinktrskih motenj.

Diagnostične preiskave:

Predlagajo jih šele po nekaj tednih mirovanja (90% težav izgine brez zdravljenja):

- **MRI** s kontrastom in brez

- nativni posnetki ledvenokrižne hrbtenice
- ledvenokrižna radikulografija brez in s CT
- CT s kontrastom in brez
- EMG
- diskografija.

Metoda izbora je MR preiskava ledvenokrižne hrbtenice oz. hrbteničnega kanala, oz. CT mielogram v primerih, kadar je MR preiskava kontraindicirana (metalni feromagnetni tujki v telesu). Nativni posnetki ledvenokrižne hrbtenice so le redko potrebni, kadar imamo MR preiskavo, koristni pa so predvsem za izključitev morebitne poškodbe ledvenokrižne hrbtenice.

Trenutno je slikovna metoda izbora **MR ledvenokrižne hrbtenice** iz več razlogov:

- je visoko specifična in ima veliko občutljivost za prikaz kile medvretenčne ploščice v ledvenem predelu,
- je neinvazivna,
- bolnik ni izpostavljen radiaciji
- nudi prikaz hrbtenice v sagitalni ravnini s hkratnim prikazom conus medullarisa in kavde ekvine in hkrati nudi natančni anatomski prikaz hrbtenice s stranske projekcije in prikaz stanja hrbteničnih struktur

MR preiskava ledvenokrižne hrbtenice se prične s T2 sagitalno projekcijo ledvenokrižne hrbtenice. Na njej je možno oceniti ali so medvretenčni prostori oz. medvretenčne ploščice ustrezno visoke. Prikaže nam stopnjo degeneracije (s stopnjo očrnelosti oz. izsušenosti medvretenčne ploščice) in prikaže nam nivo in obseg izbokline medvretenčne kile oz. lumbalne diskus hernije. Hkrati je ta projekcija primerna za ugotavljanje ali za izključitev radioloških nestabilnosti (spondilolisteza) in zoženosti spinalnega kanala. Naslednja projekcija je T2 aksialna projekcija MR ledvenokrižne hrbtenice posebej skozi nivoje, ki so glede na sagitalno projekcijo oboleli in na tak način lahko natančneje določimo obseg zoženosti spinalnega kanala (centralna stenoza, stenoza lateralnih recesusov zaradi raznih oblik herniacij ali kostoligamentarnih utesnitev posebej zaradi degenerativnih odebelitev malih sklepov in obsklepnih struktur).

CT ledvenokrižne hrbtenice in **CT mielografija** sta pomožni diagnostični možnosti in sta diagnostično manj informativni za dokaz patološkega dogajanja v spinalnem kanalu. Za oceno kostnih sprememb je CT nekoliko zanesljivejši. Mielografija in diskografija sta indicirani le izjemoma.

Diskografija je redkeje indicirana in se uporablja za potrditev morebitnega diskogenega izvora bolečine v križu. V patološko spremenjeni in obrabljeni medvretenčni ploščici sproži aplikacija 1 do 2 ml kontrasta bolečino, kar se v zdravi ploščici praviloma ne dogodi. V kolikor nam MR preiskava pokaže več degeneriranih medvretenčnih ploščic (t.i. črni disk), opravimo diskografijo na vseh nivojih, da ugotovimo najbolj prizadet nivo.

Posebej pri sumu na poškodbo ledvenokrižne hrbtenice je potrebno opraviti tudi **nativno RTG slikanje** v dveh projekcijah, sicer pa to ni potrebno, če imamo MR ledvenokrižne hrbtenice.

Tudi **nevrofiziološki testi**, ki se uporabljajo v določenih primerih, niso dovolj specifični. Nevrofiziološki kazalci, ki kažejo na proksimalne okvare živčnih korenin, so distalna motorična latenca in latenca vala F živcev. Pregled bo pokazal patološke vrednosti le, če poškodba zajema tudi motorična živčna vlakna. Somatosenzorni evocirani potenciali, ki analizirajo celotno aferentno prevajanje od periferije do možganov, se lahko uporabljajo za odkrivanje proksimalne poškodbe senzoričnih vlaken (npr. v živčnih koreninah). Zavedati se moramo, da opisane elektrofiziološke metode ocenijo le delovanje mieliniziranih perifernih aksonalnih sistemov; okvare malih vlaken, vključno z nociceptorji, pa ne.

Najpogostejši bolezenski vzroki bolečin v križu

Degenerativno obolenje medvretenčne ploščice (degenerative disc disease – DDD)

Medvretenčna ploščica ali disk je pomemben del hrbtenice in deluje predvsem kot amortizer oziroma omogoča prenos bremen. Degeneracija medvretenčne ploščice se dogaja kot del normalnega procesa staranja telesa. Stopnja teh sprememb je pogosto odvisna od življenjskega sloga posameznika oziroma od obremenitev, katerim je izpostavljena hrbtenica. Z leti medvretenčna ploščica izgubi vodo, ki predstavlja velik del ploščice in s tem le-ta postane manj prožna oziroma elastična. Vretenca se s tem posedajo in v obodu medvretenčne ploščice se pojavijo razpoke, ploščica pa se lahko izboči in s tem povzroča pritisk na živce. Ledvena bolečina je močno povezana z degeneracijo medvretenčne ploščice. Pri tem procesu se zmanjša višina medvretenčne ploščice in zato se spremeni mehanika v prizadetem segmentu hrbtenice, kar vpliva tudi na degeneracijo ostalih hrbteničnih struktur, kot so vezi in mišice. To dolgoročno vodi v zožitev hrbteničnega kanala z utesnitvijo živčnih tkiv, kar je glavni vzrok bolečine predvsem pri starejših.

Glavni simptom DDD je globoka, topa bolečina v križu, ki lahko izžareva v glutealni predel ali v predel stegen. Bolečina je hujša zjutraj, ko je hrbet »trd«, ko se bolnik razgiba je čez dan nekoliko bolje. Bolečina se najpogosteje pojača pri daljšem sedenju ali stanju. Nekateri ljudje sploh ne vedo, da imajo obrabljeno medvretenčno ploščico, saj pogosto sploh ne povzroča bolečine.

Težave ponavadi izzvenijo same, včasih so potrebna zdravila za ublažitev bolečin ali fizioterapija. V kolikor težave in s tem bolečine kljub zdravljenju po nekaj mesecih ne izzvenijo, je potrebno kirurško ukrepanje.

Diskus hernija ali kila medvretenčne ploščice

Ob napredovalih degenerativnih spremembah v ledveni hrbtenici se lahko pojavi izboklina hrustančne kile v spinalni kanal in s tem pritisk na živčne strukture v njem. Kila se v hrbteničnem kanalu največkrat izboči v lateralnem delu kanala, kar povzroča kompresivno radikulopatijo. Največkrat bolniki s kilo medvretenčne ploščice tožijo zaradi bolečine v križu in nogi, hkrati pa navajajo mravljinčenje, odrevenelost ali druge parestezije vzdolž dermatomske razvrstitve živca, ki je prizadet **(slika 1, slika 2).**

Okoli 90% vseh ledvenih kil medvretenčnih ploščic je lokaliziranih v nivoju L4-L5 ali L5-S1. Najpogostejši znaki draženja ledvenih korenin:

- L4 (L3/4): oslabelost m. quadriceps femoris (ekstenzija kolena), senzibilnostni izpad v predelu medialnega gležnja in medialnega roba stopala, oslabljen patelarni refleks;
- L5 (L4/5): oslabelost m. extensor hallucis longus in m. tibialis anterior (dorzalna fleksija stopala), senzibilnostni izpad po dorzumu stopala;
- S1 (L5/S1): oslabelost m. gastrocnemius (plantarna fleksija stopala), senzibilnostni izpad po lateralnem robu stopala in v predelu lateralnega gležnja, oslabljen Ahilov refleks.

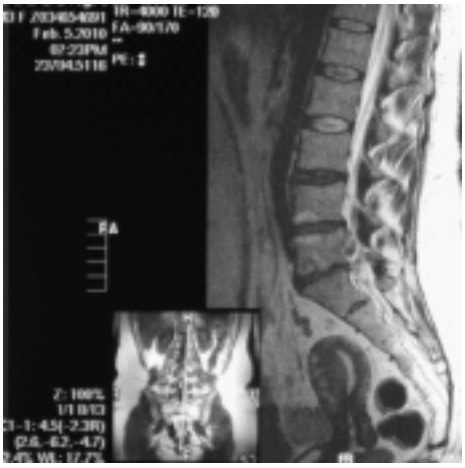
Slika 1

Slika 1 MR ledvenokrižne hrbtenice v sagitalni projekciji in T2 tehniki kaže izrazito degenerativno spremenjene medvretenčne ploščice od L3 do S1 in hkrati razpočeno kilo medvretenčne ploščice s prostim fragmentom, ki sega od medvretenčnega prostora L4-L5 navzdol.

Slika 2

Slika 2 MR ledvenokrižne hrbtenice v aksialni projekciji in T2 tehniki kaže torej na lateralno kilo medvretenčne ploščice nivoja L4-5 na levi strani.

V primeru, da je potrebno kirurško zdravljenje (glej spodaj), se največkrat poslužujemo mikrodiscektomije, da odstranimo razpočeno medvretenčno ploščico in sprostimo utesnjen živčni koren.

Ledvena stenoza

Pri tej bolezni gre za zožitev spinalnega kanala, ki je lahko prirojena, zlasti pa pridobljena po dolgotrajnih obremenitvah. Najslabša možnost je kombinacija prirojeno zoženega spinalnega kanala s pridobljeno zoženostjo zaradi obrabnostnih sprememb hrbtenice, posebej hipertrofičnih malih sklepov, rumenega ligamenta (ligamentum flavum) in odebeljenih in povečanih lamin. Pri tem pride do stenoze spinalnega kanala v AP in v latero-lateralni smeri. Stenoza v latero-lateralni smeri (v obliki črke T) kaže predvsem na pridobljeno zoženost, stenoza v AP smeri pa predvsem na prirojeno zožitev.

Zožitev spinalnega kanala povzroči mehanično utesnitev živčnih struktur kavde ekvine Težave se največkrat pojavijo šele pri obremenitvah in sicer pri nekaj daljši hoji (nekaj 10 ali 100 m) in se začno v obliki bolečin v nogah in križu, ki se sprostijo s počitkom in spremembo pokončnega položaja trupa (sedenje ali ležanje omilita težave s tem, da izboljšata prekrvitev utesnjenih korenin). V tem primeru govorimo o nevrogeni spinalni klavdikaciji za razliko od vaskularne klavdikacije, povzročene z zožitvijo arterij nog, kjer se doseže olajšanje že s počitkom samim brez spremembe položaja telesa, kar je pomembno za diferencialno diagnostiko. Bolniki z ugotovljeno spinalno stenozo začutijo olajšanje bolečine v upognjenem položaju naprej in izravnava je sama po sebi včasih nemogoča ali zelo boleča (v sključeni drži so medvretenčni foramni oz. kanali, skozi katere izstopajo živci, nekoliko širši).

MR ledvenokrižne hrbtenice je tudi pri stenozah slikovna diagnostična metoda izbora, ki v sagitalni projekciji pokaže obsežnost AP zožitve, v aksialni pa obliko zožitve spinalnega kanala na zoženem mestu (prirojeno ali pridobljeno zožen kanal zaradi hipertrofije malih sklepov lamin in rumenega ligamenta) **(slika 3, slika 4).** Terapija izbora je razbremenitvena (dekompresivna) laminektomija.

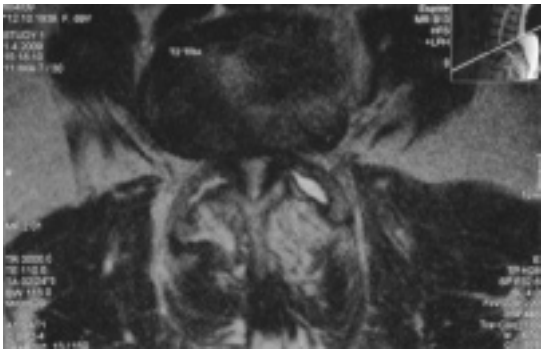

Slika 3

Slika 3 MR ledvenokrižne hrbtenice v aksialni projekciji in T2 tehniki kaže močno laterolateralno utesnitev spinalnega kanala v nivoju L4-L5.

Slika 4

Slika 4 MR ledvenokrižne hrbtenice v sagitalni projekciji in T2 tehniki prikazuje izrazito stenozo spinalnega kanala v višini L4-L5 zaradi obrabnostnih odebelitev malih sklepov in rigidne spondilolisteze prve stopnje v tej višini. Gre za isto stenozo, ki je na aksialnem posnetku prikazana na sliki 3.

Zdravljenje degenerativnih bolezni ledveno-križne hrbtenice

Zdravljenje degenerativnih bolezni hrbtenice je lahko konzervativno ali operativno oziroma kirurško. Cilj je zmanjšati ali odstraniti bolečino in omogočiti čim bolj normalno gibanje bolnika.

Akutna lumbalgija oz. bolečina v križu je največkrat začetni simptom bolečine pri bolnikih z ledveno hrustančno kilo. Nekateri bolniki sočasno ali nekoliko kasneje začutijo tudi hudo radikularno bolečino v nogah, ki je največkrat enostranska zaradi mehaničnega pritiska kile na eno izmed ledvenih živčnih korenin. V začetni obdelavi moramo, kot smo že uvodoma omenili, predvsem izključiti nevarna stanja, ki zahtevajo akutno ukrepanje (glej zgoraj), sicer pa nadaljujemo z nadaljnjo diagnostiko po mesecu ali dveh konzervativnega zdravljenja (pomeni nekaj dni mirovanja v začetnem obdobju, ki naj ne bi bilo daljše od 4 dni, nato pa postopno obremenjevanje vendar z omejitvami in fizikalno terapijo). Šele, če ta terapija ne pomaga in bolečina v križu in nogah vztraja, je verjetnost, da je bolnik kandidat za kirurško zdravljenje mnogo večja in šele takrat se odredi MR preiskava ledvenokrižne hrbtenice. Nivo mehanične utesnitve se mora ujemati s kliničnimi težavami oz. nivojem radikularne prizadetosti pri bolniku. Šele tak bolnik je pravi kandidat za kirurško zdravljenje. Takšno ujemanje je ključnega značaja, saj iz izkušenj vemo, da je možno najti hrustančne kile na MR ledvenokrižne hrbtenice tudi pri bolnikih, ki nimajo težav. To pomeni, da šele najdba nedvoumne mehanične kompresije, ki jo povzroča ledvena hrustančna kila (ali drugi stenozantni razlogi ali morebitna nestabilnost), omogoči učinkovito kirurško zdravljenje radikularne prizadetosti, sicer je kirurško zdravljenje manj uspešno.

V nekaterih primerih pa konzervativno zdravljenje in odložitev diagnostike za obdobje meseca do dveh po začetku bolezni ni ustrezno. To velja za omenjena urgentna stanja (poškodba, tumor, spinalna infekcija) in za pojav progresivnega nevrološkega izpada (pareza dorzalne ali plantarne fleksije stopala) in znakov sindroma kavde ekvine (retenca urina, sedlasta anestezija, očitna motorična oslabelost v mišicah, inerviranih iz več spinalnih korenin).

Konzervativno zdravljenje

Je sinonim za nekirurško zdravljenje. Potrebna je prilagoditev bolnikove aktivnosti, po nekaj tednih relativnega mirovanja pa pride v poštev fizikalna terapija in dodatne aktivnosti - v prvih dveh tednih predvsem hoja, kolesarjenje in plavanje, kasneje tudi vaje, ki ojačajo ekstenzorje trupa in abdominalno muskulaturo. Od analgetikov so priporočljivi nesteroidni antirevmatiki, ob močni bolečini tudi opioidni analgetiki. Mišični releksansi niso priporočljivi, prav tako ne epiduralne blokade. Potrebno je ustrezno poučiti bolnika - pojasniti, da bolečine po nekaj tednih minejo, svetovati o drži telesa, načinih dvigovanja bremen, legi med spanjem, vstajanju iz postelje.

Kirurško zdravljenje

V kolikor se težave nadaljujejo kljub konzervativni terapiji, je potrebno kirurško ukrepati. To storimo pri bolnikih, kjer simptomi trajajo manj kot 4 do 8 tednov ob odkritju „resne patologije“ kot vzroka za lumboishialgijo ter ob nezmožnosti, da s konzervativnimi ukrepi omilimo hudo bolečino. Običajna indikacija za diagnostiko in kasnejšo operacijo je šele pri tistih lumboishialgijah, ki po 4 do 8 tednih ne kažejo izboljšanja, slikovne preiskave pa potrdijo mehanično kompresijo s strani kile medvretenčne ploščice oz. spinalne stenoze.

Kirurško zdravljenje simptomatskih degenerativnih bolezni ledvene hrbtenice zahteva v prvi vrsti ustrezno razbremenitev, v kolikor je to potrebno, pa še stabilizacijo, korekcijo in ev. spondilodezo.

Diskogeno bolečino zdravimo najpogosteje s kirurško odstranitvijo medvretenčne ploščice (discektomijo) ali stabilizacijo prizadetih vretenc. Degeneracija medvretenčne ploščice potegne za seboj tudi okvaro ostalih tkiv in dolgoročno vodi v stenozo spinalega kanala. Novejše tehnike so usmerjene v ohranitev biomehanike prizadetega segmenta in v ohranitev ali zamenjavo medvretenčne ploščice.

Discektomija. Trenutno je najširše uveljavljena metoda operativnega zdravljenja ledvenih hrustančnih kil ***mikrodiscektomija.*** To je metoda, ki spada v okvir *manj invazivnih pristopov*, hkrati pa nudi bolj zanesljivo odstranitev hrustančne kile kot minimalno invazivne perkutane kirurške metode. Operacija mikrodiscektomije ali mikrofenestracije se začne prek majhnega, okoli 3 cm dolgega vzdolžnega reza, približno centimeter lateralno od spinalnih nastavkov na mestu, kjer radiološko z iglo določimo pravilni nivo, in prek reza kože, podkožja in ledvenokrižne fascije lateralno ob hrbteničnih trnih in subperiostalno umaknemo mišičje in prikažemo interlaminarni prostor s pomočjo posebnega retraktorja. Odstranimo rumeni ligament med obema laminama v obliki okenca. Po potrebi odščipamo spodnji rob zgornje lamine (včasih tudi zgornji rob spodnje) in glede na morebitno hipertrofijo malega sklepa in obsklepnih struktur tudi medialni del malega sklepa (temu posegu pravimo foraminotomija), da sprostimo morebitno sočasno stenozo v lateralnem recesusu (zlasti pri starejših bolnikih z

obrabo v malih sklepih). Prikažemo prizadeto živčno korenino, jo medializiramo in prikažemo hrustančno kilo ter jo s posebnimi ščipalkami odstranimo in izpraznimo tudi medvretenčni prostor. Področje očistimo, izperemo, napravimo hemostazo in rano zapremo v plasteh. Pri operaciji uporabljamo operativni mikroskop, ki nudi predvsem dobro vidljivost in zmerno povečavo, s tem pa omogoča zanesljivejše in nežnejše delo z živčnimi strukturami.

Druge metode so še: ***klasična discektomija*** s širšim pristopom na koži in strukturah iznad interlaminarnega prostora brez uporabe mikroskopa in *minimalno invazivne perkutane discektomije*, ki pa so manj kirurško uspešne. Ena od teh je tudi ***perkutana endoskopska discektomija***, ki namesto retraktorja uporablja troakarje. Ta metoda povzroča še manj pooperativnih težav zaradi samega pristopa, uspešnost odstranitve hrustančne kile pa je nekoliko manjša kot pri mikrodiscektomijah.

Po takšnih operacijah bolniki vstanejo že na večer operacije in jih drugi ali tretji dan odpustimo v domačo oskrbo. Ponekod takšne operacije opravljajo tudi ambulantno. Pri nas svetujemo po operaciji še mesec do dva počitka s postopno aktivacijo, v slučaju težav z rigidnostjo ledveno-križne hrbtenice še zdraviliško zdravljenje, ki pa ni potrebno, če teh težav ni. Vsaj leto dni imajo bolniki priporočilo za omejeno obremenjevanje ledvenokrižne hrbtenice.

Laminektomija. Pri tem posegu odstranimo trne (procesus spinosus) in lamine na prizadetem segmentu vretenc do paravertebralnih sklepov, kar sestavlja tretji nosilni steber hrbtenice. Ohranimo male sklepe in s tem mehanično stabilnost na operiranem segmentu ledvenokrižne hrbtenice. V poštev pride pri zožitvi (stenozi) hrbteničnega kanala. S tem posegom se duralna vreča sprosti, izboljša se prekrvitev hrbtenjače in zmanjša se pritisk na živčne korenine. Laminektomija je lahko tudi združena z odstranitvijo izbočenih medvretenčnih ploščic, ki segajo v kanal, gre pa za daljši rez in zaradi narave posega tudi za večjo izgubo krvi in pooperativno bolečino. Zaplet lahko predstavlja nestabilnost in s tem listezo vretenc v operiranih segmentih.

Ostale razbremenitvene tehnike, ki se uporabljajo pri kirurškem zdravljenju stenoz, zajemajo še hemilaminektomijo, podminiranje fasetnih sklepov, razširitev lateralnih recesusov.

Rigidna zatrditev – fuzija. Osnovni princip kirurškega zdravljenja nestabilnosti ledvenokrižne hrbtenice je fiksirati pretirano gibljiv mobilni segment ledvenokrižne hrbtenice in s tem zmanjšati oz. odstraniti vzrok lokalne bolečine. To se doseže z vgraditvijo bolnikovih kostnih implantatov med dve vretenci in spinalno instrumentalizacijo, ploščicami in transpedunkularnimi vijaki prek laminektomije (operacija se imenuje PLIF – posterior lumbar interbody fusion) ali samo s sprednjo transabdominalno oz. retroperitonealno spondilodezo z negibljivimi ali gibljivimi vsadki oz. diskalnimi nadomestki (operacija se imenuje ALIF – anterior lumbar interbody fusion). Klasične kirurške tehnike v določenih primerih, ko gre za hudo nestabilnost in močno izraženo spondilolistezo, zajemajo rigidno fiksacijo. Fuzija tako onemogoči gibanje vretenc in zmanjša tudi deformacijo hrbtenice, ki je lahko izvor bolečine. Ker gre navadno za kratke odseke hrbtenice, en ali dva nivoja vretenc, gibljivost ni močno prizadeta.

Dinamična zatrditev. Cilji dinamične fiksacije ledvene hrbtenice so:

- obnoviti in vzdrževati naravno segmentalno gibljivost, anatomijo in funkcijo

- uspešno ozdraviti bolnikovo bolečino v ledvenokrižni hrbtenici
- omogočiti dobro ***rotacijsko stabilnost***
- zmanjšati pritisk na sosednje nivoje
- zmanjšati degenerativno obolenje sosednjih segmentov.

Glede na pristope razdelimo dinamične tehnike na:

a) ***zadnji pristopi***

- vgradnja sistemov s transpedikularnimi vijaki z gibljivo glavo ali dinamično palico **(slika 5, slika 6, slika 7)**,

Slika 5

Slika 6

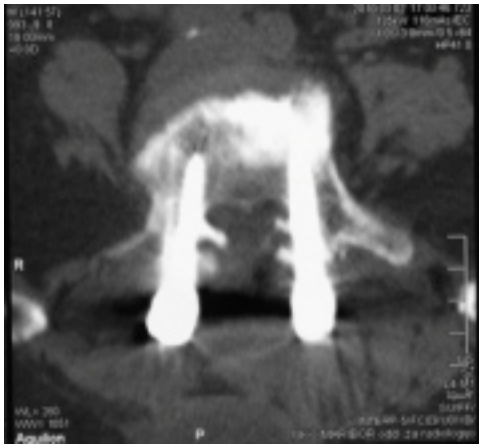
Slika 7

Slika 5 Nativni radiogram med operacijo v stranski projekciji, opravljen med operacijo, pokaže stanje po vgraditvi sistema s transpedikularnimi vijaki z gibljivo glavo na nivoju stenoze in spondilolisteze v višini L4-L5 segmenta ledvenokrižne hrbtenice pri istem bolniku kot na slikah 3 in 4.

Slika 6 Prikaz položaja vgrajenega sistema s transpedikularnimi vijaki z gibljivo glavo na nivoju L4-L5 na nativnem radiogramu v AP projekciji zaradi stenoze spinalnega kanala (isti bolnik tudi na slikah 3-5).

Slika 7 Pooperativni CT po laminektomiji in dinamični fiksaciji nivoja L4-L5 pri istem bolniku kot na slikah 3 do 6.

- vstavitev interspinoznih vsadkov brez ali z razbremenitvijo spinalnega kanala **(slika 8)**

Slika 8

Slika 8 Nativni radiogram ledvenokrižne hrbtenice v stranski projekciji prikazuje interspinozni vsadek v nivoju L4-L5.

b) ***sprednji pristopi***

- vstavitev umetnega gibljivega medvretenčnega diska (TDR – Total Disc Replacement) **(slika 9)**

Slika 9

Slika 9 Nativni radiogram ledvenokrižne hrbtenice v stranski projekciji prikazuje vstavljen gibljivi nadomestek za medvretenčno ploščico L5-S1.

Nevromodulatorne tehnike. Nevromodulatorne tehnike se uporabljajo pri zdravljenju nevropatske bolečine v primerih, ko so izčrpane kirurške možnosti za zunanjo dekompresijo ledvenokrižnih spinalnih korenin in gre za bolezenske spremembe v samih živcih.

Zdravljenje nevropatske bolečine je lahko:

- konzervativno zdravljenje (fizikalna terapija, TENS, stimulacija živca, antidepresivi in antiepileptiki),
- nevrostimulacija (spinal cord stimulation – SCS),
- intratekalna zdravila.

Zdravljenje nociceptivne bolečine pa vljučuje:

- konzervativno zdravljenje (fizikalna terapija, narkotiki, nesteroidni antirevmatiki, blokade),
- kirurško terapijo (sekcija korenine, sekcija spinotalamičnega traktusa -samo za maligno bolečino),
- intratekalna zdravila

Kadar srečamo vztrajajočo ali rekurentno bolečino v križu in nogi, tudi po tehnično uspešni operaciji ledveno-križne hrbtenice, govorimo o »failed back surgery syndrome« (FBSS). Nevrostimulacija hrbtenjače je metoda izbora za medikamentozno neobvladljivo bolečino v križu in/ali nogi povezano s FBSS; posebno dobra je za nevropatsko bolečino, ugodni rezultati pa se dosežejo tudi pri mešani bolečini. Intratekalno dovajanje zdravil je za izbrane bolnike s FBSS, ki niso odgovorili na nevrostimulacijo, in ki imajo pretežno nociceptivno bolečino v križu in difuzno bolečino.

Lajšanje bolečin (maligna, nevropatska) ali spastičnosti je učinkovitejše, kadar zdravilo deluje neposredno v hrbteničnem kanalu. Možne tehnike za vbrizgavanje zdravila v hrbtenični kanal so:

- ledvena punkcija (za enkratno vbrizganje)
- kateter v hrbteničnem kanalu (za nekaj časa – nevarnost okužbe)
- elektronska črpalka, povezana s katetrom.

Vratna hrbtenica

Vratna hrbtenica nosi bistveno manj teže kot ledvenokrižna hrbtenica, omogoča pa mnogo večjo gibljivost vratu in s tem glave. Hrbtenica ščiti pomembne živčne strukture, to je vratno hrbtenjačo in pripadajoče živčne korenine.

Degenerativne spremembe v vratni hrbtenici povzročajo lokalne bolečine v vratu, ki se lahko širijo v roke (cervikobrahialgija), lahko pa izžarevajo tudi v zatilje in druge predele glave (cervikocefalgija). Ob pritiskih na vratno hrbtenjačo pa lahko povzročajo cervikalno spondilotično mielopatijo (spondiloza pomeni degenerativne spremembe v hrbtenici, mielopatija pa nevrološke izpade, zlasti v obliki spastičnosti in ataktičnosti v nogah).

Anatomija in fiziologija ter posebnosti vratnih vretenc so opisane zgoraj. Pomembno je omeniti, da v vratni hrbtenici živčne korenine izhajajo iznad enako oštevilčenega pedunkla, medtem ko v ledveni hrbtenici spinalne korenine izhajajo izpod enako oštevilčenega pedunkla. Do razlike prihaja zaradi razlike v številu vratnih vretenc, ki jih je sedem in vratnih živčnih korenin, ki jih je osem. Na tak način vratna hrustančna kila v višini C5-C6 komprimira korenino C6, ki izhaja iznad pedunkla šestega vratnega vretenca, medtem ko ledvena hrustančna kila, na primer v višini L4-L5, komprimira živčno korenino L5, ki pa izhaja iz hrbtenice pod pedunklom L5.

90% bolečin v vratu se popravi brez terapije, 70% vratnih kil medvretenčnih ploščic nastopa v nivojih C5-C6 ali C6-C7.

Klinična slika

Klinična slika pri bolnikih z degenerativnimi okvarami vratne hrbtenice se navadno prične z bolečino v vratu, ki izžareva ali proti glavi, predvsem v zatilje, ali pa se širi v roke z ustreznimi disestezijami, hipestezijami in motorično oslabelostjo glede na radikularno razporeditev prizadetosti. Bolniki pogosto tožijo ne samo zaradi glavobolov, temveč tudi zaradi vrtoglavic, omotic in zanašanja pri hoji. Kot posledica pritiska na vratno hrbtenjačo se lahko pojavi oslabelost in atrofije v mišicah roke, spastičnost in ataktičnost v spodnjih okončinah in morebitne sfinktrske motnje.

Anamneza bolnikov s cervikalgijo in cervikobrahialgijo

Pri anamnezi je v prvi vrsti potrebno povprašati po sprožilnih dejavnikih, ki so sprožili bolečino. Potrebno je vedeti, kdaj je nastopila bolečina, kam se širi, kaj jo ublaži in kdaj je bolečina najhujša (ob naporu, v mirovanju, zjutraj..). Kot je omenjeno zgoraj, je potrebno ugotoviti, ali imajo bolniki parestezije (mravljinčenje, odrevenelost, pekoči občutki..), vrtoglavice, glavobole ali zanašanje pri hoji.

Klinični pregled

Tako kot pri diagnostični obravnavi bolečine v ledvenem predelu je tudi pri težavah z vratno hrbtenico bistven temeljit nevrološki pregled. Pri kliničnem pregledu najprej pregledamo oblikovanost vratne hrbtenice in omejenost gibanja v vratu. Preizkusimo aktivno in pasivno gibljivost zgornjih okončin, ocenimo grobo moč (fleksija, ekstenzija v komolcu, fleksija in ekstenzija zapestja, stisk pesti), senzibilnost (občutek na dotik, na bolečino), preverimo reflekse (stiloradialni, kubitalni, bicepsov). Na koncu ocenimo še hojo in morebitne sfinktrske motnje.

Objektivne znake izpadov ugotavljamo z naslednjimi testi:

- Spurlingov test: izzove bolečino z upogibom vratu na stran, kjer obstaja bolečina, med tem ko zdravnik blago pritiska glavo navzdol (preizkus povzroča ožanje medvretenčnega foramna).
- Lhermittejev znak: pri antefleksiji vratne hrbtenice se sprožijo elektrizirajoči občutki vzdolž celotne hrbtenice (najverjetneje zaradi kompresije dorzalnih kolumen hrbtenjače).

Najpogostejši znaki draženja vratnih korenin:

- C4/5: oslabelost mišice deltoideus, senzibilnostni izpad v predelu ramena;
- C5/6: oslabelost mišice biceps, senzibilnostni izpad po radialni strani podlakti in v palcu, oslabljen bicepsov refleks;
- C6/7: oslabelost mišice triceps, senzibilnostni izpad v kazalcu in sredincu, oslabljen tricepsov refleks.

Diagnostične preiskave:

MR vratne hrbtenice je slikovna metoda izbora za diagnosticiranje degenerativnih sprememb v vratni hrbtenici in ugotavljanje vratnih kil medvretenčnih ploščic oz. sprememb v vratnem spinalnem kanalu. Prikaže vratne hrustančne kile, njihov obseg, usmerjenost in tudi obseg pritiska na radikularne strukture oz. na hrbtenjačo in morebitne spremembe v hrbtenjači. Prikaže tudi nestabilnost, motenost drže in intenzivnost degenerativnih sprememb kostno-ligamentarnih struktur. CT mielogram služi kot alternativna možnost, kadar je MR kontraindiciran (srčni spodbujevalnik, feromagnetni osteosintetski material). Nativno slikanje vratne hrbtenice pride v poštev ob sumu na poškodbo, sicer MR sam zadošča. V primeru, da sumimo na nestabilnost, moramo opraviti še funkcionalne posnetke vratne hrbtenice.

Pri degenerativnih boleznih vratne hrbtenice so nam v veliko pomoč nevrofiziološke metode, še posebej elektromiografija – EMG zgornjih okončin.

Zdravljenje degenerativnih bolezni vratne hrbtenice

Večina bolečin v vratu (cervikalgij) mine spontano z nekajdnevnim mirovanjem in analgezijo. Nekateri priporočajo tudi dvotedensko nošnjo vratne opornice, ki razbremeni vratne strukture in jim z delno imobilizacijo omogoči počitek. Na osnovi anamneze in kliničnega pregleda predhodno izključimo nevarna potencialna stanja (poškodba vratne hrbtenice, tumorsko dogajanje, vnetni procesi v vratni hrbtenici), ukrepamo podobno kot pri ledvenokrižni hrbtenici, tako da nadaljujemo po mesecu ali dveh konzervativnega zdravljenja z MR diagnostiko in v primeru, da le-ta pokaže mehanično kompresijo (vratna kila medvretenčne ploščice ali stenoza) na nivoju, ki sovpada s klinično radikularno prizadetostjo, bolnika operiramo.

Kirurško zdravljenje

Cilj kirurškega zdravljenja **vratnih hrustančnih kil (slika 10)** je odstranitev medvretenčne ploščice in razbremenitev korenine oz. hrbtenjače, za kar se najpogosteje uporablja anteriorna cervikalna discektomija prek horizontalne incizije na vratu nad prizadetim nivojem, največkrat na desni strani.

Slika 10

Slika 10 MR vratne hrbtenice v sagitalni projekciji in T2 tehniki prikazuje vratno kilo medvretenčne ploščice v višini C5-C6 nivoja, ki s sprednje strani utesnjuje likvorski prostor in je že v dotiku s hrbtenjačo.

Po prečnem prerezu platizme se nato medialno od sternokleidomastoida in lateralno od grla in požiralnika pristopi do sprednjega dela teles vratnih vretenc in se medvretenčna ploščica odstrani vse do spinalnega kanala. Hkrati se odstranijo osteofiti in kila medvretenčne ploščice, v nekoliko razmaknjen medvretenčni prostor pa se vloži ali naravna bolnikova kost iz kriste iliake ali umetni fiksni **(slika 11a in b)** ali gibljiv **(slika 12, slika 13a in b)** nadomestek za disk. Nekateri pa očiščen medvretenčni prostor pustijo prazen.

Slika 11a

Slika 11b

Slika 11 Nativni radiogram vratne hrbtenice kaže vstavljen rigidni nadomestek za medvretenčno ploščico po anteriorni discektomiji v višini C5-C6 v stranski projekciji **(a)** in v AP projekciji **(b)**.

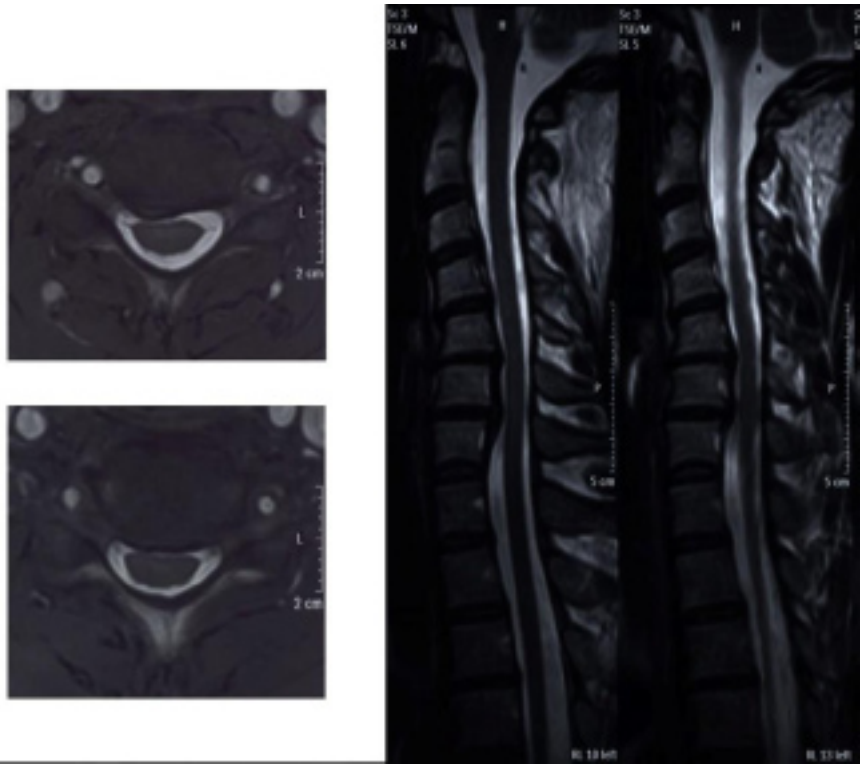

Slika 12

Slika 12 MR prikaz vratnih kil medvretenčnih ploščic v T2 tehniki v aksialnih in sagitalnih projekcijah.

Slika 13a

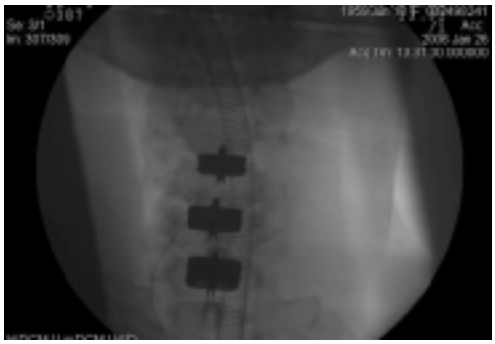

Slika 13b

Slika 13 Nativni radiogram med operacijo v stranski **(a)** in AP **(b)** projekciji prikazuje vstavitev umetnih gibljivih nadomestkov za medvretenčno ploščico v višinah C4-C5 in C5-C6 in C6-C7 pri istem bolniku kot na sliki 12.

Opisujejo tudi ventralno foraminotomijo, kjer se prek sprednjega pristopa medvretenčna ploščica ne odstrani v celoti, ampak se dostopa nekoliko bolj lateralno v višini uncinantnih nastavkov in tudi posteriorna foraminotomija, kjer se živec razbremeni z dorzalne strani, tako da se umaknejo obvretenčne mišice in se skozi interlaminarni prostor prikaže korenina in odstrani kila medvretenčne ploščice. Ta pristop je manj v uporabi, saj v vratnem področju ni možno retrahirati duralne vreče oz. medule in tako ni primeren za večje in bolj medialno postavljene kile medvretenčne ploščice.

Vratna spinalna stenoza

Gre za obolenje, pri katerem je vratni hrbtenični kanal na račun degenerativnih odebelitev malih sklepov in ligamentarnih struktur, osifikacije posteriornega longitudinalnega ligamenta in obsežnih osteofitov močno zožen. Takšna, največkrat pridobljena degenerativna stenoza je še posebej huda pri predhodno prirojeno zoženem hrbteničnem kanalu. Bolniki lahko pri tej bolezni razvijejo znake radikulopatije in še bolj pogosto mielopatije, ki največkrat ni povezana z bolečino v rokah. Tudi pri tem obolenju je MR vratne hrbtenice slikovna metoda izbora, ki v T2 sagitalnih in aksialnih rezih natančno prikaže intenzivnost zožitve in tisto strukturo vratne hrbtenice, ki najbolj prispeva k zožitvi **(slika 14).**

Slika 14

Slika 14 MR vratne hrbtenice v stranski projekciji in T 2 tehniki pokaže močno cirkularno stenozo hrbteničnega kanala v višinah od C4 do C6, kjer je bila kasneje opravljena razbremenitvena laminektomija.

Zdravljenje poteka največkrat prek razbremenitvene laminektomije, kjer se odstranijo trni in lamine in ohranijo večji lateralni deli malih sklepov z namenom, da se izognemo pooperativni mehanični nestabilnosti. Včasih pride v poštev tudi anteriorna discektomija na več nivojih, ki pa ni priporočena na več kot treh medvretenčnih prostorih.

Vratna spinalna nestabilnost

Pri tem obolenju gre za večinoma pridobljeno nestabilnost kot posledico degenerativnih sprememb, ki povečujejo običajni fiziološki obseg gibljivosti. To povzroča bolečino. Nestabilnost je možno dokazati s slikovnimi metodami (z MR in nativnimi posnetki v AP, stranskih in funkcionalnih projekcijah), ni pa nujno, da je slikovno dokazljiva.

Nestabilnost zdravimo z anteriorno discektomijo, vstavitvijo negibljivih nadomestkov za medvretenčno ploščico ali z ustrezno oblikovanim pacientovim kostnim implantatom ter z dodatno fiksacijo vratne hrbtenice s ploščico in vijaki na sprednji strani vratnih vretenc prizadetega nivoja.

Literatura

1. Greenberg MS. Handbook of Neurosurgery. New York: Thieme Medical Publishers, 2006.

2. Jandial R. Neurosurgical Essentials. St. Louis, Missouri: Quality Medical Publishing, Inc. 2004.

3. Daniel HK. Dynamic Reconstruction of the Spine. Thieme, New York, Stuttgart, 2006.

13. Bolezni in poškodbe hrbtenjače

Tadej Strojnik, Janez Ravnik

Bolezni hrbtenjače
Mielopatije
Vnetne bolezni hrbtenjače (mielitis)
Poškodbe hrbtenice in hrbtenjače
Razdelitev poškodb hrbtenice in hrbtenjače
Obravnava na terenu
Prevoz
Sprejem
Zdravljenje

Bolezni hrbtenjače

Izraz, ki širše zajema bolezenske spremembe hrbtenjače, je mielopatija. Izraz mielitis se je včasih uporabljal širše, danes pa z njim poimenujemo zgolj vnetne bolezni hrbtenjače. Mielopatijo lahko srečamo tudi pri boleznih, ki ne izvirajo primarno iz hrbtenjače, temveč iz okolnih struktur, npr. pri kompresiji hrbtenjače zaradi kile medvretenčne ploščice. Bolezni, ki so omejene na hrbtenjačo, so heterogene. Etiološko jih lahko razdelimo v sledeče skupine:

- poškodbe
- tumorji
- vaskularne
- degenerativne
- hereditarne
- nevrodegenerativne bolezni
- vnetne in demielinizacijske bolezni

Bolezni hrbtenjače povzročajo motorične, senzorične, avtonomne ter sfinktrske motnje ali kombinacije naštetega. Motorična prizadetost okončin je lahko delna (pareza) ali popolna (plegija). Prizadetost hrbtenjače nad nivojem C3 prizadene respiratorni center in je običajno fatalna. Popolna prizadetost hrbtenjače nad nivojem C5 vodi v popolno odsotnost gibljivosti vseh okončin (tetraplegija), pod tem nivojem je prizadetost gibljivosti zgornjih okončin delna. Popolna prizadetost hrbtenjače pod nivojem Th1 vodi v popolno negibljivost obeh spodnjih okončin (paraplegija). Pri delni prizadetosti hrbtenjače so glede na nivo prizadetosti prisotne motnje gibljivosti vseh štirih okončin (tetrapareza) ali pa zgolj spodnjih okončin (parapareza).

Bolezni hrbtenjače vodijo v prizadetost različnih traktusov (bele substance) oz. jeder nevronov (sive substance). Glede na to, kateri deli hrbtenjače so bolezensko prizadeti oz. poškodovani, lahko opišemo nekaj tipičnih kliničnih sindromov prizadetosti hrbtenjače:

1. Anteriorni spinalni sindrom

Gre za prizadetost sprednjih dveh tretjin hrbtenjače. Vzrok je lahko infarkt hrbtenjače v področju, ki ga oskrbuje anteriorna spinalna arterija, kar je posledica okluzije anteriorne spinalne arterije, ali okluzija pomembne segmente radikularne arterije. Drugi vzroki so kompresija anteriornega dela hrbtenjače npr. z dislociranim kostnim fragmentom, travmatsko kilo medvretenčne ploščice, spredaj ležečim tumorjem. Motena je funkcija vseh struktur hrbtenjače z izjemo zadnjih stebričkov. Pri popolnoma izraženem sindromu so tako ohranjeni le občutki za fin dotik, propriocepcijo in vibracije. Hotene motorične aktivnosti pod nivojem lezije ni. Ima najslabšo prognozo med nepopolnimi poškodbami hrbtenjače.

2. Sindrom sprednjih rogov hrbtenjače

Posledica zajetosti sprednjih rogov hrbtenjače je flakcidna (prizadetost spodnjega motoričnega nevrona) paraliza mišičnih skupin, ki so oživčene preko jeder nevronov v prizadetih nevronih. Sindrom je najpogosteje viden pri nekaterih virusnih infekcijah, pa tudi pri hereditarnih spinalnih mišičnih atrofijah.

3. Sindrom kortikospinalne proge

Prizadetost kortikospinalnih traktusov vodi v spastično (prizadetost zgornjega motoričnrga nevrona) paraparezo pod nivojem lezije. Degeneracija teh traktusov običajno nastaja postopoma. Med razlogi je varianta amiotrofične lateralne skleroze ter nekatere hereditarne oblike spinalne spastične parapareze.

4. Posteriorni spinalni sindrom (sindrom zadnjih stebričkov)

Pri sindromu so prizadeti občutki za fin dotik, propriocepcijo, vibracije. Pozitiven je Rombergov znak, prisotna je ataksija stoje in hoje. Prisotne so lahko tudi parestezije v vratu in okončinah. Razlog je lahko udarnina pri nekaterih poškodbah hrbtenice (t.i. contusio cervicalis posterior), ishemična okvara zaradi okluzije zadnje spinalne arterije, posteriorno ležeč tumor, nekatere infekcije (aids, sifilis), pomanjkanje vitamina B_{12}.

5. Sindrom zadnjih rogov hrbtenjače

Sindrom je lahko klinična manifestacija intramedularnih procesov (siringomielije, tumorjev). Prisoten je segmentni somatosenzorni deficit – izguba občutka za bolečino in temperaturo v ustreznem ipsilateralnem segmentu, medtem ko so občutki za fin dotik in propriocepcijo ohranjeni (ohranjena funkcija zadnjih stebričkov).

6. Centralni spinalni sindrom

Pri sindromu gre za poškodbo centralne sivine hrbtenjače. Običajno so najbolj prizadeta vlakna, ki izvirajo iz zadnjih rogov hrbtenjače. Posledično je prisotna obojestranska disociativna senzibilitetna motnja, kjer so na nivoju prizadetih segmentov moteni občutki za grob dotik, bolečino in temperaturo. Pri zajetosti sprednjih rogov je prisotna flakcidna pareza ustreznih mišičnih skupin, pri bolj razširjeni prizadetosti pa so prizadete tudi funkcije zadnjih stebričkov in kortikospinalne proge (spastičnost).

Sindrom je prisoten pri patoloških procesih, ki zajamejo centralni del hrbtenjače – pri siringomieliji in intramedularnih tumorjih. Je tudi najpogostejši tip nepopolne poškodbe hrbtenjače. Tu se uporablja izraz travmatski centralni sindrom hrbtenjače (traumatic central cord syndrome), ki pa je neustrezen, saj so pri travmatskem sindromu najbolj prizadete kortikospinalne proge in ne centralna sivina. Običajno ga srečamo pri akutni hiperekstenzijski poškodbi pri starejših ljudeh z že prej izraženimi degenerativnimi spremembami vratne hrbtenice (spinalna stenoza, kila medvretenčne ploščice, osifikacija posteriornega longitudinalnega ligamenta, revmatoidni artritis). Najčešče gre za poškodbo v predelu zgornjega dela obraza ali čela predvsem pri prometnih nesrečah, padcih naprej; pogosta je tudi intoksikacija (alkohol, zdravila). Pri mlajših poškodovancih je vzrok športna poškodba. Sindrom je možen tudi pri revmatoidnem artritisu. Pri travmatskem centralnem sindromu je prisoten nesorazmeren upad moči v zgornjih okončinah v primerjavi s spodnjimi, pogoste so sfinktrske motnje, hiperpatija v proksimalnih predelih zgornjih okončin..

7. Sindrom hemisekcije hrbtenjače (Brown-Séquardov sindrom)

Ponavadi je posledica penetrantne poškodbe, lahko pa je tudi pri radiacijski mielopatiji, kompresiji hrbtenjače s spinalnim epiduralnim hematomom, pri veliki vratni kili medvretenčne ploščice, tumorju hrbtenjače, spinalni AVM in vratni spondilozi.

Klasična oblika, ki je sicer redka, se kaže z disociiranim senzornim izpadom kontralateralno. En do dva segmenta pod poškodbo je motnja občutka za bolečino in temperaturo (lezija spinotalamičnega traktusa). Ohranjen je dotik zaradi zadostnih ipsi in kontralateralnih poti (anteriorni spinotalamični trakt). Na strani okvare je izguba funkcije posteriorne kolumne (motnja globoke in diskriminacijske senzibilitete) ter motorična paraliza pod lezijo (lezija kortikospinalnega traktusa).

Pri poškodbah hrbtenjače ima med nepopolnimi poškodbami ta sindrom najboljšo prognozo, saj si opomore 90% bolnikov.

Bolezni hrbtenjače so domena nevrologov, tako da so v prispevku zajete le na kratko, da si bralec lahko ustvari celovit pregled patoloških stanj hrbtenjače. Osnovni namen tega zapisa je predstavitev poškodb hrbtenjače.

Lhermittov znak

Je simptom. S fleksijo vratu izzovemo elektrizirajoče občutke vzdolž hrbtenice, podobno električnemu šoku. Pripisuje se disfunkciji posteriornih kolumen.

Stanja, pri katerih naletimo na Lhermittov znak:

- multipla skleroza
- vratna spondiloza
- subakutna kombinirana degeneracija (deficit vitamina B_{12})
- tumor vratne hrbtenjače
- kila vratne medvretenčne ploščice
- radiacijska mielopatija
- malformacija Chiari I
- centralni sindrom hrbtenjače

- SCIWORA – poškodba hrbtenjače brez radioloških nenormalnosti

Mielopatija

V nadaljevanju so opisane najpogostejše mielopatije. V diferencialni diagnostiki le-teh pa je potrebno upoštevati tudi bolezni perifernega živčevja ter skeletno-mišične bolezni (miopatije).

Radiacijska mielopatija

Je znana posledica terapevtskega obsevanja hrbtenjače. Prehodna radiacijska mielopatija se pojavi 3 do 6 mesecev po obsevanju. V ospredju so parestezije v ekstremitetah, Lhermittov fenomen, po nekaj mesecih simptomi izzvenijo. Veliko težja je zapoznela progresivna radiacijska mielopatija, ki se prav tako pojavi po nekajmesečnem latentnem obdobju po obsevanju in je posledica postopne okluzije mikrovaskularizacije hrbtenjače. Sprva se pojavijo parestezije in dizestezije v okončinah, nato se prične napredujoče slabljenje moči. Ta vrsta mielopatije se da v večji meri preprečiti s pravilnim režimom obsevanja hrbtenjače. Kortikosteroidi lahko zavrejo napredovanje že razvite bolezni.

Žilne bolezni hrbtenjače

Ishemični infarkt hrbtenjače je redek. Običajno zajema področje prekrvitve sprednje spinalne arterije (sprednji dve tretjini hrbtenjače) in povzroči anteriorni spinalni sindrom. Sama ateroskleroza oz. trombembolizmi v področju sprednje spinalne arterije so redki, pogostejši so infarkti pri boleznih aorte, kjer pride do posledične obliteracije pomembne segmentne spinalne arterije. Drugi razlogi so še ishemija zaradi dolgotrajne hipotenzije, disekcija arterij (npr. disekcija vertebralne arterije), vaskulitisi. Večina infraktov hrbtenjače je vidna v nekaj dneh na T2 sekvencah MR posnetkov.

Krvavitve v hrbteničnem kanalu so lahko znotraj hrbtenjače oz. hrbtenjačnega kanala (hematomielija), druge oblike krvavitev so še spinalna subarahnoidna krvavitev, subduralni in epiduralni hematom. Pogostejši vzroki krvavitev so poškodbe, antikoagulantna terapija ter krvavitve iz spinalnih arteriovenskih malformacij (AVM).

Spinalne AVM lahko razdelimo na duralne AV-fistule, intramedularne, perimedularne in subpialne AVM. Težave lahko povzročajo zaradi napredujoče ishemične mielopatije (zaradi venske kongestije, ishemije zaradi sindroma kradeža, tromboze žil), krvavitve ali pa učinka mase.

Metabolne mielopatije

Najpogostejša med temi mielopatijami je t.i. kombinirana subakutna degeneracija oz. funikularna mieloza, ki nastane zaradi pomanjkanja vitamina B_{12}, kar je običajno posledica pomanjkanja intrinzičnega faktorja (pri atrofičnem gastritisu). Žarišča demielinizacije so najdena v vratnih in prsnih predelih, predvsem so zajeti zadnji stebrički, manj pogosto pa tudi kortikospinalna proga.

Tumorji hrbtenjače

Tumorji osrednjega živčnega sistema so opisani na drugem mestu v učbeniku, zato bodo tu omenjeni le na kratko. Najpogostejši tumorji so ependimomi (60%), sledijo astrocitomi (25%). Ependimomi so benigni, počasi rastoči, dobro omejeni tumorji, v 50% zrastejo v področju filum terminale. Zdravljenje je kirurško, operirati jih je potrebno čim prej, pogosto jih je moč popolnoma odstraniti. Astrocitomi so najpogostejši v prsnem delu hrbtenjače, pogosteje so slabše omejeni, zato kompletna kirurška odstranitev običajno ni mogoča.

Degenerativne in hereditarne bolezni hrbtenjače

Med degenerativnimi boleznimi je najpogostejša amiotrofična lateralna skleroza. Pride do degeneracije alfa motonevronov v sprednjih rogovih hrbtenjače (lahko tudi v možganskem deblu) ter degeneracijo kortikospinalnih prog. Bolezen se kaže ponavadi po 40. letu starosti s prizadetostjo motorike zgornjih (predvsem po tipu spodnjega motoričnega nevrona) in spodnjih okončin (predvsem po tipu zgornjega motoričnega nevrona). Značilno je, da ni prizadeta senzorika niti avtonomno živčevje. Bolezen je neozdravljiva in povzroči smrt v nekaj letih.

Pri hereditarnih boleznih gre za družinsko pogojeno postopno degeneracijo različnih delov hrbtenjače. Obstaja več družinskih oblik progresivne spastične parapareze (prizadetost kortikospinalnih prog) z začetkom v različnih življenjskih obdobjih. Med pogostejšimi hereditarnimi mielopatijami je tudi Fridrichova ataksija, kjer gre za kombinirano prizadetost zadnjih stebričkov, spinocerebelarnih traktusov, lahko tudi kortikospinalne proge.

Mielopatija zaradi kompresivnih vzrokov v spinalnem kanalu

Te bolezni so obravnavane na drugih mestih v učbeniku. Gre za patološke procese v hrbteničnem kanalu, ki povzročajo kompresijo hrbtenjače in posledične simptome. Te bolezni so lahko degenerativne (npr. stenoza spinalnega kanala, kila medvretenčne ploščice, kifoza), tumorski procesi (intraspinalni ekstraduralni tumorji - največkrat metastaze, intraduralni ekstramedularni tumorji – največkrat meningeomi in švanomi), ter drugi redki vzroki (osifikacija posteriornega longitudinalnega ligamenta, ekstramedularna hematopoeza, neurenterična cista, Pagetova bolezen, epiduralna lipomatoza).

Siringomielija

Siringomielija oz. sirinks pomeni centralno cistično votlino v hrbtenjači. Ta je največkrat prisotna v vratnih segmentih, lahko pa se razširi v možgansko deblo (siringobulbija) ali pa v prsne (zelo redko tudi ledvene) segmente hrbtenjače. Klinično se kaže kot centralni sindrom hrbtenjače z nebolečo prizadetostjo okončin. Običajno so bolj prizadete zgornje okončine, pridružena pa je disociativna motnja senzibilitete. Približno 90% bolnikov s siringomielijo ima tip I Chiari malformacije (herniacija tonzil malih možganov v hrbtenični kanal). Ostali razlogi za siringomielijo so heterogeni in se jih da razdeliti v štiri skupine:

1. Siringomielija z obstrukcijo foramna magnuma:
 - s Chiari I malformacijo
 - z ostalimi obstrukcijskimi lezijami foramna magnuma
2. Siringomielija brez obstrukcije foramna magnuma (idiopatski tip)

3. Siringomielija pri ostalih boleznih hrbtenjače:
- tumorji hrbtenjače
- travmatska mielopatija
- spinalni arahnoiditis in pahimeningitis
- sekundarna mielomalacija zaradi kompresije hrbtenjače, infarkta ali hematomielije
4. Čista hidromielija (razvojna dilatacija centralnega kanala) z ali brez hidrocefalusa

Zdravljenje je usmerjeno v korekcijo vzročne patologije. Pri Chiari I malformaciji se kirurško razširi foramen magnum, tako da se napravi manjša subokcipitalna kraniektomija, ter po potrebi C1 in C2 laminektomija. Temu lahko sledi tudi razširitev duralne vreče z všitjem implantata dure.

Na **sliki 1** je prikazana magnetnoresonančna slika vratno-prsne siringomielije neznane geneze (idiopatski tip).

Slika 1

Slika 1 Magnetnoresonančna slika (sagitalni rez, T2 sekvenca) bolnice z vratno-prsno siringomielijo ter napredujočo paraparezo. Vzrok siringomielije pri bolnici ni bil pojasnjen (idiopatski tip).

Vnetne bolezni hrbtenjače (mielitis)

Vnetne spremembe hrbtenjače so lahko prisotne pri različnih infekcijskih in neinfekcijskih procesih. Nekateri povzročajo selektivno poškodbo nevronov, pri drugih so spremembe prisotne v belini hrbtenjače (traktusi), določena skupina procesov zajame tako belino hrtenjače kot tudi njene ovojnice, nekateri procesi pa povzročajo nekrozo tako sive kot bele substance. Trenutno sprejeto poimenovanje za vse te vnetne procese je mielitis: če je zajeta siva substanca hrbtenjače je ustrezen izraz poliomielitis, če bela substanca leukomielitis, če je zajeta celotna prečna površina hrbtenjače na določenem segmentu se uporablja izraz

transverzalni mielitis, pri lezijah, ki so multiple oz. zajemajo več segmentov hrbtenjače pa izraz difuzni oz. diseminirani mielitis.

Etiologija

Vzroke za mielitis se klasificira v sledeče skupine:

1. Virusni mielitis: enterovirusi, herpes zoster, aids, Epstein-Barr, citomegalovirus, herpes simplex, steklina, arbovirusi, flavivirusi, HTLV-1
2. Mielitis sekundarno po bakterijski, glivični, parazitni ali primarni granulomatozni bolezni mening in hrbtenjače: Mycoplasma pneumoniae, Lymska borelioza, piogeni mielitis (po akutnem intraspinalnem abscesu ali granulomu, absces hrbtenjače), tuberkulozni mielitis, parazitne in glivične infekcije (ki povzročajo epiduralni granulom, lokalizirani meningitis ali meningomielitis in absces, predvsem določene oblike schistosomiaze), sifilitični mielitis in sarkoidni mielitis
3. Mielitis neinfekcijskega tipa: postinfekcijski in postvakcinacijski mielitis, mielitis pri multipli sklerozi, subakutni nekrotizirajoči mielitis in Devic-ova bolezen, mielitis pri lupusu in drugih oblikah bolezni vezivnega tkiva ter antifosfolipidnem sindromu, paraneoplastični mielitis.

Klinična slika

Z ozirom na razvoj bolezni je potek lahko akuten (nekaj dni), subakuten (2-6 tednov) ali kroničen (več kot 6 tednov). Klinična slika je odvisna od stopnje razširjenosti procesa ter struktur hrbtenjače, ki jih zajema, tako je spekter prizadetosti zelo različen: od popolne para/tetraplegije (pri transverzalnem mielitisu) do zgolj senzorne prizadetosti pri procesih, ki zajemajo zadnje stebričke hrbtenjače. V praksi se mielitis najpogosteje sreča pri multipli sklerozi, večina ostalih mielitisov je postinfekcijskih, ostali razlogi so redki. Oblika multiple skleroze, kjer so poleg hrbtenjače prizadeti tudi optični živci, se imenuje Devicov sindrom (neuromielitis optica).

Preiskave in zdravljenje

Preiskava izbora je MR slikanje hrbtenjače, ki lahko pokaže prizadet predel hrbtenjače (edem hrbtenjače, intramedularne spremembe na T2 sekvenci, blago obarvanje po aplikaciji kontrastnega sredstva). MR izključi tudi nekatere druge vzroke za prizadetost hrbtenjače, npr. kompresijo zaradi tumorja ali kile medvretenčne ploščice. Pri blagem mielitisu je MR slika lahko normalna. Likvorske spremembe so lahko dokaj nespecifične (npr. blaga pleocitoza in blago povišanje proteinov), vendar je včasih iz vzorca likvorja možno etiološko opredeliti vzrok bolezni (npr. pri virusnih mielitisih). Na **sliki 2** je prikazan primer mielitisa vratnega dela hrbtenjače pri bolnici z multiplo sklerozo.

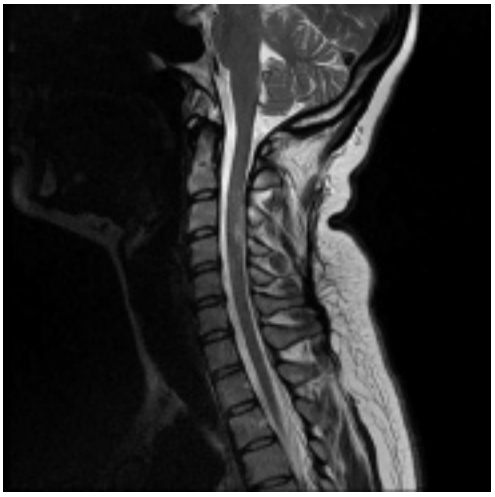
Slika 2

Slika 2 Magnetnoresonančna slika (sagitalni rez, T2 sekvenca) mlajše bolnice z multiplo sklerozo, kjer je videti mielitis v višini tretjega in četrtega vratnega vretenca. Bolnica je imela izraženo tetraparezo, ki se je popravila po visokih odmerkih kostikosteroidov.

Zdravljenje z visokimi odmerki kostikosteroidov je učinkovito le pri nekaterih vrstah mielitisov (npr. pri pomembnem deležu bolnikov z multiplo sklerozo), pri večini mielitisov pa ne. Drugi načini zdravljenja so še plazmafereza ter zdravljenje z imunoglobulini, vendar pogosto z majhnim učinkom. Kirurško zdravljenje je na mestu pri mielitisih, ki so sekundarni po vnetju drugih struktur hrbtenice (npr. pri mielitisu po epiduralnem bakterijskem abscesu).

Poškodbe hrbtenice in hrbtenjače

Zaradi anatomske povezanosti na tem mestu skupaj prikazujemo poškodbe hrbtenice in hrbtenjače. Pri poškodovancu z multiplimi poškodbami vedno pomislimo na poškodbo hrbtenice (tudi če ni nevroloških izpadov). Več kot polovica primerov poškodb hrbtenice je v vratnem predelu, ki je dobro mobilen in izpostavljen. Okoli 10% poškodovancev z zlomom vratne hrbtenice ima še drug zlom hrbtenice, ne na sosednjem segmentu. 15% poškodb hrbtenice je na prehodu med nefleksibilno prsno in močnejšo ledveno hrbtenico.

Razdelitev poškodb hrbtenice in hrbtenjače

Poškodbe hrbtenice lahko razdelimo glede na **nivo poškodbe**: nevrološki nivo je najbolj kavdalen nivo hrbtenjače z normalno senzorično in motorično funkcijo na obeh straneh telesa.

Po **resnosti nevrološkega izpada** ločimo nepopolno in popolno paraplegijo (poškodba pod Th1) ter nepopolno in popolno tetraplegijo (poškodba nad Th1).

Morfološko opišemo poškodbe hrbtenice kot:

- zlom
- zlom z dislokacijo
- poškodbe hrbtenjače brez radioloških nenormalnosti (SCIWORA – spinal cord injury without radiographic abnormalities)
- penetrantne poškodbe.

Vsaka od naštetih kategorij se nadalje razdeli v stabilno ali nestabilno (v sklopu začetne obravnave vsakega poškodovanca obravnavamo, kot da ima nestabilno poškodbo).

Nihajne poškodbe hrbtenice

Poškodba mehkih tkiv v področju vratne hrbtenice (vratne mišice, ligamenti, medvretenčne ploščice, fasetni sklepi…) zaradi hiperfleksije, hiperekstenzije ali rotacijske poškodbe vratu brez zloma, premika (dislokacije) ali kile medvretenčne ploščice. Je najpogostejša poškodba pri prometnih nesrečah.

Simptomi se lahko začnejo takoj, navadno pa šele po nekaj urah ali dneh. Težavam v vratni hrbtenici je pogosto pridružen glavobol, lahko kognitivne motnje in bolečina v križu. Glede na stopnjo težav z vratno hrbtenico (bolečina v vratu, občutljivost, omejena gibljivost, zmanjšana moč, motnje senzibilnosti, odsotnost globokih kitnih refleksov) in pridruženih težav se sprejemni travmatolog odloči za nadaljnjo obravnavo (RTG vratne hrbtenice ali obravnava kot pri sumu na poškodbo hrbtenjače).

Nevrogeni šok: poškodba descendentnih simpatičnih poti v vratni ali zgornji prsni hrbtenjači. Posledica: izguba vazomotornega tonusa in simpatičnega oživčenja srca. Prvo vodi v vazodilatacijo žil visceralnih organov in spodnjih udov, prerazporeditev krvi in posledično v hipotenzijo. Izguba simpatičnega tonusa srca vodi v bradikardijo (ali pa vsaj ni tahikardnega odgovora na hipovolemijo). V tem primeru hipotenzije ne zdravimo samo z nadomeščanjem tekočin (masivna hidracija lahko povzroči preobremenitev s tekočinami in pljučni edem), temveč z zmerno hidracijo in vazopresorjem (***dopamin*** *2-5 µg/kg TT/min i.v. oz. do želenega učinka*). Pri hemodinamsko pomembni bradikardiji: **atropin** (*otrokom 30 dni do 12 let* 20 mcg/kg i.v. (najmanj 0,1 mg, največ 0,6 mg), *odraslim* pa v dozi 0,5 mg i.v., ponavljamo po potrebi do skupnega odmerka 3 mg).

Spinalni šok: flakcidnost (ohlapnost - izguba mišičnega tonusa) in odsotnost refleksov neposredno po poškodbi hrbtenjače – ***prehodna*** izguba vseh nevroloških funkcij pod nivojem poškodbe hrbtenjače. Trajanje takega stanja je različno (najpogosteje 1-2 tedna, včasih več mesecev ali pa celo trajno).

Obravnava na terenu

Poškodovanca s sumom na poškodbo hrbtenice na terenu obravnavamo, kot da ima nestabilno poškodbo hrbtenice. Takoj ob poškodbi zaradi akutnega stresa ne kažejo vsi poškodovanci značilnih simptomov in znakov poškodbe hrbtenice, zato se ravnamo glede na mehanizem nastanka poškodbe. Že na začetku obravnave poškodovanca s poškodbo hrbtenice se je potrebno zavedati, da prekomerno premikanje in neustrezna imobilizacija lahko dodatno poslabšata nevrološko stanje. Osnovno pravilo oskrbe poškodovanca s sumom na poškodbo oz. z dejansko poškodbo hrbtenice je pravilno dvigovanje in prenašanje, pravilna imobilizacija (v nevtralnem položaju) ter pravilen in obziren transport. Dokler je **hrbtenica zaščitena**, lahko pregled hrbtenice varno odložimo in najprej **sistemsko stabiliziramo poškodovanca**.

V naštetih primerih je potrebno že na terenu s poškodovancem ravnati, kot da ima poškodbo hrbtenice/hrbtenjače, dokler le-ta ni izključena:

1. če gre za težjo poškodbo

2. nevaren mehanizem poškodbe

- padec z višine (odrasli z višine >3x višine osebe, otroci >2x višine otroka)
- prometna nesreča z visoko sproščeno kinetično energijo
- poškodba z eksplozivnimi telesi in blast poškodbe
- topa in penetrantna poškodba blizu hrbtenice
- druge poškodbe zaradi delovanja velike sile na telo

3. pri nezavestnem

4. če gre za manjšo poškodbo, vendar ima poškodovanec težave, povezane s hrbtenico (bolečina, oteklina, deformacija ali občutljivost v vratu ali hrbtu) ali hrbtenjačo (mravljinčenje ali drevenenje v udih, zmanjšana moč)

5. pridružene spremembe, ki kažejo na poškodbo hrbtenjače (abdominalno dihanje, motnje avtonomnega živčevja npr. inkontinenca urina ali blata, priapizem, t.j. perzistentna erekcija).

6. dejavniki, ki govorijo za poškodbo vratne hrbtenice: bolečine pri tipanju trnastih odrastkov vratne hrbtenice, spremenjena zavest, žariščni nevrološki izpadi, znaki poškodbe zgornjega dela prsnega koša, poškodbe glave ali obraza, znaki zastrupitve (ne kontrolirajo gibanja telesa, zato so bolj dovzetni za poškodbe vratne hrbtenice).

Ocena poškodbe hrbtenice je otežena pri poškodbah glave, zastrupitvah, politravmi, spremenjenem mentalnem stanju ali motnjah zavesti, akutnih stresnih reakcijah in pri prikritosti bolečine neposredno po poškodbi.

V celoti imobiliziramo hrbtenico vsem poškodovancem s sumom na poškodbo hrbtenice.

Kriteriji za **izključitev** poškodbe hrbtenice (izpolnjeni morajo biti vsi hkrati):

- poškodovanec je pri zavesti
- ni tveganega mehanizma poškodbe *(mehanizem, kjer je manj verjetna poškodba hrbtenice, je, če so zelo majhne sile in trki, ter sile in trki, ki delujejo le na določen in omejen del telesa in ne vključujejo glave, vratu in hrbta)*
- nima simptomov
- ni objektivnih znakov za poškodbo hrbtenice.

Pogosto se poškodbe hrbtenjače pokažejo šele več ur po dogodku. Vzroki so lahko krvavitev v predelu zlomljene hrbtenice, razvoj edema, zamašitev poškodovanih žil za oskrbo hrbtenjače, udarnina ali zmečkanina hrbtenjače.

Glavna vzroka smrti pri poškodbi hrbtenjače sta aspiracija in šok. Obravnava na kraju nesreče mora slediti načelom temeljnih postopkov oživljanja.

Če je potrebno, poškodovanca pred oskrbo premikamo ali obračamo v osi (log-roll princip) vsaj s štirimi reševalci. Neprestano ročno varujemo vrat in glavo: »in line« oz. nevtralni položaj glave in vratu v ravni srednji medialni liniji, krivina vratu antero posteriorno je

fiziološko različna in pri ležečem odraslem je dvignjen zatilni del glave 1,3-5,1 cm; večina uporablja pravilo, da je »in line« položaj pri odraslem za 2 cm podložen zatilnični del glave.

Ponesrečenca imobiliziramo pred reševanjem iz vozila, da preprečimo aktivne ali pasivne gibe hrbtenice. Izogibati se moramo rotacijskim, strižnim in kompresijskim silam. Uporabimo pripomočke za imobilizacijo in izvlek: KED - *Kendrick Extrication Device* in standardizirane visoke ovratnice. Zajemalna nosila uporabimo za dviganje na vakuumsko blazino ali imobilizacijsko desko.

Kadar je več poškodovancev kot pripomočkov za imobilizacijo, se odloča individualno, kdo ima največ koristi od imobilizacije oz., ali je smiselno čakati na dodatno opremo ali jih transportirati nepopolno imobilizirane.

Imobilizacija vratne hrbtenice: dva usposobljena reševalca, eden ročno varuje vratno hrbtenico v nevtralnem položaju, drugi pripravi in namesti ovratnico. Končna oskrba vratne hrbtenice je šele po imobilizaciji celotne hrbtenice (vakuumska blazina, deska) in fiksaciji glave z univerzalno oporo. Imobilizacija celega telesa vključuje tudi imobilizacijo zgornjih udov, ker se premiki rok preko ramenskega obroča prenašajo na vratno hrbtenico.

Ročnega varovanja vratne hrbtenice v nevtralnem položaju pa ne izvajamo v sledečih primerih: znaten odklon položaja glave iz normalne drže, odpor na premikanje, spazem mišic vratu, pomembno povečanje bolečine ob poskusu premika, prisotnost ali povzročitev nevroloških izpadov ob premiku, ogrožanje ventilacije. Tedaj imobiliziramo v najdenem položaju.

Kadar je potrebno prenesti poškodovanca s težje dostopnega področja, so primerna **zajemalna nosila**, prav tako za prej omenjeno hitro izvlačenje iz razbitin vozila. So ozka, imajo prilagodljivo dolžino, veliko prijemališč s strani, bolnika se s pasovi varno pritrdi. Nosila so primerna tudi za prenos s pomočjo vrvi in sidrišč. Zajemalna nosila lahko namestita dva usposobljena reševalca, pri poškodbi vratne hrbtenice so potrebni trije (stalno ročno varovanje vratne hrbtenice). Pred namestitvijo pripomočka dobro pregledati celotnega poškodovanca (odrgnine, podplutbe, stanje prekrvavitve, bolečina, nevrološki izpadi), pozorni smo na hrbet, zgladimo gube oblačil, izpraznimo žepe. Ležečega poškodovanca namestimo na hrbet (ročno varovanje vratne hrbtenice). Najprej vratna opornica, prvi reševalec nadaljuje ročno varovanje do končne imobilizacije z oporo za glavo. Drugi popolnoma razpre nosila in vsako polovico potiska bočno pod poškodovanca z obeh strani, spne pri vznožju in za glavo. Druga možnost je nameščanje z »V« tehniko, da se nosila spne za glavo in nato pri vznožju potiska obe polovici pod poškodovanca in ga kot škarje pobira s podlage. Sledi pritrditev na nosila – najprej pas pod pazduhama, nato v predelu pasu, kolkov in nad koleni, ter »osmica« okoli gležnjev. Pri sumu na poškodbo hrbtenice še dodatna pritrditev prsnega koša z dvema pasovoma (prekrižana na prsih, preko obeh ramen na nasprotno stran trupa). Pripravi in namesti se še oporo za glavo – podlogo za blazinice se potisne pod glavo poškodovanca in se jo pritrdi, nato se z zunanje strani položi ob glavo oporni blazinici (skozi odprtino vsake blazine se vidi uhelj in vhod v sluhovod). Dokončno se pritrdi glavo ob nosila s trakovoma (preko čela in preko spodnje čeljustnice oz. brade).
Pozor! Dobro pritrditi poškodovanca na zajemalnih nosilih na nosila v reševalnem vozilu! Odstranjevanje nosil – obratni vrstni red, najprej opora za glavo – takoj spet ročno varovanje hrbtenice!!! Nato se odpne ostale pasove in razpne nosila ter jih izvleče ter stabilizira poškodovanca na mizi (usnjene vrečke z drobnim peskom).

Zaplet: bruhanje – takoj obrniti na bok. Opozorilo: daljše ležanje – preležanine.

Standardni pripomoček za imobilizacijo hrbtenice je **vakuumska blazina** – namenjena imobilizaciji med transportom in nikakor **ne za prenos** poškodovanca. Namestijo jo štirje usposobljeni reševalci. Pri sumu na poškodbo hrbtenice prvi reševalec ves čas drži glavo v nevtralnem položaju, drugi namesti trdo ovratnico. Dvig poškodovanca: prvi ročno varuje glavo in vrat, drugi drži noge pri gležnjih in oba hkrati vzdržujeta enakomeren vlek. Tretji ga prime v višini hrbta, četrti v predelu medenice in stegen (še bolje je, če je 6 oseb). Vsi z eno nogo čepijo in na drugi klečijo, na ukaz vodje (pri glavi) ga dvignejo v eni osi in prenesejo ter položijo na blazino. Preveri se dele telesa, ki bodo zakriti, dvigne robove blazine (roke ob telesu ali pa zunaj blazine, če je kanal). Spne se pasove, blazino prilagodi glavi in jo tišči k glavi in nogam. Izsesa se zrak. Najmanj štirje dvignejo blazino z ročaji in prenesejo na pripravljena nosila (pritrditev na nosila!).

Za otroke do 10 let (do 40 kg) se uporablja deska za imobilizacijo otrok.

Steznik za imobilizacijo je pripomoček, ki je namenjen imobilizaciji hrbtenice v sedečem položaju, posebno pri prometnih nesrečah za varen izvlek iz avtomobila (ne v primeru življenjske ogroženosti poškodovanca – tedaj metoda hitrega izvlačenja). Uporablja se tudi kot improvizirana (dokončna) imobilizacija celotne hrbtenice pri otrocih, ki ne presegajo dolžine kratke deske. Sicer pa je poškodovanca, imobiliziranega s steznikom, potrebno vedno dodatno imobilizirati (vakuumska blazina, zajemalna nosila).

Pri poškodovancu **s čelado**, kjer so potrebni ukrepi za vzpostavljanje **proste dihalne poti**, sta za odstranitev čelade potrebni dve osebi, da med snemanjem zadržujeta glavo in vrat v nevtralnem položaju:
- prvi stabilizira bolnikovo glavo in vrat – roki položi na vsako stran čelade, tako da so prsti na spodnji čeljusti bolnika (to prepreči zdrs čelade, ko se sprosti pas za zapenjanje čelade)
- drugi prereže ali odpne pas čelade
- drugi nato z eno roko prime spodnjo čeljust (na eni strani je palec, na drugi strani prsti), z drugo roko tišči od spodaj navzgor v zatilju
- prvi nato raztegne čelado v obe strani, da sprosti ušesa in odstrani čelado (če ima čelada obrazni del, najprej odstranimo tega; če čelada prekriva ves obraz, je nos pri odstranjevanju napoti, zato moramo čelado nagniti nazaj in jo dvigniti preko bolnikovega nosu
- med odstranjevanjem mora druga oseba vzdrževati imobilizacijo z rokami, da glava ne zaniha
- ko je čelada odstranjena, imobiliziramo in stabiliziramo vratno hrbtenico ter zagotovimo bolniku prosto dihalno pot.

Načela ABCDE so obravnavana pri poglavju »Poškodbe glave«, tu so navedene le posebnosti za sum na poškodbo hrbtenice.

Indikacije za **intubacijo**:
- če dihalna pot ni prosta
- pri hipopneji zaradi
paralize medrebrnih mišic
paralize diafragme – frenični živec iz C 3, 4 in 5;
zmanjšane zavesti

Previdnost pri intubaciji, kadar sumimo na poškodbo vratne hrbtenice (»in line« stabilizacija). Izvaja se intubacija s hitrim zaporedjem postopkov t.i. **rapid sequence induction-RSI** (opisana v poglavju o poškodbah glave). Po možnosti se izognemo traheotomiji ali krikotiroidotomiji (lahko kasneje ovira sprednji kirurški pristop do vratne hrbtenice).

Pomembno: pri hipotenziji ločimo **hipovolemični šok** (znižan krvni tlak, zvišana srčna frekvenca, hladni udi) od **nevrogenega šoka** (znižan krvni tlak, znižana srčna frekvenca, topli udi, nevrološki izpadi).

Nadomeščamo **tekočine** zaradi **hipovolemije** (fiziološka raztopina 0,9% NaCl in koloidne raztopine 6% in 10% HES). *Pazljiva hidracija - nevarnost pljučnega edema.*

Pri poškodbi hrbtenjače naj bo nadomeščanje tekočin čim prej po sprejemu nadzorovano z merjenjem centralnega venskega tlaka. Za vzdrževanje **krvnega tlaka** je pomembno upoštevanje vzroka (posebno pri poškodbeni simpatektomiji!). Vazopresor **dopamin** je zdravilo izbora pri rezistentni hipotenziji (prednost pred tekočinami, razen če je potrebno nadomeščanje izgubljenih tekočin): doza za **dopamin** 2-5 µg/kg TT/min i.v. oz. do želenega učinka. *NE uporabljamo adrenalina (ni inotropen, lahko privede do bradikardije zaradi ↑ vagusnega tonusa)*

Pri kratkem nevrološkem pregledu poleg GCS in zenic, prepoznamo paralize/pareze – opravimo kratek pregled **motorike**, da ugotovimo morebitne izpade ter morebitno kasnejše poslabšanje stanja. Bolniku rečemo, naj premakne roki, dlani, nogi ter palca na nogah.

Pozor: izguba občutka za bolečino lahko zakrije potencialno resne poškodbe drugih delov telesa npr. akutni abdomen!

Sterilno pokriti odprte poškodbe, hemostaza.

Prevoz

Poškodovanci lahko imajo neprepoznano poškodbo hrbtenice ali hrbtenjače. Zato naj bo prevoz v urgentni center za poškodbe v popolni imobilizaciji za hrbtenico (vakuumska blazina, ovratnica, zajemalna nosila). Celo pri popolno imobiliziranem poškodovancu lahko pride do dodatnih poškodb notranjih organov zaradi sil inercije pri zaviranju, pospeševanju vozila ali pri ovinkih. Od začetka pa do konca transporta mora biti premikanje poškodovanca skrajno obzirno, previdno in prilagojeno poškodbam. Pri sumu na poškodbo hrbtenjače ima prednost pred hitrostjo strokovnost (usposobljeno osebje, zdravnik) in udobje; bolnika je nujno transportirati v ležečem položaju in ga v primeru bruhanja premikati v bočni položaj v osi. Najbolj obziren je helikopterski prevoz. Pred transportom se telefonsko posvetujemo s specialistom za hrbtenico. Opomba: poškodbe vratne hrbtenice nad C6 lahko povzročijo delno ali popolno izgubo dihalne funkcije.

Poškodovanec naj dobi analgetik (hemodinamsko stabilen naj dobi npr. ***piritramid*** Dipidolor, ki se titrira, daje se po 2,5 mg v krajših časovnih razmikih; če je politravma in hemodinamsko nestabilen, dobi ***ketamin*** 0,2-0,5 mg/kg i.v. ali ***ketamin S*** 0,125-0,25 mg/kg i.v.; pri ketaminu so stranski učinki lahko halucinacije – zato damo hkrati sedativ midazolam 1-2 mg i.v.; ketamin S ne deluje halucinogeno; ketamin je kontraindiciran pri srčnem infarktu in srčnem popuščanju; relativna kontraindikacija je zvišan znotrajlobanjski tlak – v kombinaciji z

midazolamom je sprejemljiv; ketamin ne provzroča depresije dihanja in ohranja žrelne reflekse, zato je primeren za uporabo v predbolnišničnem okolju).

Ni utemeljenih znanstvenih dokazov za rutinsko uporabo **kortikosteroidov** (stranski učinki visokih odmerkov so lahko akutna kortikosteroidna miopatija, hiperglikemija, pljučnica, sepsa). Po priporočilih stopnje II visoki odmerki metilprednizolona po poškodbi hrbtenjače koristijo, vendar le, če se apliciranje začne v prvih 8 urah po poškodbi in **le pri GCS 15**. Po zadnjih poročilih nekateri tudi to takojšnje dajanje metilprednizolona ukinjajo. Shema:
- **koncentracija**: uporabimo raztopino metilprednizolona 62,5 mg/ml, kar lahko dobimo z razredčenjem 16 g metilprednizolona z vodo za injiciranje do skupnega volumna 256 ml
- **bolus** 30 mg/kg (i.v.) v času 15 minut
- sledi 45 minut **premor**
- **vzdrževalna infuzija** 5,4 mg/kg/h kontinuirano še 23 ur (če se je začelo z aplikacijo v prvih 3 urah oz. še 47 ur, če je bila prva aplikacija v 3-8 urah po poškodbi).

POZOR! **Metilprednizolona NE uporabimo, če ima poškodovanec tudi poškodbo glave** (GCS manjši od 15)**!!!**

Zelo pomembno je vzdrževati ustrezno imobilizacijo pri nemirnem, agitiranem ali nasilnem poškodovancu – takšno stanje je lahko posledica bolečin, zmedenosti zaradi hipoksemije ali hipotenzije, uživanja alkohola ali drog, ali pa osebnostne motnje. Kadar so poškodovanci alkoholizirani ali pod vplivom raznovrstnih opojnih substanc, je potrebno biti z dajanjem zdravil previden - odmerjamo v manjših bolusih. Nikakor pa ne smemo tem bolnikom analgetičnega zdravljenja odtegniti. Analgezijo in sedacijo vedno prilagajamo posameznemu bolniku, ob tem spremljamo njegove življenjske funkcije. V bližini moramo imeti pribor za umetno predihavanje in pribor za intubacijo.

Sprejem

Primer 1

14-letni kolesar je zapeljal na pločnik, ni bil pozoren in je z majhno hitrostjo zadel v avto, ki je speljeval z dvorišča. Padel je s kolesa in si rahlo poškodoval gleženj. Pripeljan je bil v sprejemni blok, imobiliziran v opornici za hrbtenico in z ovratnico. Bil je pri zavesti, sodelujoč, brez hemodinamskih nenormalnosti.

Fant je bil orientiran, ni imel bolečin v vratu. Odstranili smo mu imobilizacijo in pretipali hrbtenico, ki ni bila občutljiva. Sam je lahko obračal vrat v vse smeri. RTG slikanje ni bilo potrebno.

Izpolnjeval je **klinične kriterije**, s katerimi **izključimo nestabilnost vratne hrbtenice**:

- pri zavesti, buden, orientiran (brez sprememb mentalnega statusa, vključno brez alkoholiziranosti ali intoksikacije z drogami)
- brez bolečin v vratu
- brez nevroloških izpadov

- Pri poškodovancih, ki so sicer brez nevroloških izpadov, imajo pa bolečino v vratu ali občutljivost na otip, moramo radiološko izključiti poškodbo vratne hrbtenice.

- Kadar gre za poškodovanca z moteno zavestjo ali pa otroka, ki ne zna opisati svojih simptomov, napravimo RTG vratne hrbtenice in CT (pri otrocih se glede CT odločimo individualno).

- Kadar ima poškodovanec nevrološke izpade (tetraplegijo, paraplegijo) – moramo opraviti diagnostiko hitro, da je čim prej možna odstranitev iz imobilizacije (nevarnost težjih preležanin, če je imobiliziran na trdi podlagi več kot 2 uri).

Primer 2

Mlajši moški je kot sopotnik v prometni nesreči utrpel številne poškodbe. Na kraju nesreče je bila potrebna imobilizacija pred in med reševanjem ponesrečenca iz vozila. Reševalci so ob zaščiti vratne hrbtenice preverili dihalno pot, dihanje in krvni obtok. Sistolični tlak je bil 85 mmHg, bil je tahikarden 130/min, plitvo je dihal (40 vdihov/min). Utrpel je udarnine prsnega koša. Oči je imel odprte, ustrezno je odgovarjal. Skomignil je z rameni, ni pa mogel premikati nog. Sum na poškodbo hrbtenice!

Praviloma so za izvedbo imobilizacije pri sumu na poškodbo hrbtenice potrebne **štiri osebe.** Telo premikamo kot celoto. Prisotnost paraplegije ali nivo senzibilnostnega izpada na prsnem košu ali trebuhu je znak za verjetno spinalno nestabilnost. Poškodovanca, ki je pri zavesti, orientiran, trezen, nevrološko brez posebnosti in nima nobene bolečine ali občutljivosti v hrbtu oziroma križu, otipamo po celi hrbtenici in si jo ogledamo. Če ni nobene občutljivosti na otipavanje, ni vidnih pikčastih krvavitev nad trnastimi izrastki, verjetno ne gre za nestabilni zlom hrbtenice. Radiološka obdelava hrbtenice ni nujna.

Če ima bolnik bolečino v hrbtenici, ki je občutljiva na tipanje, nevrološke izpade ali motnjo zavesti ali če obstaja sum na zastrupitev – naj ostane imobiliziran; radiološka obdelava prsne in ledvene hrbtenice in po potrebi CT (odločitev specialista o nadaljnjih diagnostičnih in terapevtskih ukrepih).

Primer 3

V splošni ambulanti bolnikom pogosto predpisujemo zdravila za lajšanje bolečin v križu. Kadar gre za žensko po menopavzi, ki morda celo prvič omenja bolečino v križu, je nujno poizvedeti o morebitnem predhodnem padcu (lahko tudi manjšem). Posumiti moramo na osteoporotičen zlom vretenca. Preverimo dejavnike tveganja za osteoporozo: telesna teža pod 58 kg, kajenje, zgodnja menopavza, telesna neaktivnost, neuživanje mleka (nizek vnos kalcija), predhodni zlomi, zlomi vretenc pri bližnjih sorodnikih, tvegano uživanje alkohola, zdravila kot so antiepileptiki, steroidi, varfarin, pri moških antiandrogeno zdravljenje,npr. zaradi raka prostate.

Radiološko diagnosticiramo morebitni kompresijski zlom telesa vretenca.

Nevrološka ocena poškodovanca ob sprejemu

1. Anamneza
- mehanizem poškodbe
- pretekle bolezni in aktualne težave

- zdravila, ki jih je do tedaj poškodovanec že prejel

2. ponovno ocenimo zavest (GCS) in zenici

3. ocena hrbtenice
- poškodovanca previdno v celem obrnemo in otipamo hrbtenico; preverimo deformacije (stopnička, nepravilna linija trnov), otekanje, krepitacije, povečano občutljivost na otip, udarnine, raztrganine oz. penetrantne rane
- preverimo bolečino, paralizo in parestezije: prisotnost, lokacijo in nivo
- ocena senzorične funkcije - glej ASIA
- ocena motorične funkcije – glej ASIA
- kitni refleksi
- rezultate zapišemo in pregled ponavljamo

4. poškodovanca ponovno pregledamo zaradi morebitnih pridruženih ali prikritih poškodb.

Standardna nevrološka klasifikacija poškodb hrbtenjače – ASIA (Ameriško združenje za poškodbo hrbtenice in hrbtenjače)

Testiranje po ASIA omogoča kratek, a podroben preizkus funkcije hrbtenjače in korenin. Ocenimo občutke in motorično funkcijo ter uvrstimo poškodovanca v razrede od A do E.

Motorična ocena po ASIA

Ocenimo **mišično moč** v **10 ključnih motoričnih segmentih** po lestvici od **0 - 5** , na **levi in** na **desni** strani. Maksimalno število točk je 100. Opomba: običajno imajo mišice inervacijo iz dveh sosednjih segmentov hrbtenjače, pri ASIA motorični oceni je naveden spodnji segment. Segment je neprizadet, če je ocena motorične moči 3 ali več.

Segment	Mišica	Funkcija, ki jo testiramo
C5	biceps	pokrčiti komolec
C6	ekstenzorji zapestja	dvigniti zapestje
C7	triceps	iztegniti komolec
C8	globoki fleksorji prstov	pokrčiti prste
Th1	intrinzične mišice roke	razpreti prste
L2	iliopsoas	pokrčiti kolk
L3	kvadriceps	iztegniti koleno
L4	tibialis anterior	pritegniti stopalo k sebi, (dorzifleksija)
L5	ekstenzor halucis longus	potegniti palec noge k sebi
S1	gastroknemius	pokrčiti stopalo – plantarna fleksija

Senzorična ocena po ASIA

Testiramo 28 ključnih točk (zbadanje z ostro palčko in dotikanje z vato) na levi in na desni strani, uporabimo oceno od 0 do 2 (občutka ni -0; zmanjšan -1; normalen -2). Najvišja skupna ocena za obe strani za zbadanje je 112, enako za dotik 112.

Posebnost je, da dermatomi od C2 do C4 na vratu tvorijo »ovratnik«, ki sega pri posameznikih različno nizko, celo do prsnih bradavic – senzorni nivo je potrebno primerjati tudi z motoričnim nivojem.

Nivo	**Dermatom**
C2	protuberanca v zatilju
C3	nadključnična kotanja
C4	vrh akromioklavikularnega sklepa
C5	zunanja (radialna) stran komolčne kotanje
C6	hrbtna stran prvega členka palca
C7	hrbtna stran prvega členka sredinca
C8	hrbtna stran prvega členka mezinca
Th1	ulnarna stran komolčne kotanje
Th2	vrh pazduhe
Th3	tretji medrebrni prostor (MP)
Th4	četrti MP (linija prsnih bradavic)
Th5	peti MP
Th6	šesti MP (ksifoid)
Th7	sedmi MP
Th8	osmi MP
Th9	deveti MP
Th10	deseti MP (popek)
Th11	enajsti MP
Th12	ingvinalni ligament (sredina)
L1	polovica razdalje med Th12 in L2
L2	srednji sprednji del stegna
L3	notranji stegenski (femoralni) kondil
L4	notranji gleženj
L5	hrbtišče stopala v predelu sklepa med tretjo stopalnico in členkom
S1	zunanji rob pete
S2	podkolenska kotanja v srednji liniji
S3	sednična grča (ishiadični tuberositas)
S4-5	perianalno področje

Na podlagi ocene določimo **nevrološki nivo** = najbolj kavdalni segment z normalno funkcijo. Določimo, če je okvara popolna ali nepopolna (nepopolna pomeni, da obstaja kakršnakoli senzorična ali motorična funkcija v S4-5). Določimo še področje z delno ohranjeno funkcijo (do kam kavdalno sega delno oživčen segment) – posebej za levo in desno stran ter za senzorno in motorno funkcijo. Na podlagi ugotovljenega uvrstimo poškodovanca v ustrezen razred po ASIA:

Razred	**Opis**	
A	**popolna okvara**;	nobene senzorne ali motorne funkcije v križnih segmentih S4 - S5
B	**nepopolna;**	pod nevrološkim nivojem ohranjena senzorna, ne pa motorna

		funkcija
C	**nepopolna;**	pod nevrološkim nivojem ohranjena motorna funkcija (več kot pol mišic pod nevrološkim nivojem ima oceno moči <3)
D	**nepopolna;**	pod nevrološkim nivojem ohranjena motorna funkcija (več kot pol mišic pod nevrološkim nivojem ima oceno moči 3 ali več)
E	**normalna;**	normalna senzorna in motorna funkcija.

Zdravljenje

Zdravljenje zlomov hrbtenice je v slovenskem prostoru domena ustrezno usmerjenih travmatologov, tako da pri nadaljnjem zdravljenju nevrokirurg le redko sodeluje. Principi nadaljnje obravnave bodo na tem mestu tako le na kratko podani.

Zdravljenje zlomov hrbtenice je lahko kirurško ali nekirurško. Pri izboru zdravljenja je potrebno upoštevati, ali je poškodba hrbtenjače kompletna ali nekompletna in ali je zlom stabilen ali nestabilen. Klinična stabilnost je definirana kot zmožnost hrbtenice, da pod fiziološkimi pogoji omeji premike ter s tem prepreči poškodbo oz. iritacijo hrbtenjače ali živčnih korenov.

Potrebno je upoštevati, da operacije pri kompletnih poškodbah hrbtenjače ne vodijo v izboljšanje nevrološkega stanja, tako da je v teh primerih glavna indikacija nestabilnost. Pri nekompletnih lezijah, kjer gre za pomembne utesnitve v hrbteničnem kanalu (npr. zaradi kostnih fragmentov, premikov ipd.), je potrebna razbremenitev hrbtenjače, običajno preko posteriornega pristopa in laminektomije, redko pa preko anteriornega pristopa in odstranitve medvretenčne ploščice ali telesa vretenca. Stabilnost je potrebno zagotoviti z ustrezno instrumentalizacijo, prav tako preko posteriornega pristopa (transpedikularna fiksacija ali pa fiksacija preko lateralnih mas pri vratni hrbtenici) in/ali anteriornega pristopa (vstavitev ustreznih implantatov oz. plošč ter vijakov).

Med nekirurške metode sodijo trakcija hrbtenice (pogosto uporabljena pri poškodbah cervikalne hrbtenice) in namestitev usteznih fiksaterjev oz. ortoz.

Ena od pogostejših presoj, kjer pri poškodbi hrbtenjače sodeluje oz. je operater nevrokirurg, je presoja, kdaj in kako operirati bolnika s t.i. travmatskim centralnim sindromom – kjer običajno dodatna hiperekstenzijska poškodba hrbtenice povzroči dodatno poškodbo hrbtenjače, pri čemer je bila hrbtenjača do neke mere prizadeta že prej zaradi degenerativne bolezni hrbtenice (stenoza, kila medvretenčne ploščice). Tak primer je prikazan na sliki 3 in 4, kjer se vidi utesnitvena mielopatija zaradi večnivojske stenoze vratne hrbtenice **(slika 3)**, po hiperekstenzijski poškodbi pa se je mielopatija dodatno poslabšala **(slika 4).** Kirurško zdravljenje pri travmatskem centralnem sindromu je bilo prej bolj konzervativno, v zadnjih letih pa se teži k hitrejšemu kirurškemu ukrepanju (običajno posteriorni razbremenitvi hrbtenjače in stabilizaciji hrbtenice) pri selektivnih bolnikih (huje nevrološko prizadeti, z ozkim spinalnim kanalom, bolniki, kjer se klinična slika ne popravlja).

Slika 3

Slika 4

Slika 3 Bolnik z večnivojsko vratno stenozo in utesnitveno mielopatijo, najizrazitejšo na nivoju C5/C6 (MR slikanje, sagitalni rez, T2 sekvenca).

Slika 4 Isti bolnik kot na sliki 3, vendar po hiperekstenzijski poškodbi vratu, nastali tri dni po prejšnjem MR slikanju. Vidi se dodatna hiperintenzivnost znotraj hrbtenjače na nivoju C5/C6. Pri bolniku je ob tem prišlo do hudega poslabšanja tetrapareze. Pet dni kasneje je bil operiran, po operaciji je prišlo do postopnega izboljšanja tetrapareze.

Literatua

1. Advanced Trauma Life Support,ATLS, 8th edition, American College of Surgeons, 2008; 157-86.

2. Greenberg MS. Handbook of Neurosurgery. 6th ed., Greenberg Graphics Inc. 2006: 698-762.

3. Valadka AB, Andrews BT. Neurotrauma. Evidence-Based Answers to Common Questions. Thieme Medical Publishers, Inc., 2005.

4. An HS, Singh K. Synopsis of spine surgery, 2nd ed., Thieme Medical Publishers, Inc., 2008.

5. Strojnik T. Poškodbe hrbtenice in hrbtenjače. V: Grad A (ur.). Urgentna nevrologija, 2. in dopolnjena izd. Ljubljana: Združenje nevrologov Slovenije, SZD, 2009.

6. Grmec Š, Čretnik A, Kupnik D (ur.) Oskrba poškodovancev v predbolnišničnem okolju, Univerza v Mariboru, Maribor, Dravska tiskarna d.o.o., 2006.

7. Posavec A (ur.) Imobilizacija s sodobnimi pripomočki. Strokovni seminar, Ig, 10. februar 2006. Zbornik predavanj. Ljubljana: Zbornica zdravstvene in babiške nega Slovenije, Sekcija reševalcev v zdravstvu, 2006.

8. Adams and Victor's Principles of Neurology, 8th edition, McGraw-Hill 2005.

9. Duus's Topical Diagnosis in Neurology, 4th edition, Thieme 2005.

14. Minimalno invazivne tehnike v nevrokirurgiji

Tadej Strojnik

Uvod
Stereotaksija
Nevroendoskopija
Nevronavigacija

Uvod

Načelo minimalno invazivnega zdravljenja ni novo, saj medicina temelji na Hipokratovem konceptu »ne škoditi«. V prejšnjem stoletju se je nevrokirurgija in praktično vsa kirurgija razvijala zaradi številnih tehničnih in strokovnih novosti, nenazadnje tudi zaradi splošne anestezije. Slednja omogoča velike reze, skozi katere si kirurg neposredno prikaže patologijo in izvede zdravljenje. Morbidnost operacije, ki zahteva hospitalizacijo in daljše obdobje okrevanja, je pogosto bolj na račun prikaza (velika incizija, kraniotomija) kot pa samega zdravljenja bolezni. Zavedanje te slabe strani velikih »odprtih« posegov je vodilo strokovnjake k iskanju novih možnosti prikaza dostopanja do mesta bolezenskega procesa.

Neinvazivne slikovne tehnike (RTG, UZ, CT, MR) so se sprva razvile za diagnostične potrebe, simultano pa so se razvijale nove tehnike zdravljenja z uporabo radiacije, endoskopije, katetrov, laserja in drugih sredstev. Združitev izjemnih slikovnih tehnik in novih terapevtskih pripomočkov iz klasične kirurgije je omogočila razvoj minimalno invazivnih metod zdravljenja. S tem se zasleduje cilj: zdraviti bolezensko mesto in obenem zaščititi in ohraniti preostale zdrave možgane in normalno možgansko funkcijo.

Stereotaksija

Zgodovina stereotaksije

V možganovini so številne majhne skupine celic (jedra), ki predstavljajo “vzpodbujevalnike” (pacemakers) obsežne mreže nevronov. Te strukture (jedra) so funkcionalno zelo pomembne, a prostorninsko zelo majhne. Da bi lahko proučevali in vplivali na te majhne globoke “tarče”, so razvili matematično zanesljiv kirurški dostop. Z njim je možno doseči majhne anatomske in patološke strukture premera nekaj milimetrov v globini možganov.

Pred uvedbo pravih stereotaktičnih obročev so si raziskovalci pomagali z različnimi pripomočki. Prvo poročilo o uspešni rabi mehaničnega pripomočka za lokalizacijo je objavil Dittmar leta 1873, ko je opisal aparat, ki je omogočal natančno lezijo medule pri podgani. Seveda pa pravi stereotaktični princip zahteva uporabo kartezijanskega koordinatnega sistema, ki določa točko v prostoru s pomočjo matematičnega odnosa do treh ravnin, ki se v skupnem presečišču sekajo pod pravim kotom. Ta koncept omogoča identifikacijo točke v tri-dimenzionalnem prostoru. Ta princip sta prva v praksi pričela uporabljati Sir Victor Horsley

in Richard Clarke. Izdelala sta prvi živalski stereotaktični aparat in ga opisala v publikaciji leta 1908 (device for accessing the dentate nucleus of the cerebellum in monkeys). Horsley in Clarke sta imenovala svojo tehniko »stereotaxic« iz grških besed »stereo« (tridimenzionalno) in »taxic« (razporeditev). Kasneje so nevrokirurgi ime spremenili v »stereotactic« - raje so namreč uporabili latinski izraz »tactic« (dotikanje) kot bolj poveden za novo tehniko.

Pomemben preboj v razvoju stereotaktične kirurgije pri ljudeh je bil leta 1947, ko sta Spiegel in Wycis pričela uporabljati, kot referenco svojih kartezijanskih koordinat, znamenja *(landmarks)* znotraj možganov namesto na lobanji. Združila sta namreč uporabo trojnega:

- stereotaktična naprava,
- radiološki slikovni prikaz,
- kvantitativni anatomski atlas.

Operirala sta bolnika s Huntingtonovo choreo z injekcijo alkohola v globus pallidus in medialni talamus.

V naslednjih desetih letih so številni nevrokirurgi izdelali svoje različice stereotaktičnih aparatov. Tako je Leksell po vrnitvi iz Spiegelovega laboratorija leta 1948 izdelal prvi stereotaktični aparat, ki je temeljil na principu centra obroča. Naslednje leto je Talairachova skupina v Parizu izdelala aparat, ki je omogočal uvajanje elektrod z lateralne strani s pomočjo mrežnega sistema. V Nemčiji sta leta 1951 Riechert in Wolff izdelala sistem, podoben Leksellovemu, s to razliko, da sta uporabila fantom. Tarčne koordinate x, y in z se izračuna iz slik in nastavi tarčo na fantomu.

Stereotaktična kirurgija se je nato razmahnila po celem svetu. V tem času so izdelali tudi številne stereotaktične atlase človeških možganov, ki jih uporabljamo še danes pri načrtovanju posegov. Stereotaktična kirurgija se je v glavnem uporabljala za zdravljenje gibalnih motenj. Glavnino operacij so predstavljali bolniki s Parkinsonovo boleznijo. V šestdesetih letih pa se je z uvedbo L-dope število operacij zmanjšalo. Stereotaktična kirurgija je tako začasno izgubila na pomenu. V zadnjem času pa doživlja svojo renesanso, predvsem na račun uvedbe novih slikovnih tehnik in uvedbe stimulacije namesto lezij globokih možganskih jeder. Sodobne tehnike bi tako pravilneje imenovali slikovno vodena stereotaktična kirurgija, saj v prvem delu operacije napravimo CT in/ali MRI z lokalizatorjem na bolnikovi glavi, ki nam omogoča natančno lokalizacijo tarče v prostoru.

Osnove stereotaksije

Stereotaksija je minimalno invazivna metoda, ki omogoča v prvi vrsti hitro in zanesljivo opredelitev globokih možganskih lezij. Gre za pridobivanje podatkov o tarči iz raznih slikovnih metod in njihov prenos v kartezijanski koordinatni sistem. Koordinate se vnaša v stereotaktični okvir pritrjen na bolnikovo glavo. Vsaka točka v prostoru se lahko določi s koordinatami x, y in z. Definirane so glede na tri presekajoče se – ortogonalne ravnine. Presečišče je v točki 0. O tem 3D koordinatnem sistemu je prvi razpravljal že Descartes. Ta koncept je osnova za opredelitev "tarče" v tridimenzionalnem prostoru.

Kordinata x: definira razdaljo glede na mediosagitalno ravnino – **z desne na levo**.
Koordinata y: definira razdaljo vzdolž rostrokavdalne osi - **anteriorno v posteriorno**.

Koordinata z: definira razdaljo do referenčne točke v koronarni ravnini – **superiorno v inferiorno** smer.

Pri stereotaktični nevrokirurgiji se uporabljajo različni refrenčni mehanizmi:

- zunanji referenčni mehanizem (stereotaktični aparat)
- notranji referenčni mehanizem (komisurne točke)
- stereotaktični atlas.

Kot notranji referenčni mehanizem se uporabljajo komisurne točke:

- anteriorna komisura AC **(slika 1)**
- posteriorna komisura PC (**slika 2)**
- srednja točka med komisurama MC.

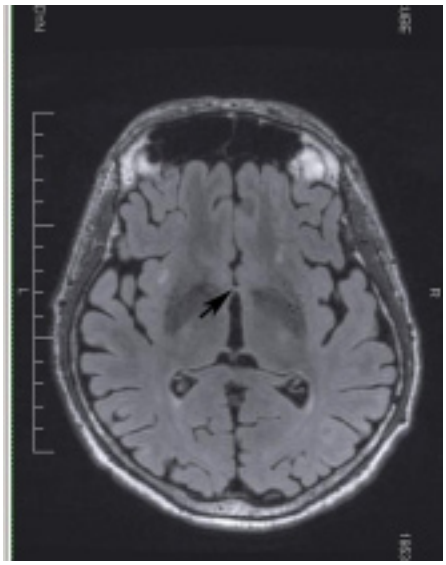

Slika 1

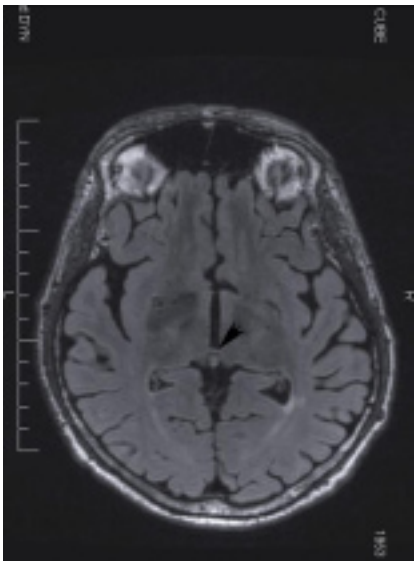

Slika 2

Slika 1 Anteriorna komisura (puščica), ki se uporablja kot notranji referenčni mehanizem za določanje stereotaktičnih koordinat.

Slika 2 Tudi posteriorna komisura (puščica), se uporablja kot notranja referenčna točka.

Upošteva se tudi črta med sprednjo in zadnjo komisuro (AC-PC linija) in AC-PC ravnino. Na podlagi referenčnih točk se določijo stereotaktične koordinate tarče. Tako so npr. za globus pallidus internus (GPi) glede na AC-PC ravnino koordinate sledeče:

- 21 mm lateralno od srednje linije
- 2 mm anteriorno pred MC
- 4 mm pod AC-PC ravnino.

Stereotaktična tehnika je minimalno invazivna, precizna in ponovljiva. Stereotaktični sistem je zgrajen iz enote za glavo **(slika 3)** in enote z merilnim lokom **(slika 4)**.

Slika 3

Slika 4

Slika 3 Enota za glavo – obroč je nameščen na bolnikovo glavo.

Slika 4 Enota z merilnim lokom (puščica) nam omogoča natančno nastavitev izračunanih kotov in globine, ki nas pripeljejo do predhodno izračunane tarče.

Pomembna je programska oprema za izračunavanje nastavitev merilnega loka **(slika 5)**. Vse nastavitve se najprej naredi na fantomu **(slika 6)**.

Slika 5

Slika 6

Slika 5 Programska oprema, s pomočjo katere pred posegom napravimo zlitje slik CT-ja z okvirjem in MRI brez okvirja in določimo tarčne koordinate in kote, s pomočjo katerih pridemo do tarče.

Slika 6 Natančnost pred posegom preverimo na fantomu in po potrebi korigiramo, predno merilni lok z nastavljenimi koti prenesemo na obroč na bolnikovi glavi.

Oprema v UKC Maribor je modificiran Riechert stereotaktični sistem (MHT Medical High Tech, Freiburg, Nemčija) in grafična postaja za načrtovanje v treh ravninah (Amira). Potrebno je določiti koordinate tarče x, y in z ter koordinate za vrtino **(slika 7)**.

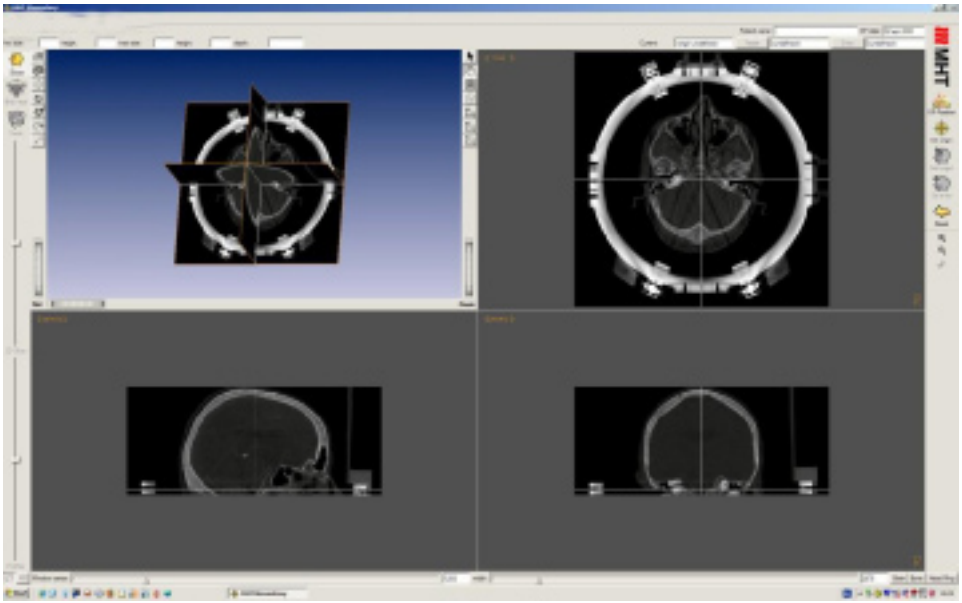
Slika 7

Slika 7 Računalniški program, ki izračuna koordinate tarče v odnosu do točke nič oz. centra obroča, pritrjenega na bolnikovi glavi.

Omenjene koordinate se določi s pomočjo računalniškega programa. Možno pa je izmeriti koordinate tudi neposredno iz CT.

Na osnovi koordinat nato z uporabo programa izračunamo kote, ki jih moramo nastaviti, da dosežemo našo tarčo. Sledi nastavitev dobljenih vrednosti (stranski kot, višinski kot) na stereotaktičnem okvirju ter na držalu za instrumente. Posebej nastavimo tudi globino.

S pomočjo programa, ki omogoča zlitje slik CT-ja (z okvirjem) in MRI-ja (brez okvirja), se prične planiranje. Ogledamo si predvideno najprimernejšo pot – trajektorij (da se izognemo žilam in občutljivejšim strukturam). Pred posegom preverimo pripravljen okvir na fantomu in po potrebi izvršimo manjše popravke. Po kontroli prenesemo lok in vodilo za biopsijsko iglo na stereotaktični obroč na glavo bolnika in lahko pričnemo s posegom.

Stereotaktična metodologija je bila uvedena v nevrokirurgijo, da bi omogočila izvedbo najnatančnejših, ciljanih nevrokirurških posegov. Ne glede na to, da so se obroči tekom let spreminjali in prilagajali novim slikovnim tehnikam, pa so osnovni principi ostali nespremenjeni. Glavne prednosti stereotaktičnih sistemov so:

- rigidni koordinatni obroč zagotavlja stabilno referenco,
- merilni lok je mehanično stabilen, vzdržuje natančen položaj sonde vzdolž trajektorija,
- program za načrtovanje omogoča predoperativno simulacijo operacije. Tako lahko že pred operacijo izberemo najbolj optimalen in varen trajektorij do tarče.

Seveda pa ima vsak stereotaktični sistem tudi čisto mehanično pogojene omejitve in pomanjkljivosti.

Indikacije za stereotaktično kirurgijo

Vedno je potrebna dobra klinična predoperativna priprava bolnikov, tako da lahko izberemo tiste bolnike, ki so najprimernejši za tovrstni poseg. Indikacije za stereotaktično kirurgijo lahko v grobem razdelimo na devet skupin:

1. Biopsije (majhne, globoke in/ali multiple lezije v možganih)
2. Uvajanje katetrov (drenaža cist, intratumorska kemoterapija, intersticijska brahiterapija)
3. Uvajanje elektrod za stimulacijo globokih možganskih jeder **(slika 8)**
4. Tvorba lezij (kronična bolečina - zlasti maligna)
5. Odstranitev globokih hematomov
6. Stereotaktična radiokirurgija
7. Lokalizacija lezije pred odprto kraniotomijo in navigacija med kraniotomijo
8. Transoralna biopsija procesov npr. v C2
9. Eksperimentalne aplikacije (oskrba anevrizem, implantacija embrionalnih in matičnih celic, odstranitev tujkov).

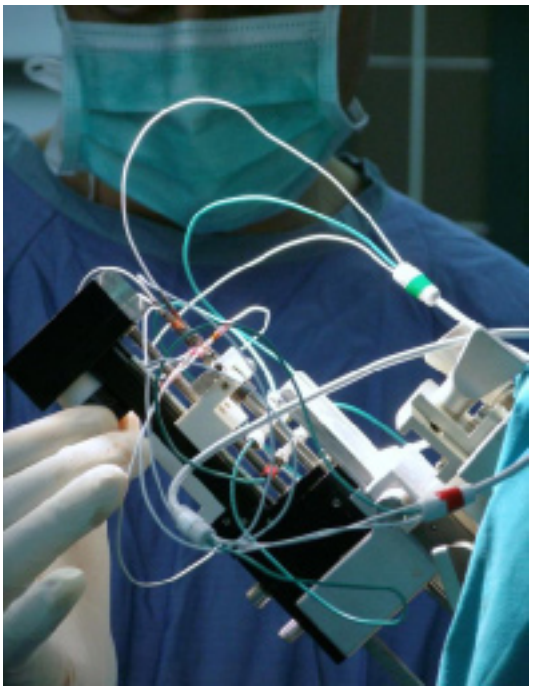

Slika 8

Slika 8 Stereotaktično uvajanje elektrod med stimulacijo globokih možganskih jeder.

Stereotaktična biopsija

Nikjer drugje v kirurgiji ni natančna lokalizacija tarče tako pomembna kot ravno v možganih, kjer se na nekaj milimetrih lahko nahajajo življenjsko pomembne strukture, katerih poškodba ali uničenje ima lahko usodne posledice za bolnika. Zato predstavlja precizna anatomska lokalizacija tarče pred operacijo svojevrsten izziv za vsakega nevrokirurga. To je pripeljalo tudi do razvoja stereotaktičnih CT vodenih možganskih biopsij.

Indikacijo za serijsko stereotaktično biopsijo se postavi na splošno v primeru:

- lokacije tumorja v elokventnem področju (motorična regija, možgansko deblo **(slika 9)**, bazalni gangliji…) možganov, kjer radikalna odstranitev ni možna in bi biopsija z odprto operacijo predstavljala večje tveganje za nevrološko poslabšanje kot pa minimalno invazivna stereotaktična biopsija,
- velikost lezije od 1-2cm,
- spremljajoče bolezni in slabo splošno stanje bolnika,
- negotovost pri postavitvi diagnoze maligni gliom.

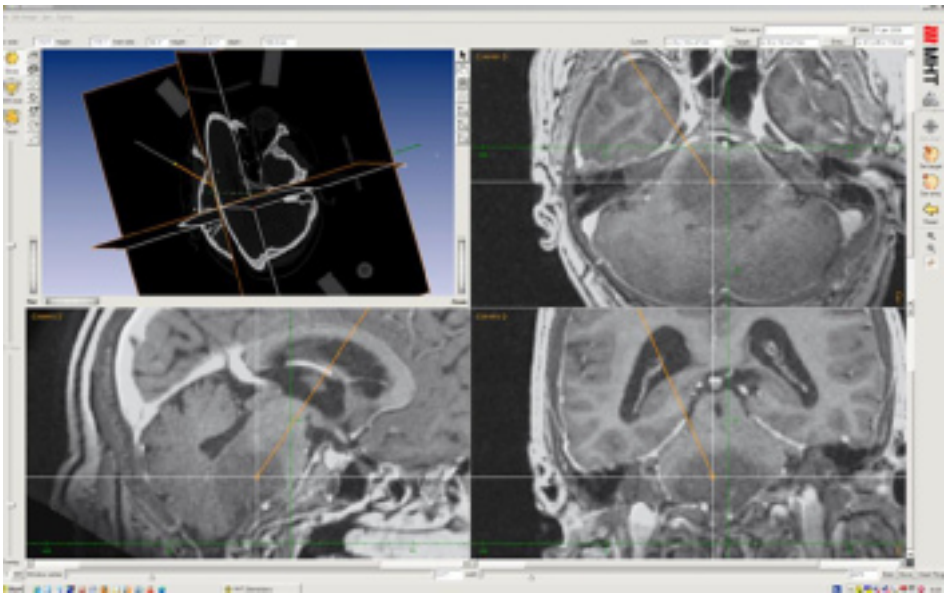
Slika 9

Slika 9 Načrt za stereotaktični odvzem vzorca iz ponsa.

Sama tehnika stereotaktične operacije zahteva dobro sodelovanje različnih strokovnjakov, zato je uigranost ekipe ključnega pomena za tekoči potek operacije. Pomembno je tudi, da se posegi redno izvajajo. V Sloveniji smo v Mariboru januarja 2007 pričeli z redno uporabo te metode. Pred tem smo imeli večletno pripravljalno obdobje, ko smo (nevrokirurg, instrumentarke, nevrolog, citopatolog) obiskovali klinike v tujini in razne tečaje. Pri prvem posegu smo imeli tudi pomoč strokovnjakov iz tujine, nato pa smo naslednje posege opravili sami.

Bolnike se operira z lokalno infiltracijsko anestezijo. Po potrebi anestezist med posegom intravenozno doda sedativ in/ali analgetik. Nekatere bolnike se operira v splošni anesteziji: otroci, zmedeni ali nesodelujoči starostniki, bolniki z zapleti pri predhodnem poskusu namestitve obroča (npr. epileptični napad).

Nekaj dni pred načrtovano operacijo se pri vseh bolnikih opravi magnetno resonančno slikanje (MR) možganov po posebnem protokolu. Slika se brez stereotaktičnega obroča in napravi T1 utežene aksialne 3D posnetke s kontrastom. Debelina reza je 1 mm, število rezov od 160 do 180 in čas preiskave okoli 15 minut.

Zgodaj zjutraj na dan operacije navadno bolnik prejme polovico tablete sedativa. S posegom pričnemo navadno čez pol ure na oddelku, kjer najprej vbodna mesta na glavi infiltriramo z

anestetikom. Nato namestimo stereotaktični obroč in ga čvrsto pritrdimo s pritrditvenimi vijaki.

Bolnika z nameščenim obročem nato prepeljemo na oddelek za radiologijo, kjer ga namestimo na mizo za računalniško tomografijo (CT). Na stereotaktični obroč nato namestimo stransko in čelno ploščo CT lokalizatorja. Napravimo 1 mm reze od baze obroča pa do vrha glave. Kot cevi je nič stopinj. Slike v DICOM formatu nato prenesemo v računalnik za načrtovanje posega in šele, ko se prepričamo, da je prenos uspel, bolnika sprostimo s CT mize in ga prepeljemo v operacijsko dvorano in namestimo na operacijsko mizo v ustreznem položaju, v katerem bomo operirali.

Stereotaktični obroč preko posebnega vmesnika spojimo z Mayfieldovim nastavkom. Bolnika namestimo in podložimo, da mu je udobno in je pod nadzorom anestezista. Med tem časom kirurg s pomočjo računalniškega programa Amira napravi fuzijo MR slik brez obroča in CT slik z obročem. Fuzija slik nam omogoča, da se lahko poslužujemo izredne anatomske natančnosti slik MR, CT pa nam odpravi napake slikanja z MR, ki nastanejo zaradi distorzije polja in so lahko pomembne. S premikom drsnika lahko preprosto prehajamo iz ene modalitete slike v drugo. Določi se tarča in trajektorij, vzdolž katerega bomo jemali serijske vzorce. Določimo tudi koordinate vstopnega mesta in prilagajamo trajektorij, tako da se izognemo pomembnejšim strukturam in žilam. Šele ko preverimo celoten trajektorij od površine možganov do tarče v vseh treh ravninah in smo prepričani, da ne prečkamo kakšne pomembnejše strukture, se zadovoljimo in shranimo koordinate tarče, vstopnega mesta in kotov, ki jih moramo nastaviti na merilnem loku, če želimo priti do tarče.

Koordinate nato preverimo na sterilnem fantomu. Nastavimo x, y in z koordinate tarče in nato namestimo merilni lok z izračunanimi koti tako, da vidimo ali natančno zadenemo tarčo. Na tej stopnji so še možni popravki, tako povečamo zanesljivost in natančnost operacije. Sterilno enoto z merilnim lokom nato s fantoma prenesemo na stereotaktični obroč na bolnikovi glavi.

Po predhodni pripravi operativnega polja infiltriramo z lokalnim anastetikom mesto kožnega reza – navadno okoli 2 cm. Napravimo manjšo vrtino, odpremo duro in previdno uvedemo vodilno kanilo – premera 1,4 mm do globine, ki smo si jo označili za jemanje vzorcev, in jo učvrstimo. Pri tem smo pozorni, da je iztekanje likvorja čim manjše. Izvlečemo stilet in skozi vodilo uvedemo posebne biopsijske klešče premera 1 mm in pričnemo jemati vzorce tkiva s periferije proti centru tumorja v 1 mm razmakih **(slika 10)**. Na ta način napravimo serijsko biopsijo skozi celoten tumor. Število vzorcev, ki jih tako dobimo je, v odvisnosti od velikosti tumorja, od 10 do 15.

Slika 10

Slika 10 Posebne biopsijske klešče premera 1 mm s katerimi odvzemamo vzorce tkiva s periferije proti centru tumorja v 1 mm razmakih. Na ta način napravimo serijsko biopsijo skozi celoten tumor. Število vzorcev, ki jih tako dobimo je, v odvisnosti od velikosti tumorja, od 10 do 15.

Citopatolog, ki je prisoten med operacijo, tkivo skosma, takoj napravi razmaze in jih obarva z metilenskim ali toluidinskim barvilom ter pogleda pod mikroskopom, ali je vzorec reprezentativen **(slika 11)**.

Slika 11

Slika 11 Intraoperativni mikroskopski pregled vzorca poveča zanesljivost biopsije in daje kliniku takojšnje uporabne informacije.

Na ta način kirurg sproti dobiva dragocene informacije o tkivnih vzorcih, ki jih odvzema. Sam potek operacije je zaradi prisotnosti citopatologa v operacijski dvorani dosti bolj varen in zanesljiv. Ostale tkivne vzorčke se natančno označi in fiksira s formalinom za nadaljnja barvanja in natančnejšo diagnostiko. Po potrditvi s strani citopatologa, da so tkivni vzorci ustrezni, previdno skozi vodilno kanilo na mesto odvzema vzorca uvedemo majhno titanijevo kroglico, ki jo nato vidimo na kontrolnih slikah. Vodilno kanilo odstranimo, zašijemo rano, pokrijemo in odstranimo stereotaktični obroč.

Bolnika premestimo na oddelek, kjer ga opazujemo in naslednji dan napravimo kontrolni CT glave. Na njem identificiramo bodisi zračni mehurček ali titanijevo kroglico v predelu tarče in

ugotavljamo morebitne krvavitve. Bolnika se lahko naslednji dan odpusti. Po prejemu histološke diagnoze se ga predstavi onkologu, ki se odloča o nadaljnjem zdravljenju. Vse bolnike pa tudi redno ambulantno spremljamo.

Uspešnost stereotaktične biopsije glede na odstotek postavljenih diagnoz se giblje v velikih serijah med 82 in 99% pri neimunokompromitiranih bolnikih in je nekoliko nižja pri bolnikih z aids-om (56-96%). Višji odstotek uspešnosti je tudi pri lezijah, ki se obarvajo s kontrastnim sredstvom, v primerjavi s tistimi, ki se ne (96 proti 74%).

Eden glavnih ciljev stereotaktične kirurgije od vsega začetka je, da se izboljša natančnost posega in poveča varnost ter zmanjšajo zapleti operacije. Smrtnost posegov se je vseskozi zmanjševala in je že v 60-tih letih padla pod 1%.

Prvi korak k uspešnemu izhodu operacije je že pazljiva izbira bolnikov in strogo upoštevanje indikacij za operacijo. Izredno pomembno je, da imajo bolniki normalne teste strjevanja krvi in da prenehajo jemati zdravila, ki vsebujejo nesteroidne antirevmatike ali acetilsalicilno kislino vsaj 10-14 dni pred posegom. Ostale kronične bolezni, kot so hipertenzija, angina pectoris, srčno popuščanje, diabetes, itd., morajo biti dobro urejene pred operacijo.

Komplikacije s strani namestitve stereotaktičnega obroča so sicer redke, a lahko pomembne. Neupoštevanje določenih pravil lahko pripelje do zapletov, npr. epileptičnih napadov.

Najpogostejši zaplet stereotaktične biopsije je krvavitev. Večina hematomov je na srečo klinično nemih in jih vidimo le na kontrolnem slikanju po operaciji. Poročajo, da je tveganje večjih zapletov pri imunonekompromitiranih bolnikih od 0-3%, v glavnem zaradi krvavitve, in pri bolnikih z aidsom od 0-12% . Višji odstotek zapletov pri bolnikih z aidsom je lahko posledica nižjega števila trombocitov in fragilnosti žil pri teh bolnikih. Pri neimunokompromitiranih bolnikih pa je največ zapletov pri bolnikih z glioblastomom.

Ostale možnosti uporabe stereotaksije

Sodobne CT in MR vodene stereotaktične tehnike nam danes zagotavljajo zadostno prostorsko zanesljivost tako za instrumentalne posege kot tudi za radiokirurške posege. Danes se v nevrokirurgiji poslužujemo tudi drugih tehnik nevronavigacije. Nekatere teh tehnik so tudi hitrejše in lažje za uporabo kot klasična stereotaksija in so dragoceni pripomoček med posegi, kjer zadošča tudi nekoliko manjša natančnost. Natančnosti, kot jo zagotavljajo klasični, na stereotaktičnem obroču temelječi sistemi, pa zaenkrat še ne dosegajo. Zaradi svoje zanesljivosti, varnosti in predvsem natančnosti ostaja klasična stereotaktična tehnika še vedno zlati standard v nevrokirurgiji, zlasti tam, kjer je potrebno doseči majhne tarče v elokventnih področjih možganov. Stereotaktična kirurgija je nenadomestljiva zlasti pri stimulaciji globokih možganskih jeder (podrobno v posebnem poglavju).

Glede na dejstvo, da se različne tipe tumorjev različno zdravi, bodisi kirurško bodisi s kemoterapijo in/ali radioterapijo, je histološka diagnoza nujna za načrtovanje zdravljenja. Kljub velikemu napredku v slikovnem prikazu možganov to še ne more nadomestiti tkivne histološke diagnoze. Stereotaktična biopsija tako ostaja zlati standard za pridobitev nevropatološke diagnoze. Različni avtorji poročajo o različnem odstotku uspešnosti stereotaktičnih biopsij kar se tiče histološke opredelitve procesa. Tako se ta odstotek giblje od

86,6 do 95,6%. Med glavnimi razlogi za neuspeh biopsije so po literaturi napačen izračun tarčnih koordinat, predhodna antibiotična terapija pri kroničnem vnetju in ishemični infarkt.

Prepričani smo, da bo stereotaktična kirurgija še dolgo del železnega repertoarja nevrokirurgov, saj je trenutno najnatančnejša metoda, ki omogoča zadeti majhne tarče v globini možganov, ne samo za biopsijo ampak tudi za aplikacijo drugih učinkovin in celic. Izkušnje, ki smo si jih tako pridobili z biopsijami, so nam tudi pomagale, da smo prvi v državi leta 2008 pričeli s stimulacijo globokih možganskih jeder za bolnike z gibalnimi motnjami (Parkinsonova bolezen, esencialni tremor).

Stereotaksija omogoča tudi vstavitev izvora ionizirajočega sevanja. Tako imenovana metoda intersticijske brahiterapije je v svetu dodobra uveljavljenja, ker je varna, hitra, učinkovita in poceni. Poseg se lahko opravi ambulantno in s tem na primer bolniku z metastazo prihranimo nekajtedensko obsevanje celih možganov.

Glede na to, da 8% vseh rakov zaseva v možgane, je potencialnih bolnikov precej. Tako npr. v primeru metastatske lezije, oz. kadar je lezija manjša od 3-4 cm, vstavijo vanjo jod 125. To je enostaven, učinkovit in poceni postopek. Na osnovi izračuna pustijo jod nekaj dni, nakar ta nosilec odstranijo. Posegi niso preveč zapleteni in potekajo ambulantno. Ta oblika zdravljenja, tako metastaz kot tudi gliomov, je v Nemčiji lepo uveljavljena in razširjena. Predstavlja cenejšo alternativo gama nožu.

Nadgradnja temu je stereotaktična radiokirurgija z gama nožem ali cenejša in ravno tako učinkovita z LINACOM. Sedaj se večina naših bolnikov, ki si to lahko privoščijo, zdravi v medicinskih centrih sosednjih držav.

Nevroendoskopija

Znotrajlobanjska endoskopija je minimalno invazivna metoda, ki omogoča hiter dostop do ciljnega mesta skozi majhne vrtine brez odmikanja možganovine.

Zgodovina nevroendoskopije

Pred sto leti je bilo objavljeno prvo poročilo o nevrokirurškem endoskopskem posegu. Takrat je Vielle Lespinase, sicer urolog iz Chicaga, leta 1910 uporabil rigiden cistoskop za koagulacijo horoidnega pleksusa pri dveh dojenčkih, od katerih je eden posegu podlegel.

Nato je Walter Dandy, ki je uvedel nevroendoskop, leta 1922 objavil kratek članek, v katerem je za instrument skoval besedo »ventrikuloskop«.

Leto kasneje je sledila publikacija Jasona Mixterja, ki je opravil prvo endoskopsko tretjo ventrikulostomijo. Fay in Grant sta istega leta objavila prvo znotrajprekatno fotografijo, ki je bila prvi vidni prikaz endoskopske anatomije.

Naslednji dve desetletji so ostali prilagajali tehniko endoskopske kauterizacje horoidnega pleksusa in izboljševali optične značilnosti endoskopa. Ta postopek uvajanja in prilagajanja endoskopov v nevrokirurgijo je povezan z določeno mortaliteto bolnikov, zdravljenih z endoskopskim posegom. Tako je leta 1943 Putnam objavil serijo 23 bolnikov, med katerimi

so štirje umrli. V drugi publikaciji Scarff leta 1970 poroča, da so prvi trije bolniki pri nevroendoskopiji umrli, nato pa le še eden od naslednjih 20 bolnikov.

V sredini 70-ih let prejšnjega stoletja je Fukushima uporabil gibljiv endoskop za biopsijo tumorja v prekatu in za pregled zadnje kotanje. Od tega časa so bili predvsem pediatrični nevrokirurgi zagovorniki gibljivih in togih endoskopov za znotrajprekatno uporabo, medtem ko ostali nevrokirurgi niso kazali zanimanja za endoskopijo. Razmah endoskopije v ostalih vejah kirurgije v poznih 1980-ih letih je vendarle zbudil zanimanje tudi v nevrokirurgiji. Pomembno je na uveljavljanje metode vplivalo proučevanje endoskopske anatomije. Izboljševati so se pričeli endoskopi vključno z njihovim zmanjševanjem, izključitvijo velikih delov, kot je kamera, in uporabo stereoendoskopov ter uvajanje vodenja endoskopa od daleč. Novosti so torej boljši endoskopi in instrumenti, izvor hladne svetlobe, mini video kamere ter nevroendoskopija v kombinaciji s stereotaksijo (stereotaktični okvir, računalniška nevronavigacija).

Instrumentarij

Za nevroendoskopijo so razvili različne endoskope:

- rigiden
- fleksibilen
- semifleksibilen.

Rigiden endoskop (slika 12) s stekleno optiko (lečo) nudi odličen pregled operativnega polja. Ima sosednji kanal za izpiranje in za instrumente, npr. za prijemanje, koaguliranje ali biopsijo tumorjev. Zaradi svoje teže, predvsem na račun kamere, je sistem utrudljiv za delo, razen če je pritrjen na prilagojen nosilec **(slika 13)**. To pa po drugi strani pomeni določene omejitve zaradi rigidnosti. Ne more se jih uporabiti, kadar ni možen raven dostop (trajektorij ni naravnost). Poskušali so z endoskopi z lečami pod določenim kotom, kar pa je vplivalo na razumevanje prikazane slike pod kotom. Leče pod kotom 30^0, 70^0 ali 120^0 omogočajo pogled okoli ovinka *(viewing around corners)*, omejena pa je uporaba instrumentov.


Slika 12

Slika 13

Slika 12 Rigiden endoskop s stekleno optiko (lečo) nudi odličen pregled operativnega polja. Ima sosednji kanal za izpiranje in za instrumente, npr. za prijemanje, koaguliranje ali biopsijo tumorjev.

Slika 13 Zaradi svoje teže, predvsem na račun kamere, je sistem utrudljiv za delo, razen če je pritrjen na prilagojen nosilec.

Vrednost rigidnih endoskopov je predvsem v preprosti uporabi delovnega kanala in v odlični optiki. So enostavni za vodenje in orientacijo.

Fiberoptični **fleksibilni endoskopi** imajo običajno 10.000 fiberoptičnih vlaken, razvijajo pa že nove s celo 50.000 vlakni. Kakorkoli že, pa kvaliteta slike še vedno zaostaja za fleksibilnimi.

Fleksibilen sistem je primernejši, kadar je potrebno dostopati skozi lateralni prekatni sistem v tretji prekat ali na druga mesta. Fleksibilni endoskopi imajo delovni kanal, skozi katerega je možna biopsija tumorjev, prijemanje objektov ali koaguliranje. Težava pri fleksibilnem endoskopu je ohranitev orientacije. Pomembno je, da se operater na začetku posega dobro orientira in se nato med upogibanjem endoskopa trudi, da ne bi spremenil orientacije. Prav tako je zelo pomembno, da pri premikanju endoskopa iz enega na drugo področje prilagodi konico, da prepreči morebitno poškodbo pri vstavljanju oz. umikanju endoskopa.

Pen-style (peresni) endoskopi so rigidni, a kratki. Držijo se v eni roki. Optika je preko fiberoptičnega kabla in ni tako kvalitetna kot pri steklenem sistemu, je pa odlična za uporabo v sistemu, ki se enostavno odstrani. V sistem je vključen kanal za izpiranje, se pa hkratna uporaba izvora svetlobe in izpiranja izključuje. Peresni endoskopi so tako zelo lahki. Sprva so bili izdelani za uporabo na hrbtenici, vendar so jih prilagodili za uporabo znotraj lobanje, zlasti v subarahnoidnem prostoru, manj pa v prekatih. Ti endoskopi imajo običajno premer 2-3 mm. Na konici imajo lahko pritrjeno kroglico, da se endoskop uporablja ne le za gledanje, temveč tudi za disekcijo.

Semifleksibilni vodljiv endoskop za prikaz uporablja fiberoptična vlakna. Prav tako ima tudi delovni kanal. Naprava ima lahko dokaj majhen premer, celo okoli 1 mm. Optika teh endoskopov je omejena zaradi uporabe fiberoptičnega kabla. Od velikih vodljivih endoskopov se semifleksibilni razlikujejo po tem, da so na koncu bolj togi. Ker pa imajo majhen premer, je konica lahko ostra, tako da je potrebna previdnost pri premikanju konice naprej.

Za endoskopijo je potreben **izvor hladne svetlobe,** ki se razlikuje glede na proizvajalca. Najbolj jasno svetlo sliko daje ksenon. To je posebno pomembno pri delu zunaj prekatov, npr. v subarahnoidnem prostoru, kjer se absorbira veliko svetlobe. Ko se endoskop in svetloba na konici endoskopa približa belim objektom, avtomatična zaslonka prepreči bleščanje slike na zaslonu.

Za nevroendoskopijo se uporablja **video kamera z visoko resolucijo**.

Pri posegu se uporabljajo ustrezni instrumenti in sistem za izpiranje. Alternativna možnost je tudi sistem za vodenje.

Uporaba endoskopije

Nevroendoskopija se uporablja znotrajprekatno, subarahnoidno, na lobanjskem dnu, za krvavitve in za posege na hrbtenici. Idealne indikacije so:

- hidrocefalus
- znotrajprekatne lezije
- arahnoidne ciste.

Napredek v tehniki omogoča uporabo tudi na področju tumorjev (možna hemostaza) in kot asistenca pri mikrokirurških posegih (boljši prikaz kot skozi operacijski mikroskop).

Uporaba nevroendoskopije v možganskih prekatih je primerna za diagnostiko, biopsijo, odstranitev cistične lezije, odstranitev tumorja in zlasti za hidrocefalus.

Subarahnoidno se dela cisternoskopija (arahnoidne ciste) ali pa se uporablja endoskopija kot dopolnitev med odprto operacijo.

Na lobanjskem dnu se kraniotomija lahko kombinirana z endoskopijo za tumorje, anevrizme ali mikrovaskularno dekompresijo. Izvaja se tudi transsfenoidalni endoskopski poseg za tumorje hipofize. Velika povečava omogoča prikaz perforantnih krvnih žil, možganskih živcev in drugih struktur. Nadalje nevroendoskopija omogoča prikaz »okoli ovinka« in zadaj za oviro, ki povzroča obstrukcijo. Vloga endoskopije je tudi v tem, da je potreben manjši operativni prikaz, kar vpliva na manjšo operativno morbidnost (za prikaz struktur ni potrebno odstraniti in odmikati toliko kosti in mehkega tkiva kot pri klasičnem posegu). Tako izvedba kraniotomije v povezavi z endoskopijo temelji na strateško locirani majhni kraniotomiji, skozi katero se ob pomoči močne povečave in osvetlitve doseže odličen prikaz znotrajlobanjske lezije, ki zadošča za izvedbo potrebnega operativnega posega.

Nevroendoskopsko se lahko zdravijo tudi določeni znotrajmožganski ali subduralni hematomi, na področju hrbtenice pa siringomielija. Poslužujejo se tudi endoskopije pri odprti operaciji hrbtenice ali pa se izvaja endoskopsko discektomijo.

Nevroendoskopija v možganskih prekatih

Predpogoj za uspešno uporabo endoskopije v prekatih je popolno razumevanje tridimenzionalnih odnosov struktur, ki omejujejo možganske prekate. Endoskopist mora biti pripravljen tudi na dejstvo, da neredko ne bo naletel na »normalno, knjižno« anatomijo, kajti anatomski odnosi so pogosto porušeni, spremenjeni, določene strukture pa odsotne. Zato si mora najti načine, da se pravilno orientira in lokalizira v prekatih.

Indikacije za tretjo ventrikulostomijo:

- obstruktivni hidrocefalus, npr. stenoza akvedukta (najpomembnejša indikacija)
- moteno delovanje drenažnih sistemov
- okužbe drenažnih sistemov
- subduralni hematom po drenažnem posegu
- slit ventrikel sindrom
- vstavljanje prekatnih katetrov
- revizija drenažnih posegov.

Namen tretje ventrikulostomije je vzpostaviti povezavo med izoliranim prekatnim sistemom in bazalnimi cisternami in s tem ponovno zagotoviti pot likvorju, da lahko doseže arahnoidne granulacije vzdolž sinusa sagitalis superior. Za tretjo ventrikulostomijo izbiramo med odprto

kraniotomijo, stereotaktično vodenim perkutanim posegom in endoskopskim pristopom. Prednosti nevroendoskopije so, da se strukture vidijo in se jim lahko izogne, tako da ne pride do poškodb npr. forniksa, hipotalamusa, mamilarnih telesc ali žil.

Kontraindikacija za tretjo ventrikulostomijo je komunikativni hidrocefalus. Relativne kontraindikacije pa so prebolela subarahnoidna krvavitev, po obsevanju možganov, znatne adhezije, vidne pri prehodu dna 3. prekata, glivični meningitis na bazi, MR dokazane žilne nenormalnosti, pomembna nenormalna anatomija (Chiari II).

Operativni poseg. Bolnik je v supiniranem položaju. Optimalno vstopno točko se izbere na podlagi predoperativnega CT ali MR. Pri posegu je koristen sistem za vodenje, zlasti če so majhni prekati, ali če je tarča v posteriornem delu 3. prekata, oziroma je neobhoden pri parenhimskih cistah ali lokuliranem hidrocefalusu. Sodobne tehnične možnosti so še kombinacija nevroendoskopije s stereotaksijo z okvirjem, z UZ vodeno stereotaksijo ali z računalniško stereotaksijo brez okvirja.

Vstopna točka je navadno nasproti dominantne hemisfere (večinoma torej na desni strani). Če je asimetričen prekatni sistem, se vstopa skozi večji foramen Monro. Napravi se 3-cm incizija v skalp in sledi vrtina premera 10 mm, nakar se odpre duro. Vstavi se operacijski kanal s troakarjem v lateralni prekat (lahko prostoročno ali pod navigacijsko kontrolo) in pritrdi. Namesto trokarja se uporabi rigiden diagnostični endoskop. Poišče se glavne anatomske značilnosti – identificira se foramen Monro na vstopni strani. Potrebna je previdnost pri napredovanju endoskopa skozi foramen Monro, da se ne poškoduje forniksa in subependimalnih ven. Pristopi se do tarčnega področja. Potrebno je pozorno spremljanje in odkrivanje morebitne krvavitve.

Za fenestracijo v dnu 3. prekata je pomemben pravilen položaj fenestracije in sicer na pol poti med infundibularnim recesusom in mamilarnimi telesci, v srednji črti tik za dorzumom sele. Možne so različne tehnike fenestracije: topa perforacija z endoskopom ali z instrumentom, perforacija z monopolarnim koagulatorjem in laserska perforacija.

Možne so težave pri perforiranju. Lahko gre za odporno dno 3. prekata. Tedaj topa perforacija povzroči napetost v dnu in v sosednjem hipotalamusu. Kateter lahko zdrsne iz srednje črte in perforiramo bolj vstran oz. navzad. Uporabimo bipolarno diatermično sondo na prvem mestu perforacije, ki jo nato povečamo z balonskim katetrom.

Potrebno je oceniti ustreznost perforacije. Ko je dno perforirano, bi se naj jasno videle arterije (bazilarna in/ali posteriorna cerebralna) **(slika 14)**. To najbolje potrdimo z navigiranjem endoskopa skozi odprtino.

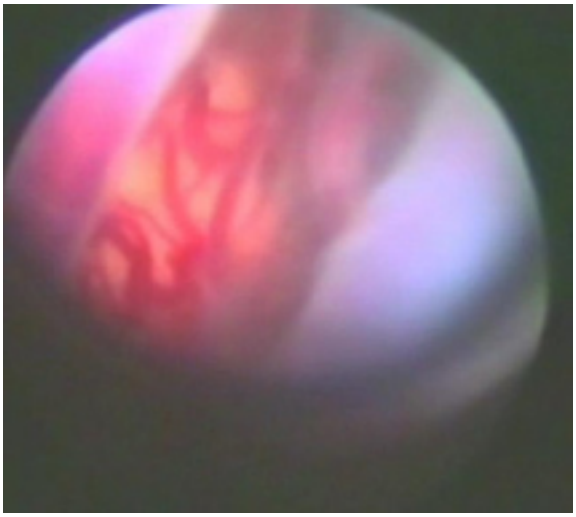

Slika 14

Slika 14 Pogled skozi prebito dno tretjega prekata razkrije pogled na možgansko deblo in bazilarno arterijo.

Bolnika se pooperativno spremlja in oceni uspešnost posega. Najboljši kazalec je klinična slika. Pogosto se klinično in radiološko izboljšanje pokaže šele po nekaj dneh ali tednih. Če se klinična slika ne popravi, se napravi MR, ki pokaže pulziranje likvorja skozi tretjo ventrikulostomijo in je dober kazalec prehodnosti. Včasih po uspešnem posegu ne pride do zelo očitnega zmanjšanja prekatov, je pa klinično izboljšanje **(slika 15 a in b)**.

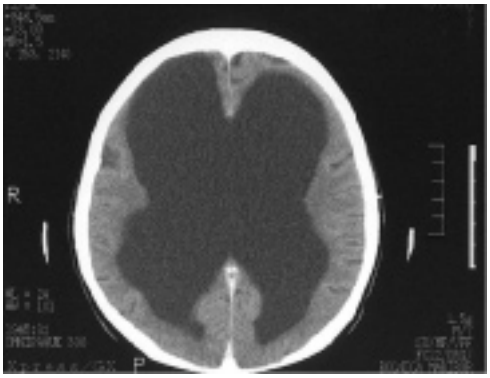

Slika 15a

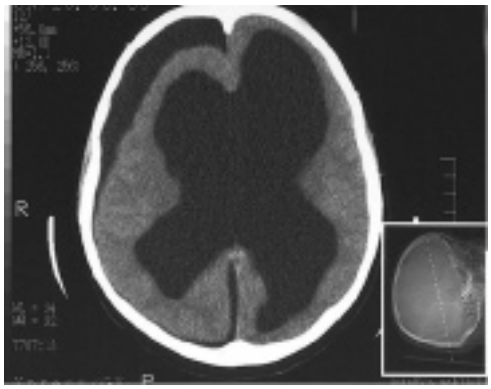

Slika 15b

Slika 15 CT pred in po tretji ventrikulostomiji. Viden je nekoliko manjši premer prekatov in higromski plašč. Kljub relativno nepreprečljivi CT sliki pa je pri bolnici prišlo do očitnega izboljšanja klinične slike hidrocefalusa.

Razen za obstruktivni hidrocefalus, kot najpogostejšo indikacijo za tretjo ventrikulostomijo, se ta metoda uporablja še za:

- moteno delovanje drenažnega sistema,
- zanesljivo vstavljanje katetrov v prekat **(slika 16 a in b)** (ne v bližino horoidnega pleksusa, potrditev položaja pri multiplih septih v prekatu ali majhnih prekatih) in
- če je potrebna revizija drenažnih posegov (sprosti se adhezije in brazgotine z bipolarno koagulacijo ali laserjem).

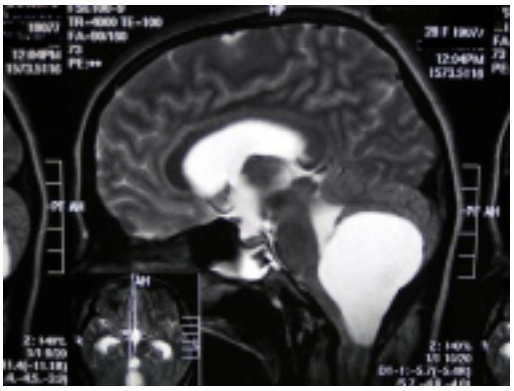

Slika 16a

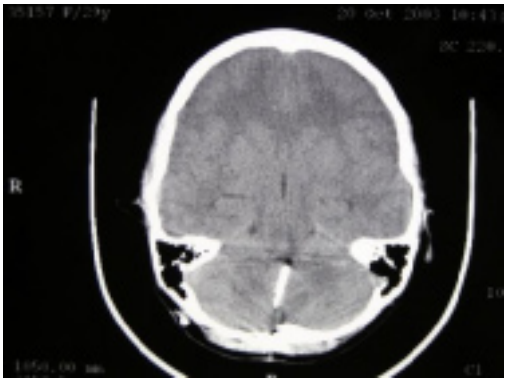

Slika 16b

Slika 16 Na sliki 16a je MRI bolnika z obsežno arahnoidno cisto v zadnji kotanji. S pomočjo endoskopa smo uspeli drenažni kateter namestiti v četrti prekat – slika 16b.

Pri stenozi akvedukta se naredi endoskopska akveduktoplastika. Ogleda se akvedukt in opravi perforacija morebitne membrane, ki obstruira akvedukt. Če je stenoza na kratkem odseku akvedukta, se uporabi balonski kateter in stent. Kadar pa je stenoza na daljšem odseku, je primerna metoda tretja ventrikulostomija.

Tumorje v možganskih prekatih se zdravi mikrokirurško, pri nekaterih pa se uporabi endoskopska tehnika. Za slednjo je značilna minimalna retrakcija. Endoskopija omogoča prikaz tumorja, tako da se vidi oskrba tumorja s krvjo ter ožiljenost kapsule. Naredi se biopsijo ali resekcijo tumorja. Med tem posegom lahko istočasno vzpostavimo prehodnost likvorskih poti. Kadar so prekati majhni, je boljši pristop s pomočjo računalniške nevronavigacije.

Omejitve endoskopije pri posegu za tumorje so:

- velikost tumorja (delovni kanal ima premer le 2.4 mm, torej večji tumor zahteva dolgotrajno delo); v poštev pridejo tumorji do 2 cm, cističen je lahko večji,
- treba je upoštevati konsistenco (mehke lažje odstraniti) in prekrvljenost (dobro vaskularizirani zahtevajo laser oz. bipolarno koagulacijo),
- če je pridružen hidrocefalus, je izbira tretja ventrikulostomija ali stent.

Prednosti biopsije z endoskopijo so:

- lezijo vidimo in vzamemo lahko več vzorca,
- omogočen je prikaz anatomije in možen ogled prekrvljenosti,
- ugotovimo morebitno spremembo koordinat, npr. po aspiraciji ciste,
- izognemo se krvavitvi oz. jo hitro odkrijemo in naredimo hemostazo.

Arahnoidne ciste

Arahnoidne ciste so znotrajarahnoidne kolekcije likvorja prirojenega izvora. Najpogosteje so naključna najdba, redko simptomatska.

Možne metode za zdravljenje: stereotaktična aspiracija, ekscizija, fenestracija, cistocisternostomija, ventrikulocistostomija, cistoperitonealna drenaža.

Endoskopsko se zdravi arahnoidne ciste v Silvični fisuri, kjer so pogoste, endoskopsko pa so dostopna tudi druga mesta: sprednja in zadnja kotanja, kvadrigeminalna cisterna, interhemisferična fisura, supraselarna regija, znotrajprekatni prostor **(slika 17 a in b)**.

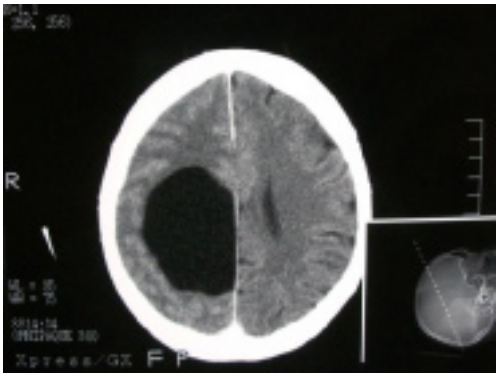
Slika 17a

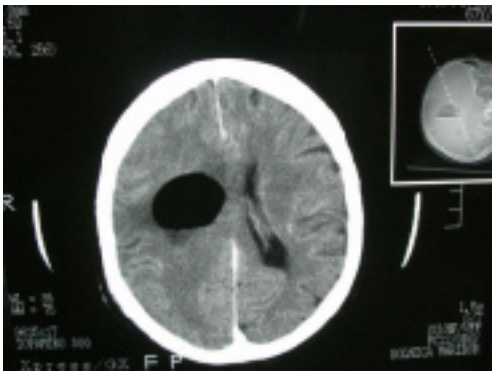
Slika 17b

Slika 17 Arahnoidna cista pred 17a in po 17b endoskopski fenestraciji stene ciste v lateralni prekat. Na ta način je ustvarjena drenaža ciste, ki ne deluje več ekspanzivno.

Zdravi se arahnoidne ciste, ki so simptomatske zaradi svoje "mase" (se povečajo ali pa pride do krvavitve vanje). Če ni jasne povezave med simptomi in arahnoidno cisto, se priporoča monitoring znotrajlobanjskega tlaka.

Asimptomatskih arahnoidnih cist pri odraslih se ne zdravi. Pri otrocih se v primeru najdbe asimptomatske ciste presodi tveganje posega in tveganja, da povečanje ciste škodljivo vpliva na normalni razvoj in funkcijo sosednje možganovine.

Potek posega pri arahnoidni cisti. Vstopno mesto se opredeli glede na MR, za vodenje se uporabi nevronavigacija. Koagulira se fragilne arahnoidne žile ob vhodu v kanal. Paziti je treba, da je čim manjše iztekanje likvorja, s čimer se prepreči kolaps ciste in nabiranje likvorja med zunanjo cistično memebrano in duro mater (subduralni higrom). Potrebna je previdnost, saj se pri vstavljanju delovnega kanala zunanja cistična membrana ne sme odlepiti od dure, kar bi povzročilo kolaps ciste.

Povezave, ki se lahko vzpostavijo, so sledeče:

- cistocisternostomija,
- ventrikulocistostomija,
- ventrikulocistocisternostomija.

V primeru pojava obsežne krvavitve je potrebno nadaljevati z mikrokirurško fenestracijo ali cistoperitonealno drenažo.

Zapleti. Zapleti nevroendoskopije, zlasti tretje ventrikulostomije, s kliničnimi posledicami so lahko: izguba žeje, zvečan apetit, diabetes insipidus, uhajanje likvorja, amenoreja, srčni zastoj, krvavitev v prekat z epilepsijo in hemiparezo, likvoreja z okužbo...

Možni so tudi medoperativni zapleti brez kliničnih posledic: poškodba kavdatusa, izguba orientacije med posegom, manjša krvavitev, poškodba forniksa, nesorazmerje velikosti endoskopa in foramna, obtolčenina možganovine. Dejstvo je, da je z nabiranjem izkušenj endoskopista zapletov med samim posegom vedno manj.

Pričakovane tehnološke izboljšave zajemajo tudi razvoj manjših, lažjih endoskopov z visoko ločljivostjo ter kombinacijo endoskopov s stereotaksijo brez okvirja, tridimenzionalno endoskopijo in multimodalni pogled skozi mikroskop, tako da endoskopska slika ne bo na oddaljenem zaslonu, temveč jo bo operater videl neposredno.

Nevronavigacija

Nevrokirurgi se že od zgodnjih znotrajlobanjskih operativnih posegov zavedajo potrebe po natančni lokalizaciji tarč v možganih in določitev njihovega položaja glede na pomembne anatomske strukture. Kraniometrija, ki so jo razvili nevroanatomi v 19. stoletju, je bila prva praktična metoda kirurške navigacije. Poznana je ostala še danes, ko na preprost vendar uporaben način korelira površinsko anatomijo možganov z jasno določljivimi znaki na glavi. Stereotaksija, ki je predstavljena na začetku tega zapisa, predstavlja začetek globoke možganske lokalizacije. Napredek v slikovnih tehnikah in v računalništvu je omogočil razvoj stereotaksije od metode, ki je omogočala natančno lokalizacijo točke v prostoru v človeških možganih, do zmožnosti definiranja celotne vsebine glave v tri-dimenzionalni matrici. Ta napredek je bil odločilen za medoperativno nevronavigacijo, kot imenujemo uporabo nevronavigacijskega sistema. Gre za računalniško podprt sistem za načrtovanje med operacijo ter vodenje nevrokirurških posegov z interaktivnim slikovnim prikazom. Računalniška rekonstrukcija slik v različnih ravninah in tri-dimenzionalno predstavljanje kirurgu prikažeta obstoječo anatomijo. To pomaga pri načrtovanju kirurškega trajektorija (poti dostopa) do globoko ležečih lezij in omogoča prikaz okolice patologije, ki je predvidena za zdravljenje.

Stereotaktični sistemi z okvirji vključujejo torej strukturo, pritrjeno na bolnikovi glavi. Bolnika se slika z okvirjem. Za bolnika je okvir velik, lahko pa tudi ovira operativni pristop kirurgu. Večina sistemov omejuje kirurga v tem, da je možno dostopanje do tarče po trajektoriju le naravnost in noben sistem ne nudi možnosti spremljanja dogajanja med posegom, kajti med operacijo ni povratne slike.

V 80-ih letih prejšnjega stoletja sta Roberts s sodelavci in Frietz s sodelavci uvedla stereotaktični sistem brez okvirja *(angl. frameless)*. Ta oblika nevronavigacije ima nekaj prednosti:

- določi se optimalni položaj za kraniotomijo,
- bolje se lahko načrtuje kirurški pristop,
- dostopa se do globokih možganskih lezij z minimalno poškodbo možganovine in
- boljša je anatomska orientacija.

Razvili so različne sisteme, ki imajo posebne tehnične principe za ugotavljanje položaja kirurških inštrumentov glede na anatomske razmere in CT oz. MR sliko v različnih projekcijah:

- ultrazvočno zaznavanje impulzov,

- gibljive mehanične roke,
- optično zaznavanje odbojev infrardečih žarkov in
- zaznavanje elektromagnetnega valovanja.

Ti sistemi uporabljajo CT ali MR slike glave, ko so narejene pred samo operacijo, med operacijo pa se več ne spreminjajo (nespremenljive slike). To je slaba stran teh metod, kajti med operacijo pride do premika možganovine in spremenjenih anatomskih razmer, kadar se odstrani večje patološke mase ali možgansko tekočino in drugo. Teh sprememb nevronavigacijski sistem ne zazna.

Zaradi te pomanjkljivosti so razvili tehnologije za medoperativno spremljanje anatomskih sprememb, ki nato vodijo nevronavigacijski sistem. Med novejšimi sistemi so tudi takšni, ki lahko kombinirajo posamezne slikovne metode, npr MR in ultrazvok.

Pri nas se uporablja nevronavigacijski sistem VectorVision firme BrainLab (BrainLab AG, München, Nemčija), ki uporablja tehnologijo zaznavanja odbojev infrardečih žarkov. Omenjeni sistem nima ne stereotaktičnega okvirja, ne mehanične roke. Sistem integrira predoperativne CT ali MR digitalne podatke s trenutnim gibanjem oz. položajem kirurških instrumentov. MR ima prednost, ker bolj natančno prikaže mehka tkiva. VectorVision sistem ima delovno postajo z računalnikom, monitorjem in kamerama na nosilcu.

Opis postopka nevronavigacije

Pred operacijo se bolniku s posebnim lepilnim trakom pritrdi na glavo označevalce, prekrite s posebno snovjo, da se dobro vidijo na CT. Napravi se CT slikanje glave z označevalci.

Zatem sledi računalniška rekonstrukcija, ki omogoča prikaz slikovnih rezov v treh ravninah: aksialni, koronarni in sagitalni. Označevalci so dobro prikazani na slikah v vseh treh ravninah in služijo kot referenčne točke. Računalniški program, kjer so začasno shranjene slikovne rekonstrukcije, avtomatično zazna lego označevalcev. Podatke o bolniku z rekonstrukcijami slik in označenimi pozicijami označevalcev se prenese v delovno postajo (preko omrežja ali se shrani na digitalni medij), da se uporabijo med operacijo.

V operacijski dvorani naj bo pripravljena ustrezna postavitev – voziček z monitorjem **(slika 18)** naj bo vedno v kirurgovem vidnem polju, kameri pa naj bosta meter do dva od bolnikove glave. Napravi se kalibracija – umerjanje sistema. Podatke iz spominskega medija (pri z-touch gre prenos neposredno v delovno postajo) se prenese v računalnik, ki je povezan z infrardečimi kamerami ter detektorji odbojev. Bolniku v splošni anesteziji se vpne glavo v Mayfieldov okvir. Na okvir se pritrdi nosilec za tritočkovni nastavek v obliki zvezde. Na vsaki od treh točk zvezde je pričvrščena reflektivna kroglica, prevlečena s posebno snovjo, ki odbija infrardečo svetlobo. Nosilec in vanj vpeta tritočkovna zvezda ostaneta ves čas operacije v enakem fiksnem odnosu do vpete glave. Kalibracija je potrditev položaja označevalcev na bolniku z ozirom na položaj označevalcev na CT slikah glave. Za kalibracijo se potrebuje kazalnik *(ang. pointer)*, ki ima na koncu pritrjeni dve reflektivni kroglici in z njim se označi mesta označevalcev. Kameri zaznata odboje infrardeče svetlobe reflektivnih kroglic označevalca in tritočkovne zvezde. Računalniški sistem, ki zbira podatke o infrardečih odbojih, tako lahko izračunava položaj posameznega označevalca relativno na fiksno referenčno točko (tritočkovno zvezdo) kot tudi glede na CT slike glave v treh ravninah, kjer je položaj označevalcev že določen. Ko so zajeti vsi označevalci, se aktivira zaslon in

nevronavigacija je dejavna. Z glave se odstrani označevalce in z nosilca odvije tritočkovno zvezdo. Operativno polje se očisti in pokrije in pritrdi novo sterilizirano tritočkovno zvezdo z odbojnimi kroglicami.

Slika 18

Slika 18 Sistem za navigacijo, ki vsebuje infrardeče kamere, s pomočjo katerih se zaznajo odboji infrardeče svetlobe reflektivnih kroglic označevalca in tritočkovne zvezde.

V zadnjem času se namesto pritrjenih označevalcev uporablja »z-touch« registracija **(slika 19)**. Gre za brezžično lasersko napravo za registracijo, s katero se bolniku presname obraz in infrardeče kamere avtomatično prepoznajo laserske odboje. Z-touch naprava ne potrebuje kožnih označevalcev, ker za referenčne točke uporablja značilno površinsko anatomijo bolnikovega obraza ali glave in pridobi preko 100 površinskih točk. Postopek registracije podatkov se lahko napravi v sterilnih pogojih. Odpade tudi CT slikanje z označevalci.

Slika 19

Slika 19 Z-touch naprava ne potrebuje kožnih označevalcev, ker za referenčne točke uporablja značilno površinsko anatomijo bolnikovega obraza ali glave in pridobi preko 100 površinskih točk.

Pri operaciji se za označevanje mesta na glavi glede na CT slike glave v treh projekcijah uporablja steriliziran kazalnik. Računalniški sistem glede na odboje infrardeče svetlobe od reflektivnih kroglic, pritrjenih na ta kazalnik in tritočkovno zvezdo, izračunava položaj konice kazalnika in ga pokaže na CT slikah glave na monitorju v treh projekcijah. Pri premikanju kazalnika se sproti spreminja tudi prikaz njegovega položaja na CT slikah na monitorju.

Uporaba navigacije

Namen navigacije je določanje trenutnega položaja instrumentov na CT slikah glave v treh projekcijah (**slika 20**). Z uporabo kazalnika na kosti se točno določi mesto, pod katerim se nahaja določena lezija možganovine. S tem je možno natančno planiranje reza kože in kostnega režnja. Tako je lahko kraniotomija manjša kot sicer.

Nevronavigacija je posebno uporabna pri določanju mesta subkortikalnih lezij možganovine, kjer lezijo prekriva normalna možganska skorja. S pomočjo kazalnika pa na skorji zlahka določimo mesto, pod katerim se lezija nahaja, tako da je le-ta kirurško odstranljiva s čim manjšo poškodbo zdrave možganovine. Pri odstranjevanju tumorja označevalec pomaga določiti meje tumorja. Navigacija je v pomoč tudi pri dostopanju do majhnih arteriovenskih malformacij globoko v možganih.

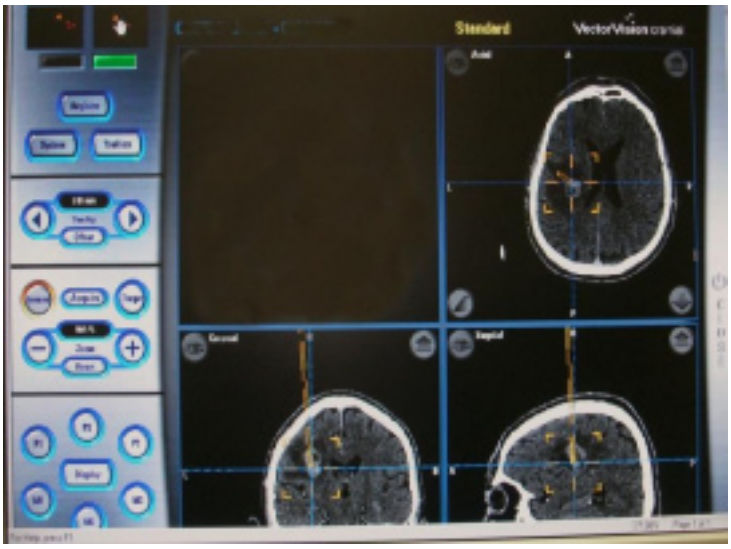

Slika 20

Slika 20 Namen navigacije je določanje trenutnega položaja instrumentov na CT in/ali MRI slikah glave v treh projekcijah.

Reflektivne kroglice, ki odbijajo infrardečo svetlobo, se dajo pritrditi tudi na ostale kirurške instrumente. Na monitorju lahko nadalje spremljamo natančen položaj instrumenta glede na CT slike. Označene biopsijske kanile omogočajo natančen odvzem biopsijskega materiala.

Če se označevalec pritrdi na kateter, je olajšano uvajanje katetra v prekate.

Nevronavigacijski sistem se ponekod že uporablja tudi v kombinaciji z nevroendoskopijo za vstavljanje katetrov, za fenestracijo nepravilno oblikovanih cist, za izvajanje endoskopske septostomije, tretje ventrikulostomije, za biopsijo in/ali resekcijo tumorjev in koloidnih cist v prekatih.

Nevronavigacijski sistem res podraži poseg, a prinaša tudi prednosti. Nevrokirurg lahko lokalizira lezijo, prikaže meje med lezijo in okolnim tkivom, omogoči tridimenzionalno predstavo lezije, predoperativno načrtuje najbolj varen in primeren dostop do lezije glede na anatomijo žil in živčnih struktur. Prednosti za bolnika so: manjši kožni rez in kostni reženj, ter manjše izpostavljanje možganovine ter posledično manjša operativna morbidnost. Vse to

doprinese k hitrejšemu okrevanju bolnika po operaciji in skrajša trajanje hospitalizacije ter nenazadnje zmanjša stroške zdravljenja.

Literatura

1. De Salles AAF, Lufkin RB. Minimally invasive therapy of the brain. New York, Stuttgart. Thieme, 1997.

2. Schulder M, Gandhi CD. Handbook of stereotactic and functional neurosurgery. New York, Basel. Marcel Dekker, Inc, 2003.

3. Strojnik T. Leksellova stereotaktična delavnica. Isis 2003;12:112-114.

4. Strojnik T. Stimulacija globokih možganskih jeder. Isis 2008;17:38-40.

5. Barnett GH, Roberts DW, Maciunas RJ. Image-guided neurosurgery. St. Louis. Quality Medical Publishing, Inc, 1998.

6. Ravnik J, Lipovšek M, Milojković V, Strojnik T, Šeruga T, Vinter M, Bunc G. Uporaba nevronavigacijskega sistema na oddelku za nevrokirurgijo splošne bolnišnice Maribor. Zdrav Vest 2004;73:657-62.

7. Schmidek HH, Roberts DW. Schmidek&Sweet Operative neurosurgical techniques. 5th ed. New York. Saunders Elsevier, 2006.

15. Nevromodulacija in nevrokirurško zdravljenje bolečine

Tadej Strojnik

Uvod
Stimulacija hrbtenjače za kronično neobvladljivo bolečino *(Spinal cord stimulation, SCS)*
Črpalka za intratekalno dovajanje baklofena za hudo spastičnost
Stereotaktična stimulacija globokih možganskih jeder za motnje gibanja *(Deep Brain Stimulation, DBS)*
Nevralgija

Uvod

V biologiji je nevromodulacija proces, kjer kemične substance povzročijo ekscitacijo, inhibicijo ali prilagajanje nevronov ali nevronske mreže in s tem omogočijo, da lahko kasneje pride do določenih odgovorov, ki so bolj prilagojeni na zahteve okolja organizma in so bolj ugodni za uspešno preživetje.

V kliničnem pomenu se je uveljavila sledeča definicija nevromodulacije:

1. je veda o tem, kako lahko določeni električni, kemični ali mehanični postopki (posegi) prilagodijo (modulirajo) ali spremenijo delovanje osrednjega in perifernega živčnega sistema,
2. je oblika terapije, pri kateri sprožimo ali pa spremenimo nevrofiziološke signale z namenom, da se spremeni delovanje živčnega sistema in se s tem doseže terapevtski učinek,
3. je terapevtska sprememba aktivnosti osrednjega, perifernega ali avtonomnega živčevja, električno ali farmakološko preko vgrajenih naprav. Torej je nevromodulacija reverzibilna uporaba električne stimulacije ali dovajanje farmakoloških snovi v živčni sistem za spreminjanje aktivnosti živčnega sistema z namenom zdravljenja specifičnih stanj.

Vse našteto obsega vgradnjo (implantacijo) naprave s strani terapevta v bolnikovo telo. Torej ima nevromodulacijsko zdravljenje nedvomno intervencijski oziroma operativni značaj. Tako je torej pravilnejše poimenovati to vrsto terapije »**operativna nevromodulacija«.**

Operativna nevromodulacija obsega vgradnjo (implantacijo) naprav, s katerimi se električno ali kemično spremeni prenos signala v živčnem sistemu. Namen je ekscitirati, inhibirati ali uskladiti aktivnosti nevronov oziroma nevronske mreže ter doseči terapevtski učinek. Glede na topografijo delovanja nevromodulacijske tehnike delimo na:

1. **cerebralne (možganske)** ali kranialne (lobanjske) in
2. ekstrakranialne (zunajlobanjske), ki vključujejo **spinalne** in **periferne** tehnike.

Pri možganskih nevromodulacijskih tehnikah se naprave vstavlja v stik z:

1. možgansko skorjo (stimulacija motorične skorje za bolečino),

2. možganskimi živci (stimulacija vagusa za epilepsijo) ali
3. v globoke strukture možganov (stimulacija globokih možganskih jeder za Parkinsonovo bolezen).
Za hudo kronično bolečino se uporablja še:
4. dovajanje narkotikov v prekate.

Zunajlobanjske tehnike pa vključujejo:

1. stimulacijo zadnjih stebričkov hrbtenjače (bolečina),
2. stimulacijo perifernih živcev,
3. intratekalno dovajanje snovi (spastičnost, bolečina).

Nevromodulacija je v svetu že uveljavljena reverzibilna metoda, ki se uporablja za zdravljenje različnih refraktornih nevroloških stanj, kot so:

- kronična bolečina (obrazna, somatska, fantomska),
- gibalne motnje (Parkinsonova bolezen, distonija),
- epilepsija,
- psihiatrične bolezni,
- naglušnost,
- izguba vida.

Za zdravljenje bolečine na nivoju možganov se lahko uporabljajo nedestruktivne metode, kot je električna stimulacija možganskih tarč (za moduliranje procesa sprejemanja bolečine), ali dovajanje zdravil v prekate (vpliva na receptorje za modulacijo bolečine). Električna stimulacija se uporablja za nemaligno bolečino in farmakološka modulacija pretežno za maligno bolečino. Možen je tudi destruktiven pristop zdravljenja bolečine (prekine signale, ki omogočajo sprejemanje bolečine na različnih nivojih). Nevroablacija se tako običajno izvaja na jedrih, girusih, traktusih in prizadene senzorne in limbične poti, ki so vključene v emocionalne procese, vključno z bolečino. Primeri možganskih nevroablativnih procesov za kronično bolečino so talamotomija, cingulotomija in traktotomija možganskega debla. Kakorkoli že, pa je za zdravljenje bolečine bolj raziskana in uporabljana spinalna nevromodulacija, ki bo v nadaljevanju podrobno predstavljena.

Pri operativni modulaciji se odpira novo področje, ki temelji na:

1. raziskovanju nevronskih mrež in
2. na napredku v digitaliziranem stereometričnem slikovnem prikazu možganov, ki omogoča natančno lokalizacijo možganskih nevronskih mrež in njihovih relejnih postaj. Tako lahko govorimo **o kirurgiji nevronskih mrež** *(angl. Neural Networks Surgery)*.

Izvajanje možganskih nevromodulatornih posegov nakazuje prehod iz konvencionalne nevrokirurgije z resektivnimi ali ablativnimi tehnikami do visoko selektivne kirurgije »mrež«. Pomembno je tudi povezovanje z biološkimi obnovitvenimi pristopi, kar ponuja pomembno možnost uporabe za bolnike s hudimi nevrološkimi okvarami.

Stimulacija hrbtenjače za kronično neobvladljivo bolečino
(Spinal cord stimulation, SCS)

Bolečina

Akutna bolečina je biološki signal, ki človeka opozori na možno okvaro tkiva. Kadar bolečina vztraja več kot šest mesecev, jo opredelimo kot kronično bolečino. Pri bolniku s kronično bolečino se razvijejo še utrujenost, brezbrižnost, motnje spanja, izguba apetita, zaprtje in nenazadnje depresija. Pri teh bolnikih preiskave pogosto ne potrdijo tolikšne okvare tkiva, kot bi sklepali iz bolnikovih težav, in psihološki dejavniki postanejo prevladujoči pri oceni prizadetosti bolnika.

Bolečine ne moremo videti, niti objektivno meriti. Odvisni smo od bolnikovega opisa in ocene bolečine, anamneze in preiskav. Zdravljenje kronične bolečine je težko. Kronična bolečina v križu je za boleznimi srca in artritisom tretji najpogostejši vzrok za trajno nesposobnost za delo.

Poznamo **nociceptivno** in **nevropatsko** bolečino. **Nevropatsko** bolečino občutijo bolniki kot pečenje, ščemenje, mravljinčenje, zbadanje, gomazenje oz. skelenje. Nastopi predvsem pri okvari živčnega tkiva:

1. simpatična bolečina,
2. kompleksna regionalna bolečina,
3. poškodba hrbtenjače.

Nociceptivna bolečina je lahko topa ali ostra. Nastopi zaradi visceralnih bolezni ali prizadetosti sklepov in mišic; lahko je:

1. poškodba,
2. vnetje,
3. neoplastični infiltrat.

Zdravljenje nevropatske bolečine je lahko:

- konzervativno zdravljenje (fizikalna terapija npr. s toploto; raztezne vaje in vaje za moč; transkutani električni živčni spodbujevalnik - TENS; antidepresivi in antiepileptiki; psihološke metode zdravljenja kot so sprostitvene tehnike, psihoterapevtske metode; akupunktura),
- nevrostimulacija (spinal cord stimulation – SCS),
- intratekalna zdravila.

Zdravljenje nociceptivne bolečine pa vključuje:

- konzervativno zdravljenje (fizikalna terapija, narkotiki, nesteroidni antirevmatiki, blokade),
- kirurška terapija (sekcija korenine, sekcija spinotalamičnega traktusa - samo za maligno bolečino),
- intratekalna zdravila.

Bolečina v križu in nogi, FBSS

Etiologija bolečine v križu in/ali nogi je raznolika in vključuje sledeče:

- degenerativne spremembe medvretenčnih sklepov,
- spinalno stenozo,
- spondilolizo in spondilolistezo,
- zlom (zaradi poškodbe ali osteoporoze),
- kronično revmatoidno vnetje,
- statične nenormalnosti (skolioza).

Večina teh stanj lahko zahteva operativno zdravljenje, ki pa se lahko konča s stanjem, ki ga imenujemo »failed back surgery syndrome« (FBSS). FBSS predstavlja vztrajajočo ali ponavljajočo (rekurentno) bolečino, večinoma v križu in nogi, tudi po tehnično uspešni operaciji ledveno-križne hrbtenice.

Vzroki za razvoj FBSS so lahko:

- poškodba živca med operacijo,
- kirurške komplikacije,
- psihosocialni problemi,
- nepravilna izbira bolnika,
- recidiv kile medvretenčne ploščice,
- napačen nivo operacije.

Bolniki s FBSS imajo lahko:

- ledveno-križno pooperativno fibrozo in/ali arahnoiditis,
- poškodbo korenine,
- sindrom dorzalnega kompartmenta,
- stenozo v lateralnem recesusu.

Konzervativno zdravljenje bolečine v križu in/ali nogi vključuje:

1. medikamentozno zdravljenje (nesteroidni antirevmatiki, neopioidni in opioidni analgetiki, kortikosteroidi),
2. fizikalno terapijo (rehabilitacija in simptomatsko zdravljenje),
3. zdravljenje debelosti in depresije, kadar je potrebno.

Bolnike se spodbuja k normalni aktivnosti, da se prepreči predolgo počivanje.

Operativno zdravljenje bolečine v križu in/ali nogi je indicirano pri degenerativnih spremembah na enem ali dveh nivojih:

1. kila medvretenčne ploščice,
2. stenoza.

Običajno ni primerno za bolnike s FBSS (uspešnost ponovne operacije ledveno-križne hrbtenice je le 20-30%).

Druge možnosti zdravljenja bolečine v križu in/ali nogi so:

- nevrostimulacija,
ki je metoda izbora za medikamentozno neobvladljivo bolečino v križu in/ali nogi, povezano s FBSS; posebno dobra je za nevropatsko bolečino, ugodni rezultati pa se dosežejo tudi pri mešani bolečini;

- intratekalno dovajanje zdravil,
je za izbrane bolnike s FBSS, ki niso odgovorili na nevrostimulacijo in ki imajo pretežno nociceptivno bolečino v križu in difuzno bolečino.

Opredelitev nevrostimulacije

Stimulacija hrbtenjače je bila prvič izvedena leta 1967 (Dr. Norman Shealey) in predstavlja prehod od ablativnih posegov k reverzibilni nevromodulaciji. Je najpogosteje uporabljana metoda nevromodulacije. Nevrostimulacija pomeni električno draženje zadnjih stebričkov hrbtenjače z nizko-napetostnimi električnimi impulzi preko vstavljenih elektrod. Namen je povzročiti ugodne parestezije v področju bolečine. Cilj draženja je doseči 80% pokritost bolečega območja z ugodnimi parestezijami in da vztraja vsaj 50% zmanjšanje bolečine v času 1 leta spremljanja bolnika.

Mehanizem nevrostimulacije docela še ni pojasnjen. Temelji na Melzakovi in Wallovi teoriji vrat. Stimulacija nizkopražnih debelejših mieliniziranih aferentnih vlaken v perifernih živcih ali njihovih kolateral v zadnjem stebričku hrbtenjače lahko prekine prenos bolečine v možgane. Po teoriji vrat so za prenos bolečine centralno pomembne celice v zadnjem rogu hrbtenjače. Aktivnost je odvisna od ravnotežja med aktivnostjo v tankih in debelih aferentnih vlaknih perifernega sistema. Odpiranje vrat je v primeru, ko prevladuje aktivnost v tankih A delta in C vlaknih. Zapiranje vrat pa poteka, kadar prevlada aktivnost v nizko pražnih debelih vlaknih. SCS aktivira vlakna v zadnjih stebričkih hrbtenjače ortodromno – vzdražijo se ascendentne poti do supraspinalnih senzoričnih centrov in antidromno – kolaterale iz descendentnih vlaken stimulirajo celice v zadnjih rogovih oz. direktno inhibirajo tanka vlakna.

Gre torej za aktivacijo supraspinalnih zank, ki se prenašajo preko možganskega debla ali talamokortikalnih poti in po drugi strani za direktno aktivacijo descendentnega sistema, ki kontrolira prenos bolečine v hrbtenjači. Stimulirajo se A beta vlakna v zadnjih stebričkih in/ali v zadnjih koreninah. Prvo izzove ugodne parestezije pod katodo, drugo pa neugodne senzacije in včasih tudi motorični odziv. Pomembno je izbrati takšno amplitudo, pri kateri se vzdražijo zadnji stebrički, predno se vzdražijo tudi zadnje korenine. Modulira se tudi aktivnost avtonomnega živčevja – ponavadi z inhibicijo simpatikusa. SCS lahko v določenih primerih nevropatske, ishemične in visceralne bolečine le-to efektno zmanjša. Gre za inhibicijo hipersenzitiziranih nevronov zadnjega roga hrbtenjače preko pojačanja inhibitornega GABA učinka in zmanjšanja ekscitatornega glutamatnega učinka.

Najpomembnejši indikaciji za nevrostimulacijo sta:

- “Failed back surgery” sindrom (FBSS) in
- sindrom kompleksne regionalne bolečine (CRPS).

Letno v Evropi diagnosticiramo 30-40000 novih primerov FBSS in CRPS.

Sindrom kompleksne regionalne bolečine (CRPS) vključuje refleksno simpatično distrofijo (tip I) in kavzalgijo (tip II). Patofiziologija ni jasna, tipično pa prizadene roke ali stopala. Značilne so pekoče bolečine, otekanje, hiperestezije, znojenje in trofične spremembe. Gre za bolezen mladih ljudi, povprečna starost je 36-42 let.

Začetki zdravljenja neobvladljive bolečine z vgradnjo naprav za električno draženje segajo v kasna 60-ta leta. Od tega časa naprej so razvili sodobnejše naprave, izpopolnili tehniko vstavljanja in opredelili kriterije za izbor bolnikov.

Izbor kandidatov za nevrostimulacijo

Pri bolnikih, ki imajo kljub operacijam, zdravilom in fizikalni terapiji neobvladljivo bolečino v križu in nogi, se odloči za obravnavo. Bolnika se vključi v program testiranja, s katerim se želi ugotoviti, ali je bolnik primeren kandidat za vgradnjo nevrostimulatorja. Program vključuje EMG spodnjih okončin, s katero ugotavljamo okvaro živcev in korenin; CPT (current perception threshold) preiskavo, s katero se ugotavlja senzorinevralna okvara; psihološko testiranje, ki nam da vpogled v bolnikovo osebnostno strukturo in pokaže morebitna pridružena stanja, ki lahko pomembno vplivajo na izhod zdravljenja in transkutano elektrostimulacijo (TENS), s katero v bistvu simuliramo stanje, kot bo po vgraditvi elektrod. Seveda pa je ključno, da z MRI preiskavo izključimo morebitni večji kompresijski element v kanalu.

Vstavitev nevrostimulatorja

Nevrostimulator je sestavljen iz generatorja za električne impulze, povezovalnih kablov in elektrode. Pri običajni tehniki stimulacije se vgradita ena ali dve elektrodi. Včasih so bile elektrode žične perkutane naprave, ki so se vstavljale preko posebne igle in so imele stik s katodo. Danes se uporablja ali izpopolnjeno multielektrodno verzijo prejšnjih perkutanih elektrod ali pa kirurške elektrode, pri katerih je potrebna delna laminektomija ali laminotomija. Prednost perkutanih elektrod je v minimalni invazivnosti, pomanjkljivost pa v tem, da potrebujejo večjo energijo, rade migrirajo in težje jih namestimo v želeni nivo. Kirurške elektrode za namestitev potrebujejo sicer manjši kirurški poseg **(slika 1 a, b, c)**, po drugi strani pa potrebujejo manj energije, saj so v tesnejšem stiku s hrbtenjačo, manj je tudi zapletov z migracijo elektrod.

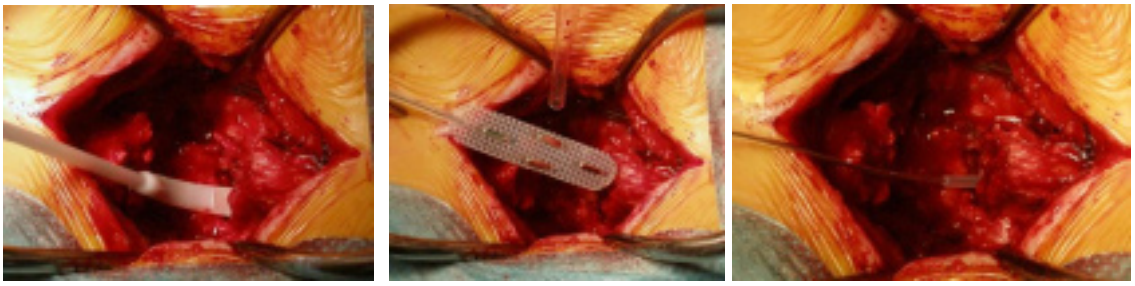

Slika 1a Slika 1b Slika 1c

Slika 1 Prikazano je vstavljanje kirurške elektrode v spinalni kanal s pomočjo manjše laminotomije. S posebno lopatko odrinemo epiduralno maščevje **(a),** s tem dosežemo čim boljši stik. Elektrodo nato vstavimo v hrbtenični kanal **(b, c).**

Za optimalni položaj elektrode je potrebno sodelovanje bolnika. Najbolj idealno mesto za elektrodo je v zadnjem epiduralnem prostoru na strani bolečine in nad najvišjim nevrološkim nivojem bolečine. Tako se za parestezije v zgornji okončini stimulira področje C3-C5, v predelu prekordija področje T1-T2, v križu in nogi področje T8-T9 in za parestezije stopala področje T12-L1. Pri obojestranski bolečini sta navadno potrebni dve elektrodi, da se vključi celotno področje bolečine. Distalni del konektorja **(slika 2)** potegnemo proti ležišču za nevrostimulator na trebuhu. Spojimo stimulator in konektor **(slika 3)**. Stimulator pritrdimo na mišico in položimo v pripravljeno ležišče. Bolnika prebudimo in čez čas nadaljujemo z nastavitvijo stimulatorja. Sprogramiramo tudi daljinski upravljalnik.



Slika 2

Slika 3

Slika 2 Povezovalna žica oz. konektor, ki poteka pod kožo in povezuje elektrodo v hrbteničnem kanalu in baterijo v trebušni steni.

Slika 3 Baterijo potem, ko jo spojimo s konektorjem, pritrdimo na trebušno fascijo.

Prednosti nevrostimulacije

Nevrostimulacija pri pravilno izbranih bolnikih zagotavlja dolgotrajno olajšanje bolečine. Študije navajajo, da se pri 60% bolnikov s FBSS po vgradnji nevrostimulatorja bolečina zmanjša za 50% ali več. Pri bolnikih s CRPS nevrostimulacija znatno in dolgotrajno zmanjša bolečino pri 60-70% primerov. Nevrostimulacija bistveno izboljša kvaliteto bolnikovega življenja, saj se pomembno zmanjša potreba po zdravilih proti bolečinam in število ponovnih operacij. Učinek stimulacije se lahko preveri z začasno zunanjo stimulacijo. Popravi se bolnikovo spanje, okretnost in neodvisnost, kar mu omogoča polno vključevanje v socialne aktivnosti. Tretjina bolnikov se po nevrostimulaciji lahko vrne na delo.

Stranski učinki in zapleti pri nevrostimulaciji so redki. Pomembno je, da nevrostimulacija prispeva k zmanjšanju stranskih učinkov zaradi zdravil proti bolečinam. Vstavitev nevrostimulatorja je reverzibilen proces, ki ne okvari hrbtenjače ali živcev. Je minimalno invazivna metoda z nizko stopnjo morbidnosti, ki se s tehničnimi izboljšavami še znižuje.

Kronična bolečina v križu in nogi, ki je pogosto povezana s FBSS, je velik terapevtski izziv; stimulacija hrbtenjače z elektrodo je učinkovita pri večini bolnikov s FBSS. Kljub visokim stroškom zdravljenja z nevrostimulatorjem na začetku je poseg - dolgoročno gledano - tudi ekonomsko smiseln: zmanjša se poraba analgetikov, zmanjša se število reoperacij, nekateri bolniki se vrnejo na delo.

Črpalka za intratekalno dovajanje baklofena za hudo spastičnost

Spastičnost

Spastičnost je motorična motnja zaradi neravnovesja med ekscitatornimi in inhibitornimi impulzi do alfa motoričnega nevrona kot posledica pomanjkljivega descendentnega inhibitornega pritoka.

Zgornji motorični nevroni descendirajo iz možganske skorje do hrbtenjače. Nekateri med njimi nosijo inhibitorna sporočila. Receptorji iz mišice pošiljajo ekscitatorna povratna (feed back) sporočila nazaj v zgornji in spodnji motorični nevron. Impulzi se med nevroni prenašajo s kemičnimi snovmi nevrotransmiterji. Pri prenosu inhibitornih sporočil v hrbtenjači je večinoma vključen nevrotransmiter gama amino maslena kislina (GABA). Ko se mišica raztegne, razteznostni receptor mišice sporoči motoričnemu nevronu, naj skrči mišico in se upre nadaljnjemu raztezanju. Descendentna inhibitorna sporočila omogočajo, da se mišica raztegne brez krčenja. Okvara descendentnih inhibitornih poti ali v možganih (cerebralna paraliza, poškodba možganov, kap) ali v hrbtenjači (poškodba hrbtenjače, multipla skleroza) lahko vodi v hudo spastičnost. Alfa motorični nevroni v hrbtenjači vzdržujejo normalen mišični tonus – to je v primeru, ko so ekscitatorni in inhibitorni impulzi v ravnovesju. Kadar je pomanjkljiv inhibitorni pritok iz možganov, je alfa motorični nevron v stanju prekomerne ekscitacije, ki lahko povzroča spastičnost, saj neravnovesje ekscitacije in inhibicije vodi v povišan mišični tonus. Spastičnost se tako pojavi, kadar bolezen ali poškodba možganov vpliva na nastajanje ali prenos inhibitornih signalov, oziroma če poškodba hrbtenjače prepreči prenos inhibitornih signalov do alfa motoričnega nevrona.

Definicija spastičnosti iz leta 2005 pravi, da gre pri spastičnosti za moteno senzorično – motorična kontrolo, ki nastane zaradi poškodbe zgornjega motoričnega nevrona. Izraža se kot nehotena intermitentna ali vzdrževana aktivacija mišic (EU-SPASM Thematic Network).

Bolniki, ki trpijo zaradi spastičnosti, imajo napete mišice. Spastičnost tako vpliva na gibanje, govorjenje in požiranje. Spastičnost je lahko izredno boleča. Spastičnost lahko spremljajo spazmi, hiperrefleksija in/ali klonus. Ovira vse dnevne aktivnosti bolnika od hoje, oblačenja, hranjenja, osebne higiene, komuniciranja in drugo. Posledično lahko vodi do preležanin, zatrdelosti sklepov in mišičnih kontraktur, ki neredko potrebujejo dodatno kirurško in drugo zdravstveno oskrbo. Bolniki imajo zaradi bolečin in invalidnosti običajno pridružene psihične težave (depresija). Vse navedeno lahko prizadene funkcionalnost in samostojno nego prizadetega in bolniki so pogosto odvisni od tuje nege in pomoči.

Zdravljenje spastičnosti je:

- farmakološko: oralno, lokalno ali intratekalno
- fizikalna terapija
- kirurško zdravljenje.

Zdravila, ki se uporabljajo pri lajšanju spastičnosti per os, so tizanidin, baklofen, gabapentin, pergabalin, klonidin in drugi. Za lokalno uporabo se izbira med botulin toksinom A ali B, etanolom, fenolom, lidokainom in bupivakainom.

Fizikalna terapija vključuje konvencionalno medicinsko rehabilitacijo, sprostitvene tehnike, električno stimulacijo ali uporabo ortoz.

Nevrokirurško zdravljenje spastičnosti zajema:

- nevroablacijske tehnike (periferno nevrotomijo, selektivno dorzalno rizotomijo in DREZotomijo – Dorzal Root Entry Zone)
- nevromodulacijo (stimulacija malih možganov in stimulacija hrbtenjače)
- kontinuirano intratekalno zdravljenje z baklofenom.

Baklofen deluje kot GABA agonist. Deluje neposredno na spinalne receptorje. Lahko zmanjša ekscitatorni pritok do alfa motoričnih nevronov. Baklofen intratekalno inhibira sproščanje ekscitatornih nevrotransmiterjev (aspartat, glutamat) v zadnjih rogovih hrbtenjače. Inhibira monosinaptične in polisinaptične spinalne reflekse in ima antinociceptivni učinek. Torej je intratekalno dovajanje baklofena usmerjeno v zdravljenje spastičnosti kot nenormalnega nehotenega vedenja v primeru okvare osrednjega živčnega sistema.

Elektronska črpalka

Lajšanje bolečin (maligna, nevropatska) ali spastičnosti je učinkovitejše, kadar zdravilo deluje neposredno v hrbteničnem kanalu. Možne tehnike za vbrizgavanje zdravila v hrbtenični kanal so:

- ledvena punkcija (za enkratno vbrizganje)
- kateter v hrbteničnem kanalu (za nekaj časa – nevarnost okužbe)
- elektronska črpalka, povezana s katetrom.

Razvoj tehnologije za intratekalno dovajanja zdravil je pred 20 leti omogočil začetek vgrajevanja baklofenskih črpalk. Prednost intratekalnega baklofenskega zdravljenja je ta, da je reverzibilno, v nasprotju z ablativno kirurgijo, ki kot nereverzibilna predstavlja zadnjo terapevtsko možnost. Metoda je postala osnova zdravljenja hude spastičnosti pri odraslih in otrocih.

Sistem vključuje črpalko, kateter za podkožno povezavo črpalke z intratekalnim prostorom, napravo za programiranje za zdravnika in kot možnost tudi napravo za nadzor črpalke za bolnika.

Črpalka, ki je povezana s katetrom v hrbteničnem kanalu, samodejno vbrizgava izbrane odmerke zdravil **(slika 4)**. To ji omogočajo: vgrajena elektronika, baterija in droben računalnik – procesor, katerega delovanje lahko preko zunanje antene nadzorujemo in uravnavamo.

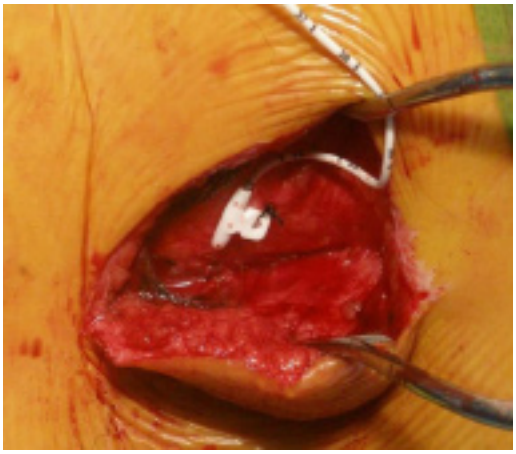
Slika 4

Slika 4 Kateter v hrbteničnem kanalu, preko katerega se dovajajo zdravila v intratekalni prostor.

Črpalka vsebuje tudi rezervoar **(slika 5)**, v katerem je zdravilo (baklofen za spastičnost, ali pa npr. narkotik za bolečine). Tako vnesena zdravila so zelo učinkovita, tako da so potrebni majhni odmerki (v primerjavi s peroralnim zdravljenjem) in je rezervoar majhen. Učinkovita koncentracija baklofena v likvorju se doseže ob 100x nižji plazemski koncentraciji, kot jo izmerimo po peroralni aplikaciji, tako da je tudi pojav stranskih učinkov zdravila (slabost, zaspanost, psihične motnje, ataksija, glavobol) do 100 krat manjši kot pri peroralnih zdravilih proti spastičnosti. Rezervoar je potrebno občasno napolniti, običajno vsake pol leta.

Slika 5

Slika 5 Črpalka za intratekalno dovajanje zdravil.

Indikacije za črpalko za intratekalno dovajanje zdravila

1. nevropatska bolečina (postherpetična nevralgija, diabetična senzorna nevropatija…)
2. maligna bolečina

3. spastičnost: po okvari hrbtenjače (pretirana mišična dejavnost, pretežno refleksna, ki jo posredujejo živčna središča nenadzorovani, vendar nepoškodovani hrbtenjači pod ravnijo okvare; značilen je povišan mišični napon – tonus).

Intratekalno so za bolečino sprva uporabljali predvsem morfin, z nadaljnjim razvojem tehnike pa so pričeli z uporabo drugih posamičnih zdravil in kombinacij. Za lajšanje kronične nemaligne bolečine se proučuje predvsem klonidin in gabapentin.

Kandidati za **baklofensko črpalko za spastičnost** so lahko osebe, pri katerih je prisotna:

-okvara hrbtenjače, tetraplegija ali paraplegija
- poškodba glave
- cerebralna paraliza
- multipla skleroza
- možganska kap in druge bolezni.

Izbor bolnikov

Pri izboru kandidatov za baklofensko črpalko moramo upoštevati naštete dejavnike:

- bolniki s hudo nefokalno spastičnostjo, ki traja več kot 12 mesecev
- bolniki, ki jim spastičnost kljub fizikalni terapiji ovira vsakodnevno nego in funkcijo
- peroralna terapija ne zadošča – spastičnost je refraktorna na medikamente in fizikalno terapijo
- ali pa imajo bolniki nesprejemljive stranske učinek zdravil
- spastičnost bistveno zmanjšuje kvaliteto bolnikovega življenja
- bolniki morajo imeti dovolj telesne mase
- pri bolniku se napravi test z injiciranjem omejene doze zdravila v spinalni likvor za oceno klinične učinkovitosti
- bolniki morajo imeti realna pričakovanja in razumevanje omejitev tovrstnega zdravljenja
- pomembna je podpora družine in okolice.

Kot možni kandidati se izključijo bolniki z aktivno infekcijo in preobčutljivi na baklofen ter imunodeficientni bolniki in tisti s hudimi pridruženimi boleznimi (resne metabolne in hematološke bolezni, psihoze, rakava obolenja in drugo).

Testiranje bolnikov

Bolnika, ki ga ocenimo kot možnega kandidata, sprejmemo v timsko obravnavo. Nevrolog opravi pri bolniku nevrološko oceno. Za klinično oceno spastičnosti se uporablja Ashworthova skala:

1 normalen mišični tonus
2 rahlo zvišan mišični tonus
3 srednje zvišan mišični tonus
4 zelo povišan mišični tonus (težko pasivno gibanje)
5 pasivno gibanje ni možno (prizadeti deli so rigidni v fleksiji oz. ekstenziji)

Predoperativno testiranje in pripravo opravi specialist v protibolečinski ambulanti. Bolnika pregleda tudi psihiater in/ali psiholog. Pred posegom je potrebno bolniku tudi injicirati omejeno dozo zdravila v spinalni subarahnoidni prostor, da se oceni klinično učinkovitost. Zaradi morebitnih stranskih učinkov mora biti bolnik skrbno monitoriran. Testiranje se prične z majhnim odmerkom intratekalnega baklofena 25 – 50 µg pa vse do 100 µg. Vstavljanje črpalke je v rokah nevrokirurga.

Vgradnja

Pogoj za vgradnjo je stabilno zdravstveno stanje (morebitno vnetje mora biti pozdravljeno). Črpalko, ki je povezana s hrbteničnim kanalom, vgradimo pod trebušno steno in jo tam pričvrstimo. Črpalka, ki je napolnjena z zdravilom, stalno dovaja ustrezen odmerek zdravila v hrbtenični kanal.

Možni zapleti so mehanične narave (težave s katetrom) ali z rano (erozije, okužbe, serom).

Previdnost pri vgradnji je potrebna pri bolnikih, kjer gre za:

- hude bolezni levic in jeter
- duševne motnje
- že implantiran srčni vzpodbujevalnik
- številne in hude kontrakture.

Pogoj za vsaditev črpalke je uspešno opravljen preskus z vbrizgavanjem posameznih odmerkov zdravila.

Baterija deluje 7-8 let, nakar je potrebno črpalko zamenjati. Rezervoar polnimo preko kože z iglo in brizgo vsakih nekaj mesecev: običajno 3-6 mesecev, odvisno od koncentracije in doziranja zdravila. Napravo uravnavamo s pomočjo zunanje naprave (programerja) in antene.

Izhod

Velika večina bolnikov s hudo spastičnostjo ugodno odgovori na baklofensko črpalko in po enoletnem spremljanju je učinek črpalke še vedno nespremenjen:

- izboljšanje simptomov hude spastičnosti,
- bistveno izboljšanje kvalitete življenja,
- izboljšanje mobilnosti in vseh dnevnih aktivnosti,
- zmanjšanje odvisnosti od tuje nege in pomoči,
- zmanjšanje bolečine in spazmov,
- kar posledično pomeni tudi zmanjšanje porabljenih zdravstvenih sredstev za bolnika.

Stereotaktična stimulacija globokih možganskih jeder za motnje gibanja *(Deep Brain Stimulation, DBS)*

Funkcionalna in stereotaktična nevrokirurgija vključuje paleto nevrokirurških tehnik za zdravljenje nevroloških bolezni z izjemno natančno <u>določitvijo specifične lokacije</u> v možganih, kjer se nato:

- izvrši destruktivna **lezija** ali
- se vstavi elektroda za globoko možgansko **stimulacijo** (**GMS**).

Anatomska osnova motenj gibanja

Pri anatomiji velikih možganov sta opredeljena diencefalon in telencefalon. K prvemu sodi 3. prekat in strukture, ki ga obkrožajo:

- talamus (integracija somatičnih in visceralnih funkcij)
- subtalamus (ekstrapiramidno motorično jedro, vpliva na nehotene gibe)
- epitalamus (pinealna žleza in habenularno jedro; vloga pri integriranju somatičnih in olfaktornih informacij)
- hipotalamus (endokrina, emocionalna, metabolna in avtonomna vloga).

Telencefalon imenujemo možganski hemisferi in vključuje:

- lateralna prekata
- belino
- sivino (korteks in bazalna jedra).

Bazalni gangliji zajemajo 5 subkortikalnih jeder in še 2 pridruženi (nukleus akumbens in olfaktorni tuberkel):

- kavdatus *(caudatus)*
- putamen
- globus palidus (*globus pallidus*, GP)
- subtalamično jedro (*nucl. subthalamicus*, STN)
- substanca nigra *(substantia nigra)*.

Uporabljajo se tudi nekateri sinonimi: palidus in putamen sta lentikularno jedro, kavdatus in putamen pa sta **striatum** oz. neostriatum (filogenetsko mlajši od globus palidusa). Tako je globus palidus imenovan paleostriatum, palidum, ki se deli dalje v zunanji (eksterni - GPe) in notranji (interni - GPi) segment. Neostriatum (*kavdatus* + *putamen*) in paleostriatum (*globus palidus*) skupaj tvorita **korpus striatum.** Subtalamično jedro je pred talamusom, na stiku talamusa z mezencefalonom. Substanca nigra je v mezencefalonu in ima 2 coni:

- pars kompakta – črna, dorzalna cona, vsebuje telesa **dopaminergičnih** celic, bogatih z nevromelaninom
- pars retikulata – bleda, ventralna cona, kjer so celice podobne kot v GP.

Bazalni gangliji so anatomska osnova **ekstrapiramidnega sistema.** Ekstrapiramidna motorična pot ne gre skozi piramido v meduli oblongati. Primarna naloga je fino usklajevanje hotenih gibov. Ekstrapiramidna vlakna izvirajo v frontalnem ali parietalnem korteksu in potujejo v male možgane in druga večja ekstrapiramidna področja: striatum, substanco nigro, retikularno formacijo, tegmentalno jedro in nukleus ruber. Okvara zgolj piramidnega sistema povzroči flakcidno paralizo, okvara ekstrapiramidnih poti pa spastično.

Talamus je največja masa jeder v sredini možganov, ima 2 jajčasta lobusa na straneh 3. prekata. Zgornja površina talamusa tvori dno vsakega lateralnega prekata, lateralna površina

talamusa meji s posteriornim krakom kapsule interne. V talamusu je veliko jeder z različnimi in pogosto neodvisnimi funkcijami.

Talamična jedra so:

- somatosenzorična – pritok iz somatosenzornega sistema, iz njih gredo projekcije v primarni senzorni korteks
- motorična jedra - pritok iz malih možganov in bazalnih ganglijev.

Talamus ima vidno medularno lamino v obliki črke Y – sestavljajo jo živčna vlakna, ki predstavljajo del aferentnih in eferentnih povezav talamičnih jeder. Lamina razdeli vsak lobus talamusa v 3 glavne skupine jeder :

- **anteriorno**
- **posteromedialno** (=mediodorzalno)
- **lateralno** (znotraj tega je najbolj proučevano **ventralno** jedro).

Lateralno od teh treh mas je še tanki sloj nevronov, ki se imenuje **retikularno** jedro (to je edino talamično jedro, ki nima zveze s korteksom).

Navzad je talamus nekoliko raztegnjen v **pulvinar**, ki se približuje tektumu mezencefalona. Tudi v beli substanci med jedri so otočki sive substance, imenovani **nuclei intralaminares**. Zadaj za talamusom sta **genikulatni telesci**: corpus geniculatum laterale in corpus geniculatum mediale.

Zelo proučevano je ventralno jedro talamusa, ki je v lateralni skupini – velja več različnih poimenovanj, kot je informativno našteto v nadaljevanju. Nekaj so prenesli od proučevanja pri opicah (Walker), ki je ventralno maso razdelil v 5 primarnih jeder po vrsti od anteriorne v posteriorno smer:

- ventralis anterior	VA
- ventralis lateralis	VL
- ventralis intermedius	VIM
- ventralis posterior	VP (se deli v lateralno in medialno podjedro VPL in VPM)
- ventralis medialis	VM.

Hasslerjeva delitev človeškega ventralnega jedra razlikuje:

- lateropolaris	L.po.	(VA)
- ventrooralis	V.o.	(VL)
- ventrointermedius	V.im.	(VIM)
- ventrocaudalis	V.c.	(VP).

Talamična jedra na osnovi povezav delimo v tri skupine – specifična (pomembno ventralno jedro v lateralnem delu talamusa), asociacijska in nespecifična jedra.

Specifična jedra so recipročno povezana s senzoričnimi in motoričnimi deli možganske skorje. Sem sodi **ventralno posteriorno jedro VP (VPL in VPM).** To je končno mesto vlaken lemniskusnega sistema in v njem je zapis homunkulusa, kjer je glava medialno in telo

lateralno. Nociceptivni pritok je v hrbet homunkulusa, taktilni pritok v sredini in proprioceptivni pritok spredaj. Gre za segregacijo glede na različne modalitete občutkov. **Ventralno anteriorno jedro VA** dobi pritok iz globus palidusa. **Lateralno genikulatno jedro** ima pritok iz retine, **medialno genikulatno jedro** pa pritok iz ušesa.

Asociacijska jedra so: **anteriorno jedro**, ki dobi pritok iz tr. mamilotalamicus (vloga pri spominu), **posteromedialno jedro (= mediodorzalno)**, ki ima aference iz limbičnega in olfaktornega sistema (vpliva na razpoloženje in presojo), **pulvinar** in **lateralno posteriorno jedro,** ki dobivata aference iz superiornega kolikulusa.

Nespecifična jedra talamusa vključujejo **intralaminarnomedularno jedro** (sem se projicira retikularna formacija iz debla, ki je vključena v budnost) in **retikularno jedro** (dobi kolaterale iz talamokortikalnih vlaken, obratno pa projicira eferentne GABA-ergične inhibitorne niti v ustrezno talamično jedro, od koder dobi kolaterale).

Zveze bazalnih ganglijev. Bazalni gangliji dobijo pritok iz možganske skorje (korteksa), imajo eference v korteks in obsežno medsebojno povezovanje. Pomembne so zveze s talamusom. Večina aferenc v bazalnih ganglijih se konča v neostriatumu.

Glavni <u>pritok v bazalne ganglije</u> je iz treh virov:

- korteks
- intralaminarno jedro talamusa
- dopaminergična pot iz mezencefalona (iz substance nigre, destrukcija teh nevronov je osnova Parkinsonove bolezni).

<u>Eference</u> pa bazalni gangliji pošiljajo v korteks preko talamusa.

Bazalni gangliji so vključeni v več krogov, opisana sta dva bazična kroga, in sicer direktna pot in indirektna pot. Na splošno velja, da direktna pot facilitira tok impulzov skozi talamus, indirektna pot pa inhibira tok impulzov skozi talamus. Torej ti dve poti predstavljata regulacijo aktivacije talamusa.

<u>Kratek opis direktne poti:</u>

- ekscitatorna kortikofugalna vlakna v striatum
- od tu inhibitorna vlakna v globus palidus internus (GPi) in v substanco nigro pars retikulata
- iz teh dveh gre inhibitorni impulz v talamus: iz GPi gredo kot ansa in fascikulus lentikularis. Ansa izvira iz lateralnega dela GPi in zavije okoli kapsule interne in vstopa v Forelovo polje. Fascikulus lentikularis pa izvira iz dorzomedialnega dela GPi in prečka kapsulo interno. V Forelovem polju se fascikulusa združita v fascikulus talamikus, ki gre dorzalno od zone incerte do talamusa. Substanca nigra pars retikulata pa ima bolj difuzne projekcije v talamus, superiorni kolikulus in parabrahialno pontino retikularno formacijo.
- iz talamusa gre ekscitatorni pritok v korteks.

Torej korteks stimulira striatum, ki inhibira GPi in substanco nigro, zato ni inhibiran talamus in je ekscitiran korteks. Inhibitorni deli retikularnega dela substance nigre in celice GPi se prožijo spontano (razen, če so inhibirani). Torej ko se prožijo, povzročajo tonično inhibicijo

talamusa in ni stimulacije korteksa. Kadar pa so ti inhibitorni deli substance nigre in GPi inhibirani (s pritokom iz striatuma), ni inhibicije korteksa temveč ekscitacija korteksa.

Indirektna pot povzroča inhibicijo talamusa preko inhibitorne striatopalidalne poti v globus palidus eksternus (GPe).

- celice v GPe se prožijo spontano in pošiljajo tonične inhibitorne niti v subtalamično jedro (STN)
- striatum pa inhibira palidus in v tem primeru GPe ne inhibira STN
- STN zato stimulira GPi, ki potem inhibira talamus, da ne ekscitira korteksa.

Nevrotransmiterji. Iz korteksa vodi ekscitatorna glutamatergična pot v striatum. Iz striatuma v druge bazalne ganglije vodita inhibitorni poti: striatonigralna in striatopalidalna pot, transmiter je gama aminomaslena kislina GABA. V striatonigralni poti je inhibitorni mediator tudi peptid substanca P. Poti iz GPe v GPi so tudi inhibitorne GABA.

Korteks ima še ekscitatorno glutamatergično pot v STN, ki pa pošilja ekscitatorno glutamatergično pot v GPi. Vse ekscitatorne zveze med talamusom in korteksom so glutamatergične. Talamus pošlje ekscitatorna glutamatergična vlakna k striatumu.

V bazalnih ganglijih je pomemben še dopamin. Dopaminergična pot se začne v substanci nigri in se projicira v GPi, v striatum ter še v retikularno formacijo v mezencefalonu in v superiorni kolikulus. Prekinitev nigrostriatne poti vodi v parkinsonizem. Vloga dopamina je pri mišičnem tonusu v mirovanju in pri začenjanju giba.

Dopaminergična nigrostriatna pot***:*** večina teles nevronov v striatumu je GABAergičnih (to so projekcijski nevroni), precej številni pa so še holinergični internevroni. Sproščanje dopamina v striatumu modulira adenozin. Obstaja ravnovesje med vplivi dopamina in adenozina na GABAergične projekcijske nevrone palidusa, kar vpliva na motorično aktivnost v talamusu in korteksu. Morda dopamin prek receptorjev D2 inhibira indirektno pot in preko receptorjev D1 stimulira direktno pot. Adenozin je protiutež med aktivirajočimi in inhibitornimi učinki dopamina.

Povzemimo, da je pritok iz korteksa ekscitatorni, glutamatergični. Nevroni v substanci nigri pars kompakta so glavni dopaminergični pritok v striatum. Torej glavni izvor dopaminergične poti je substanca nigra. Ima ekscitatorne in inhibitorne vplive.

Okvara bazalnih ganglijev (poškodba, degeneracija, kap) vodi v motorične, kognitivne in emocionalne simptome.

Disfunkcija v bazalnih ganglijih in **njihovih povezavah** je tako osnova za motnje gibanja *(angl. movement disorders)*. Okvare v bazalnih ganglijih povzročijo upočasnitev hotenih gibov, nehotene gibe, nehoteno držo, ali kombinacijo tega. Klinik mora znati najprej uvrstiti tako motnjo gibanja v eno od treh glavnih kategorij:

- hipokinetična
- hiperkinetična
- mešana.

Za hipokinezije je značilno upočasnjeno, oslabelo gibanje, sem sodi parkinsonizem. Možna je akinezija, ko ne more začeti giba in bradikinezija, kjer je omejena amplituda in hitrost giba. Pri hiperkinezijah so pretirani, nenormalni nehoteni gibi: tremor, distonija, horea, tiki, mioklonus, stereotipi. To dvoje so primarne motnje gibanja, poznamo pa še mešane, npr. motnje hoje, ataksija, spastičnost, hemifacialni spazem, miokimia, akatizija, sindrom nemirnih nog, periodični gibi v spanju, paroksizmalna diskinezija, boleče noge, gibljiv palec, avtomatizmi, apraksija, katatonija.

Možne posledice okvare bazalnih ganglijev so:

- okvara striatuma: hoteni gibi so počasni, lahko sproži nehotene gibe ali držo (to je odvisno od mehanizma poškodbe)
- okvara STN: nehoteni gibi udov z veliko amplitudo
- okvara globus palidusa: upočasnitev gibov, nenormalna drža, težave pri sproščanju mišic, ne pride pa do zakasnitve pri začetku giba
- okvara substance nigre retikularis - nenormalni gibi oči, ne zakasni začetka gibov oči
- okvara substance nigre kompakte – parkinsonizem.

Prevalenca **idiopatske Parkinsonove bolezni** (PB) v evropskih državah je 1,6 bolnika /100 prebivalcev. Simptomi so: tremor v mirovanju, bradikinezija, tj. upočasnitev gibov, akinezija, mišična rigidnost in nestabilna drža.

Vzrok PB je progresivna degeneracija dopaminskih nevronov v subtanci nigri pars kompakta v mezencefalonu, v korpus striatum v bazalnih ganglijih. Kakorkoli že, pa nekatere motorične nenormalnosti pri parkinsonizmu niso samo zaradi izpadle nigrostrialne dopaminergične poti ampak so vključeni tudi drugi nevroni.

Normalno so fini gibi kontrolirani z ravnovesjem med dopaminergičnimi in holinergičnimi pritoki v striatum. Izguba dopaminskih nevronov pa ima za posledico prevlado ekscitatorne holinergične poti, kar je vzrok za tremor.

Bradikinezija je zaradi manjše kontrakcije mišičnih agonistov med gibom (vidimo več zaporednih majhnih gibov namesto enega velikega), pogosto je obsežna kokontrakcija antagonistov in kokontrakcija mišic v mirovanju. Ta nenormalna kokontrakcija lahko v kombinaciji z zmanjšano kontrakcijo agonistov upočasni gib. Akinezija verjetno ni zaradi disfunkcije bazalnih ganglijev ampak izgube dopaminskega pritoka v prefrontalni, premotorični ali motorični korteks. Rigidnost je zaradi hiperaktivnosti transkortikalnega refleksa na raztezanje.

Tremor. Pri človeku imamo PD in esencialni tremor, srečamo pa še tremor pri poškodbah in kapeh. Parkinsonski tremor ima frekvenco 4-5 Hz. Esencialni tremor ima nekoliko višjo frekvenco in je predvsem posturalni in akcijski. Sekundarni tremorji pri multipli sklerozi in poškodbi glave so tako posturalni kot kinetični in imajo visoko amplitudo in nizko frekvenco ter prizadenejo enako proksimalni in distalni del uda.

Distonija je tretja najpogostejša motnja gibanja s prevalenco 0,15 bolnikov/1000 prebivalcev. Pri distoniji vztrajajoče nehotene mišične kontrakcije prisilijo dele telesa v nenormalne, zvijajoče in včasih boleče gibe ali drže. Simptomi se pogosto poslabšajo med hotenimi gibi ter v primeru stresa ali utrujenosti. Etiološko ločimo primarno in sekundarno distonijo, ki ju

različno zdravimo. Večina primerov primarne distonije je dednih in se pričnejo v otroštvu ali adolescenci. Primarna generalizirana distonija povzroča hudo invalidnost in zdravila (antiholinergiki, antagonisti dopamina, benzodiazepini, levodopa, baklofen) niso dovolj učinkovita za lajšanje simptomov.

Kirurško zdravljenje Parkinsonove bolezni

Že stoletje je preteklo od prvih primerov kirurškega zdravljenja gibalnih motenj. Leta 1909 je Horsley naredil resekcijo precentralne vijuge. Med prvimi posegi, ki so se uporabljali za operativno zdravljenje Parkinsonove bolezni je bila ligacija anteriorne horoidalne arterije. Nato so v petdesetih letih 20. stoletja izvajali anterodorzalno palidotomijo, po kateri se izboljša rigidnost. Uporabljali so tudi lezije v ventrolateralnem talamusu, ki so ugodno vplivale na tremor. Zaradi uvedbe L-dope v 60-ih letih prejšnjega stoletja se je pomembno zmanjšalo število talamotomij. Zaradi stranskih učinkov in/ali rezistence na zdravljenje z zdravili, pa so lezije v kasnih 1960' ponovno postale aktualne, za tarčo pa so se usmerili predvsem v palidum.

Kirurgija pri Parkinsonovi bolezni zdaj temelji na zmanjšanju simptomov. Pri nobenem od trenutno uporabljanih pristopov ne gre za zdravljenje:

- ablacije (talamotomija, palidotomija, subtalamotomija)
- globoka možganska stimulacija (Vim, GPi, STN)
- grafti (fetalni, genska terapija, zarodne celice).

Palidotomija učinkuje na osnovi enega od naštetih mehanizmov:

- neposredno uničenje dela notranjega segmenta globus palidusa (GPi)
- prekinitev palidofugalnih poti
- zmanjšanje pritoka v medialni palidum (posebno iz subtalamičnega jedra).

Sodobne tehnike vključujejo radiofrekvenčne ali krio lezije paliduma po predhodni potrditvi tarče z električno stimulacijo.

Globoka možganska stimulacija je reverzibilna metoda kirurškega zdravljenja Parkinsonove bolezni, pri kateri ne pride do nepovratnega uničenja tkiva in bo v nadaljevanju podrobneje predstavljena.

Transplantiranje tkiva pri Parkinsonovi bolezni je omejeno na raziskovalne centre. Implantacija fetalnih dopaminergičnih možganskih celic bolniku s Parkinsonovo boleznijo naj bi zmanjšala resnost bolezni in povečala učinkovitost L-dope. Poskušajo tudi s transplantacijo celic iz bolnikove lastne nadledvične žleze, a so potrebne še nadaljnje raziskave. Želimo, da bi se kirurgija za Parkinsonovo bolezen spremenila iz lajšanja simptomov v zdravljenje bolezni.

Globoka možganska stimulacija (GMS)

Od leta 1987 kirurško zdravljenje gibalnih motenj vključuje globoko možgansko stimulacijo (GMS).

Prvič je Benabid s sodelavci stimuliral ventralno intermediatno jedro talamusa (Vim) za tremor *(Benabid AL, Pollak P, Louveau A, Henry S, de Rougemont J. Combined (thalamotomy and stimulation) stereotactic surgery of the VIM thalamic nucelus for bilateral PD, 1987)*. V 1990-ih sta kirurški tarči postala subtalamčno jedro (STN) in globus palidus internus (GPi), saj je njuna stimulacija izboljšala celotno parkinsonsko triado.

Učinki lezije in stimulacije so si podobni, zato predpostavljajo, da stimulacija hiperpolarizira celice in s tem inhibira. Frekvence 100-200 Hz vodijo do blokade na postsinaptični strani. Učinek GMS je 2 do 5 mm stran od aktivne elektrode.

Optimalna mesta stimulacije za tremor, rigidnost, akinezijo, diskinezijo in primarno distonijo se razlikujejo. Tako stimulacija GPi najbolj popravi diskinezijo in primarno distonijo. Stimulacija STN je uspešna v lajšanju vseh simptomov parkinsonizma, tj. tremor, rigidnost, akinezijo in diskinezijo. Nedavne izkušnje kažejo, da je primerna tudi za primarno distonijo. Stimulacija Vim jedra pomembno olajša tremor.

Indikacije za GMS

Globoka možganska stimulacija (GMS) se uporablja za zdravljenje gibalnih motenj: parkinsonizem, esencialni tremor in distonija. Indikacije za stimulacijo se širijo tudi na področje zdravljenja nevropatske bolečine in epilepsije. Zelo obetajoči rezultati so z uporabo GMS v psihiatriji. GMS se uvaja za zdravljenje depresij, vedenjskih motenj in demence.

Vključitveni kriteriji. Bolniki morajo biti prizadeti kljub maksimalni medikamentozni terapiji. Biti morajo zdravi, praviloma mlajši od 70 let. Razumeti morajo tveganje, povezano s posegom. Imeti morajo realna pričakovanja glede GMS, potrebna je ustrezna podpora družine. Zagotovljena mora biti dostopnost do programiranja stimulatorja. Slednje je pomembno, saj ti bolniki potrebujejo večkratne prilagoditve parametrov draženja. Tega se žal ne zavedajo tisti, ki te bolnike pošiljajo na zdravljenje v tujino, kasneje pa so prepuščeni sami sebi.

Izključitveni kriteriji:
- pri bolniku s Parkinsonovo boleznijo: če ni odgovora na levodopo, sekundarni parkinsonizem in drugi parkinsonski sindromi, slabo funkcionalno stanje ko je v »on« fazi,
- neurejena motnja koagulacije,
- znatne kognitivne spremembe (demenca),
- hujša depresija ali psihopatologija (akutna psihoza).

Relativne kontraindikacije so:
- ventrikulomegalija (potreben je ekstremen kot, da se doseže tarčo),
- prisotna resna bolezen z neugodno prognozo,
- nenormalnosti na magnetni resonanci, kot so pomembna atrofija možganovine, multipli infarkti ali bolezen beline,
- nezmožnost sodelovanja bolnika med posegom ali med programiranjem
- nedostopnost kasnejšega spremljanja in vodenja bolnika.

Pogoji za uspešno GMS so:

- pravilen izbor bolnikov,

- zanesljiva kirurška vstavitev elektrod,
- optimalno pooperativno vodenje bolnika, ki vključuje optimalno programiranje GMS, usklajenost zdravil z GMS, omilitev stranskih učinkov in izobraževanje ter svetovanje bolnikom.

Za ustrezen izbor bolnikov je odgovoren multidisciplinaren team strokovnjakov, ki nujno vključuje poleg nevrokirurga tudi nevrologa, psihologa in nevroradiologa.

Stimulacija je primerna za bolnike z idiopatsko Parkinsonovo boleznijo, ki traja dlje od 5 let, je nezadovoljivo urejena z medikamenti (motorične komplikacije po dolgotrajni terapiji z levodopo – diskinezije in on/off fluktuacije) in bolnika onesposablja zaradi hipokinezije, diskinezije in tremorja. Potreben je pozitiven odgovor na test z levodopo. Bolniki, ki ne odgovorijo več na terapijo z levodopo ali pa imajo parkinson plus simptome, npr. progresivno supranuklearno paralizo ali pa multisistemsko atrofijo, niso primerni kandidati. Z izjemo tremorja se namreč po stimulaciji ne popravijo simptomi, ki ne odgovorijo na levodopo.

Pri bolnikih s tremorjem je najboljši kandidat za GMS tisti, ki ima tremor v mirovanju ali pa akcijski tremor, ki je najbolj izražen v distalnem delu zgornje okončine. Kandidat za GMS je bolnik, ki mu esencialni tremor pomembno otežuje dnevne in delovne aktivnosti in onemogoča socialne stike, in ki ima izražene simptome kljub optimalni medikamentozni terapiji.

GMS za distonijo je primerna za bolnike s primarno distonijo (generalizirano, tortikolis, hemidistonijo, segmentno distonijo), ki je odporna na zdravila (niso učinkovita ali pa so neprenosljivi stranski učinki), bolniki morajo imeti primerno splošno zdravstveno stanje in biti stari vsaj 7 let.

Opis postopka GSM

Pred posegom se napravi magnetno resonanco (**MRI**) brez okvirja. Na dan posega se bolniku v lokalni anesteziji na glavo namesti stereotaktični obroč **(slika 6)**. Nato se napravi računalniško tomografijo (**CT**) od baze obroča do vrha glave. Bolnika se odpelje v operacijsko dvorano, kjer sledi najpomembnejši del posega - to je določanje tarčnih koordinat.

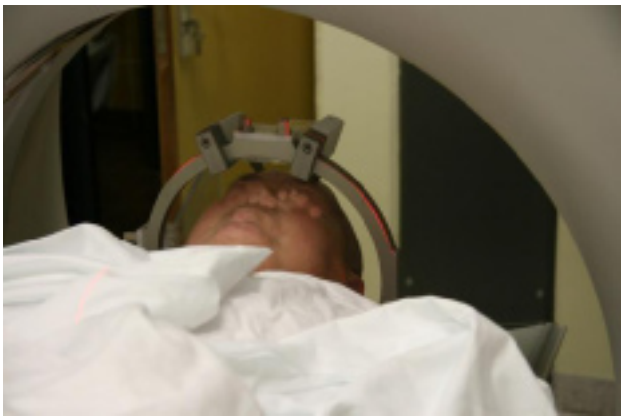

Slika 6

Slika 6 Obroč za stereotaktično lokalizacijo je nameščen na bolnikovo glavo. Ob straneh so lokalizatorji, s pomočjo katerih izračunamo koordinato z.

Slike se prenese na grafično postajo za načrtovanje v treh ravninah in izvrši zlitje - **fuzijo** MR in CT slik. Na ta način se izrabi boljša prostorska natančnost CT in boljša anatomska ločljivost MR. Sledi **anatomska potrditev tarče**, najprej na CT/MR slikah. Nato se jo stereotaktično identificira z matematičnimi koordinatami glede na anteriorno (AC) in posteriorno (PC) komisuro. Tarča pri bolniku se primerja s tarčo v atlasu. Določi se koordinate za vrtino in trajektorij - pot do tarče. Koordinate, najprej za eno stran, se potrdi na **fantomu** in prenese lok z že določenimi koordinatami s fantoma na stereotaktični okvir na bolnikovi glavi.

Kožo na mestu incizije se infiltrira z lokalnim anestetikom in napravi majhno vrtino, koagulira, odpre duro ter uvede vodilne kanile. Sledi previdno uvajanje petih elektrod za mikro registriranje (**micro recording**) do optimalnega terapevtskega položaja v sami tarči **(slika 7)**. Ta sistem omogoča zaznavanje, prikazovanje in analiziranje signalov znotraj možganov tekom postopka implantacije **(slika 8)**. Vsako mesto v možganih ima namreč svojstven model proženja, na podlagi katerega naprava natančno označi položaj elektrode v trajektoriju. Tekom posega je bolnik buden in odgovarja na vprašanja (npr. mikrostimulacija 3-4 mm pod ventralno mejo paliduma za identifikacijo optičnega traktusa - bolnik vidi bliske, zvezde). Glede na specifičen vzorec proženja akcijskih potencialov, ki jih odvajamo preko mikroelektrod, nevrokirurg in nevrolog določita optimalno mesto za vgradnjo trajne elektrode.

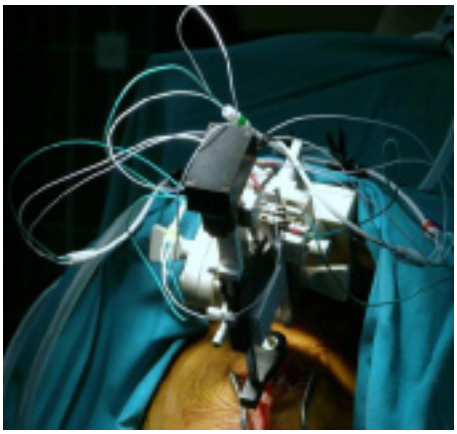

Slika 7

Slika 8

Slika 7 Uvajanje petih elektrod za mikro registriranje (micro recording) do optimalnega terapevtskega položaja v sami tarči med funkcionalnim stereotaktičnim posegom.

Slika 8 Mikro registriranje (micro recording) nam omogoča zaznavanje, prikazovanje in analiziranje signalov znotraj možganov tekom postopka implantacije. Vsako mesto v možganih ima namreč svojstven model proženja.

Pred vgradnjo dokončnih elektrod se izvede stimulacija s **poskusno elektrodo** in oceni olajšanje neugodnih simptomov in preveri morebitne stranske učinke stimulacije. Odstranijo se elektrode za mikro zaznavanje in poskusno stimuliranje ter se jih nadomesti s trajno elektrodo. Ponovi se testiranje s **končno elektrodo** in se jo učvrsti na dokončnem mestu. Njen položaj se preveri na **CT-ju (slika 9 a, b)**. Kirurški del implantacije in monitoriranja poteka pri obojestranski stimulaciji na drugi strani po enakem postopku. Nato se bolnika uvede v

splošno anestezijo. Obe elektrodi se spoji s povezovalnimi žicami, ki se jih pod kožo spelje do žepa pod levo ključnico, kamor se vgradi **stimulator** (Kinetra, Medtronic)**.** Življenjska doba baterije je 5-7 let.

Slika 9a

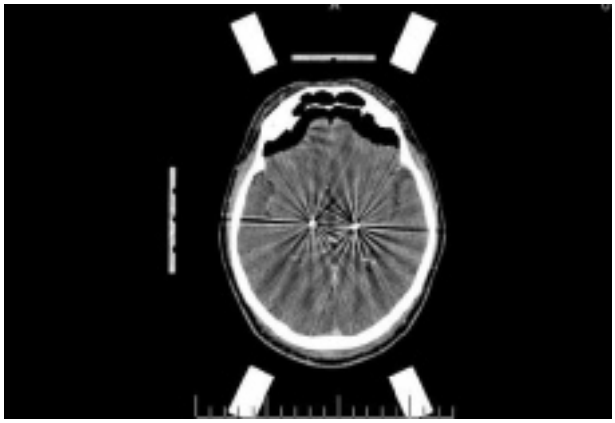

Slika 9b

Slika 9 a in b Prikazani sta elektrodi po končanem posegu. Tako lahko izračunamo koordinate in jih primerjamo s predoperativnimi. S fuzijo slik z MR pa lahko natančno morfološko vidimo položaj elektrode v tarči. To je v pomoč nevrologom med programiranjem parametrov draženja.

Kirurškemu delu GMS sledi nevrološki del. Po nekaj dneh, ko popusti učinek lezije, se pri bolniku prične s stimulacijo jeder. Potrebne so večkratne prilagoditve parametrov draženja, da dobimo želeni učinek.

Metoda je varna, tveganje za kirurške zaplete je kot pri ostalih stereotaktičnih posegih (krvavitev 1-5%, okužbe 3-13%), navadno ne pride do okvare možganovine, stranski učinki so ponavadi blagi in prehodni in se lahko zmanjšajo s prilagoditvijo parametrov stimulacije. Pri stimulaciji Vim jedra talamusa so možne parestezije na obrazu, udih, dizartrija, dismetrija, ataksija. Pri stimulaciji STN je možna dizartrija, diplopija, depresija, apraksija in odpiranje vek. Pri stimulaciji GPi je možna diskinezija, distonija in ataksija.

S stimulacijo se poveča »on« čas bolnikov, povprečno za več kot 6 ur. Izboljšajo se motorične funkcije (za 50-60%) in kvaliteta življenja (hoja, socialno vključevanje, hobiji, spanje). Zmanjša se poraba L-dope. Terapija je reverzibilna, prilagodljiva individualnim potrebam, obojestranska. Izboljša se kvaliteta življenja bolnikov in zmanjša odvisnost od tuje nege in pomoči, s tem se zmanjšajo tudi stroški za bolnika.

GMS je mlada metoda in se na podlagi izkušenj razvija, spreminja in izpopolnjuje. Kot minimalno invazivna tehnika ima obetavno prihodnost za zdravljenje različnih bolezenskih stanj. Tako so že odobrili metodo GMS za določene psihiatrične motnje, glavobole in celo spominske motnje.

Nevralgija

Opredelitev nevralgije in predstavitev trigeminusne nevralgije

Nevralgija je opredeljena kot obolenje možganskih živcev, za katerega je značilna huda intermitentna bolečina. Prvi opis nevralgije na obrazu je podal že Avicenna v 11. stoletju. Kasneje je Nicholas Andre v 18. stoletju uporabil naziv tic douloureux (»boleč trzaj«).

Pri trigeminusni nevralgiji je bolečina na eni strani obraza. Karakteristično je ta bolečina nenadna, silna, kratkotrajna. Sproži jo senzorni dražljaj, kot je na primer hladen zrak, umivanje, govor, hranjenje, dotik.

Redko se nevralgija trigeminalnega živca izraža kot »status trigeminus«. Zanj so značilni hitri, zaporedni, tikom podobni krči. Sproži jih lahko katerikoli dražljaj.

Ostale drugačne bolečine v obrazu imenujemo atipična obrazna bolečina.

Anatomsko je peti možganski živec mešan živec, senzibilni del je močnejši od motoričnega. Na apeksu piramide v impressio trigemini v Meckelovem prostoru leži ganglion Gasseri, v katerem so telesa senzibilnih nevronov. Posebnost je, da leži ganglij znotraj lobanje, medtem ko so gangliji ostalih možganskih živcev na prestopišču živca skozi lobanjsko bazo. Nevriti iz celic tega ganglija, ki so namenjeni periferiji, segajo v kožo obraza, sluznico nosne in ustne votline in v očesno veznico. Centralni nevriti iz ganglija pa se končajo v senzibilnih jedrih trigeminalnega živca, ki se raztezajo skozi možgansko deblo. Motorični del trigeminalnega živca ima jedro v ponsu in pošilja nevrite predvsem v žvekalne mišice. Senzorična in motorična korenina izstopata iz debla na mestu, kjer pons prehaja v pedunculus cerebellaris medius. Že v znotrajlobanjskem poteku, periferno od ganglija, se živec razcepi v tri glavne veje:

- oftalmična veja V1, ki skozi zgornjo orbitalno fisuro vstopa v orbito
- maksilarna veja V2 izstopa iz lobanje skozi foramen rotundum
- mandibularna veja V3 z motorično vejo izstopa iz lobanje skozi foramen ovale.

Kožno področje trigeminalnega živca obsega ves obraz, medtem ko zadnjo polovico glave oskrbujejo cervikalni živci. Meja med področjem trigeminalnega živca in vratnih živcev poteka od temena preko uhlja na brado. Meja med prvo in drugo vejo trigeminalnega živca sta očesni reži, med drugo in tretjo vejo pa ustna reža.

Praktično pomembna so izstopišča trigeminusovih vej na obrazu, katere lahko otipljemo. Izstopišče prve veje je foramen supraorbitale, druge veje foramen infraorbitale in tretje veje foramen mentale.

Epidemiologija

Prava trigeminusna nevralgija je redka. Incidenca 4 na 100.000 prebivalcev, razmerje med spoloma je 1,8 : 1 v prid ženskam. V 60% primerov je nevralgija na desni strani. Le 1% bolnikov z nevralgijo trigeminalnega živca ima prizadeti obe strani. Bolezen se ponavadi razvije po 50. letu starosti.

Patofiziologija in patogeneza

Patofiziološko gre pri nevralgiji trigeminalnega živca morda za ephatični prenos v trigeminalnem živcu. Govorimo o »preskakovanju« iz debelih, delno demieliniziranih A vlaken na tanka mielinizirana A-delta in C (nociceptivna) vlakna.

Patogeneza trigeminusne nevraglije vključuje sledeča stanja:

- pritisk žile na vstopnem mestu trigeminalnega živca in sicer najpogosteje, kar v 80%, je žila arterija cerebelaris superior
- tumorji v zadnji kotanji (najčešče akustični neurinom)
- plaki v možganskem deblu pri multipli sklerozi.

Obdelava bolnika z nevralgijo trigeminalnega živca

Zelo pomembna je natančno usmerjena anamneza:

- zanesljiv opis lokalizacije bolečine, na podlagi katerega ugotovimo, katera veja živca je vključena
- zabeležimo, od kdaj ima nevralgijo in kateri so sprožilni dejavniki
- vprašamo, če ima obdobja brez bolečin in kako dolgo trajajo
- povprašamo o uporabi zdravil, v kakšnih dozah, kako so učinkovita in kakšni so stranski učinki.

Pri bolniku napravimo klinični pregled, ki pa je pri trigeminusni nevralgiji običajno brez posebnosti. Če so pri bolniku nevrološki izpadi, posumimo na tumor ali drug vzrok nevralgije trigeminalnega živca. Pregled nam služi tudi kot osnova za primerjavo s pregledom po operaciji. Pri pregledu ocenimo senzorično funkcijo v vseh treh vejah petega možganskega živca obojestransko, vključno s kornealnim refleksom. Ocenimo funkcijo masetrske in pterigoidne mišice ter delovanje zunanjih očesnih mišic.

Od preiskav je pri netipičnih ugotovitvah nujna magnetna resonanca, da se izključi tumor ali multiplo sklerozo.

V diferencialni diagnozi trigeminusne nevralgije upoštevamo:

- herpes zoster,
- bolezni zob,
- bolezni orbite,
- temporalni arteritis,
- znotrajlobanjske tumorje.

Zdravljenje nevralgije trigeminalnega živca

Medikamentozno zdravljenje nevralgije vključuje sledeča zdravila:

- karbamazepin kot prvo zdravilo izbora

- baklofen, ki ima manj stranskih učinkov, a je tudi manj učinkovit; možna je kombinacija z nizkimi dozami karbamazepina. Paziti je treba, da se ne ukine naenkrat, ker povzroči halucinacije in epilepsijo
- gabapentin, ki ima sinergistično delovanje z obema, stranski učinki pa so ataksija, sedacija in rdečica.

Karbamazepin nudi popolno ali pa sprejemljivo olajšanje bolečine pri 69% bolnikov, maksimalni celokupni dnevni odmerek je 1200 mg zdravila. Stranski učinki so zaspanost, rdečica (pri 5-10%), možen je Steven-Johnsov sindrom, pogosto je relativna levkopenija, ki pa običajno ne zahteva prekinitve zdravljenja.

Kirurško zdravljenje nevralgije petega možganskega živca je indicirano v primeru:

- če ni odgovora na medikamentozno zdravljenje
- če so resnejši stranski učinki zdravil.

Kirurški posegi so:

- perkutana trigeminalna rizotomija (termična, kemična)
- perkutana balonska kompresija
- radiokirurgija (gama nož)
- kraniotomija (fosa posterior) in mikrovaskularna dekompresija živca, MVD.

Perkutana trigeminalna rizotomija

Kandidati za ta poseg so sledeči bolniki:

- kadar je tvegana splošna anestezija (npr. starejši)
- če se želijo izogniti večji operaciji
- če gre za neoperabilen intrakranialni tumor
- pri multipli sklerozi
- če je prizadet sluh na drugi strani
- kadar je pričakovana življenjska doba <5 let.

Bolnik mora sodelovati pri posegu. V primeru rekurence nevralgije se lahko perkutana trigeminalna rizotomija ponavlja. Namen tega posega je selektivno uničiti A delta in C vlakna (nociceptivna) ter ohraniti A alfa in beta vlakna (dotik).

Tehnike za lezijo so sledeče:

- radiofrekvenčna termokoagulacija (termično),
- injekcija glicerola ali alkohola (kemično),
- mehanotravma: perkutana mikrokompresijska rizoliza – balonska kompresija (mehanično).

Perkutana balonska kompresija ganglija

Pri perkutani kompresiji ganglija se uporablja poseben perkutani mikrokompresijski set za ganglij trigeminalnega živca. Med posegom je bolnik na hrbtu in napravi se RTG kontrola piramide in sele – foramen ovale. Bolnika se uvede v kratkotrajno splošno anestezijo. Iglo s

tankim stiletom se uvede 2,5 cm lateralno od ustnega kota. Dostopa se v globino 6 cm proti bazi lobanje. S topim stiletom se prodre skozi foramen ovale. Sledi rentgenska kontrola položaja igle. Uvede se balonski kateter. Pri posegu je potrebna diaskopija. Kateter se napolni s kontrastom 0,7-1 ml, tlak v balončku naj bo 800-1500 mmHg. Napihnjeno se pusti 1 do 5 minut **(slika 10)**. Nato se izprazni balonček ter hkrati odstrani iglo in kateter. Ob zaključku posega se izvaja pritisk s prsti na vbodno mesto. Bolnika se zbudi, aplicira se mu hladne obkladke. Bolniki po postopku ne tožijo več za trgajočimi bolečinami v licu, imajo pa slabše občutke na licu. Moč žvekalk in vid običajno nista prizadeta. Možne so blage dizestezije na obrazu. Zelo redko se pojavijo zapleti na očeh (keratitis), krvavitev (foramen lacerum), meningitis, pareza mišic, inerviranih po nervus trigeminus, ali težave s sluhom ter okužba.

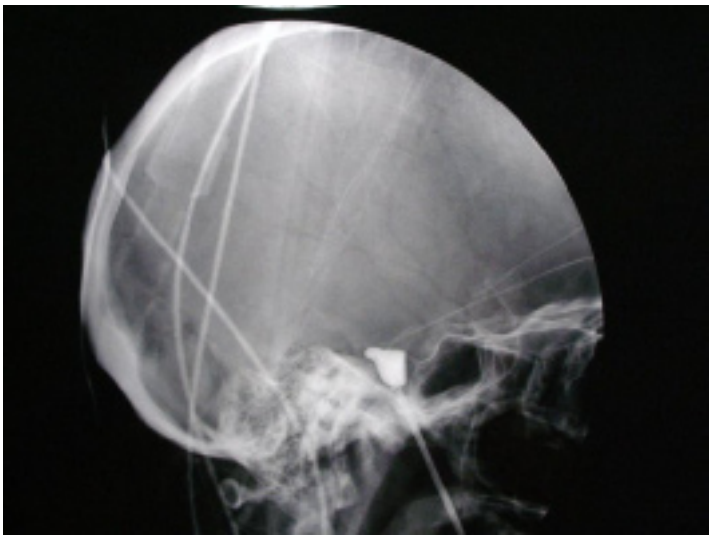

Slika 10

Slika 10 Napihnjen balonček med posegom balonske kompresije Gasserijevega ganglija za zdravljenje nevralgije trigeminalnega živca.

S perkutano balonsko kompresijo ganglija prizadenemo debela mielinizirana vlakna in odstranimo sprožilni dejavnik za ephatični prenos bolečine. Več kot 90% bolnikov po posegu nima več bolečin. Balonska kompresija je bolj uspešna, če še niso bili operirani. Tehnične težave so možne, če je moten dostop do foramna ovale (Pagetova bolezen, predhodne alkoholne blokade, anatomska variacija). Kontraindikacije so redke. Previdnost je potrebna pri preobčutljivosti na kontrastna sredstva. Možen zaplet je razpok balonskega katetra in iztekanje kontrasta. Pri manipuliranju ob foramnu ovale lahko nastopi kratkotrajna bradikardija in hipotenzija.

Podatki iz literature in lastne izkušnje kažejo, da je perkutana balonska kompresija ganglija Gasseri za trigeminusno nevralgijo varna, enostavna, cenena in učinkovita metoda. Značilna je nizka stopnja morbidnosti in mortalitete in redke so kontraindikacije. Metoda je primerna, ko so izčrpane medikamentozne možnosti in so drugi operativni posegi kontraindicirani.

Mikrovaskularna dekompresija za trigeminusno nevralgijo

Mikrovaskularna dekompresija (MVD) je indicirana pri bolnikih z neukrotljivo trigeminusno nevralgijo, ki imajo pričakovano življenjsko dobo >5 let in nimajo dejavnikov tveganja za operacijo. Lahko se izvede tudi pri bolniku, ki ne izpolnjuje takih kriterijev, če ima neznosno

bolečino, ki ne odgovori na perkutano radiofrekvenčno rizotomijo. V poštev pride pri bolnikih, kjer nevralgija zajame vejo V1 in se ne sme tvegati keratitisa (kot posledica kornealne anestezije), kar je npr. pri bolniku, ki ima drugo oko že slepo. MVD je primerna tudi pri bolnikih, ki ne želijo pooperativno imeti anestezije obraza. Bolniki z multiplo sklerozo pa ponavadi ne odgovorijo na zdravljenje z MVD.

Po MVD za trigeminusno nevralgijo imajo bolniki 2 do 3 dni glavobol in slabost. Pomaga se jim z analgetiki in antiemetiki. Če pride do aseptičnega meningitisa, je potrebno dati steroide.

Smrtnost pri MVD je minimalna (0,2-2%). Možni zapleti so:

- meningitis (do 2% aseptični, 0,9% bakterijski)
- nevrološka okvara (gluhost, disfunkcija vestibularnega ali facialnega živca) pri 1-10%
- blaga izguba občutkov obraza pri 25%
- redki zapleti so: paraliza možganskih živcev, pooperativna krvavitev, epilepsija, infarkt, pneumonija.

Uspešnost MVD je 75-80%, dodatnih 19% ima dober izhod, a ni popolnega prenehanja bolečin. Rekurenca: ocena je težka. Tveganje za rekurenco v taki obliki, da ne bo odgovorila na medikamentozno terapijo, je 3,5% letno in tveganje za rekurenco, ki bo odgovorila na zdravljenje, je 1,5% letno.

Sklep

Nevromodulacija, ki se uporablja za zdravljenje bolečine, spastičnosti in gibalnih motenj, je vstopila tudi v naš prostor. Zaenkrat pri nas še prevladuje prepričanje, da je to draga metoda in iz tega razloga je naši bolniki niso deležni v takem obsegu kot v razvitih sosednjih državah. V literaturi so že poročila o tovrstnem zdravljenju drugih bolezni, npr. epilepsije, depresije in kompulzivno-obsesivnih motenj, demence, vegetativnih stanj... V prihodnosti bo nevrokirurgija morda uporabljala tudi nevromodulatorne tehnike, npr. izvorne celice – morda bomo lahko tako zdravili stanja po hudih možganskih poškodbah in kapeh.

Literatura

1. Greenberg MS. Handbook of neurosurgery, 6th ed., Lakeland, Florida. Greenberg Graphics Inc., 2006.

2. Follett KA. Neurosurgical pain management. Iowa. Elsevier Saunders, 2004.

3. Lozano AM. Movement disorder surgery. Basel. Karger, 2000.

4. Sakas DE, Simpson BA. Operative neuromodulation. Volume 2: Neural networks surgery. Acta Nueorchirurgica, Suppl. 97/2, 2007.

5. Schulder M, Gandhi CD. Handbook of stereotactic and functional neurosurgery. New York, Basel. Marcel Dekker, Inc, 2003.

6. Strojnik T. Leksellova stereotaktična delavnica. Isis 2003;12:112-114.

7. Strojnik T. Nevrostimulacija v zdravljenju neobvladljive bolečine. Isis 2004;13:50-52.

8. Strojnik T. Stimulacija globokih možganskih jeder. Isis 2008;17:38-40.

9. Deep Brain Stimulation for Movement Disorders. Special Supplement. Movement Disorders 2002;17: Suppl 3.

16. Poškodbe perifernih živcev, kompresijske in utesnitvene nevropatije

Roman Bošnjak

Splošno o perifernem živčevju
Zgradba PŽ
Prevajanje akcijskega potenciala po PŽ
Vzroki in vrste poškodb PŽ
Klasifikacija mehanskih poškodb PŽ
Pristop k mehanski poškodbi PŽ
Prepoznava poškodbe PŽ
Elektrofiziološke preiskave
Mikrokirurgija poškodb PŽ
Rezultati mikrokirurške obnove poškodovanega PŽ
Utesnitvene in kompresijske nevropatije
Sindrom karpalnega tunela
Poškodbe brahialnega pleteža

Splošno o perifernem živčevju

Periferno živčevje (PŽ) povezuje osrednje živčevje z udi in organi. Ker ni zaščiteno s kostjo ali možgansko-žilno bariero kot osrednje živčevje (OŽ), je bolj dovzetno za mehanske poškodbe in toksine.

Glavna funkcija PŽ je prenašanje živčnih impulzov. Delimo jih na somatsko živčevje (pod kontrolo zavesti) in avtonomno živčevje, aferentno (prenos impulzov proti OŽ) ali eferentno, senzorično in motorično. Večina perifernih živcev je mešanih, saj vsebujejo tako motorično kot senzorično nitje. Aferentni in eferentni krak sodelujeta v refleksni dejavnosti.

PŽ izhajajo iz hrbtenjače kot spinalne korenine in izhajajo iz hrbtenice kot spinalni koreni oziroma kot spinalni živci.

Intraduralno se korenine združijo pred vstopom v duralni rokavček v ventralno in dorzalno korenino, ki se za ganglijem združita in prepleteta v mešani spinalni koren. Telesa živčnih vlaken so v sprednjih rogovih sivine hrbtenjače (motorični alfa in gama nevroni) ali ekstramedularno v spinalnih ganglijih (senzorična vlakna). Najdaljša živčna vlakno nato potekajo okrog meter daleč na periferijo, do najbolj distalnih delov kože na jagodicah prstov oziroma do mišic v roki in stopalu. Živčna vlakna sestavljajo skupaj z ovojnicami periferni živec.

Spinalni koren izstopi iz medvretenčnega (intervertebralnega) foramna in se razdeli v dorzalni in ventralni razvejek. Dorzalni razvejki oživčujejo paravertebralno mišičje. Ventralni razvejki

se v vratnem delu (C1-C4) prepletejo v vratni pletež, v ramenskem delu (C5-C8, T1) v ramenski pletež, ledveno (L1-S4) v ledveno-križnični pletež. Iz pletežev izhajajo končni deli perifernih živcev z značilnim vzorcem razvejitve in oživčenja posameznih mišic in predelov kože na udih. Vsak od teh živcev ima svoje ime. Po trupu pa oživčenje sledi metamerni zgradbi telesa.

Zgradba PŽ

Prevodni del PŽ so aksoni ali živčna vlakna. Aksolema je celična membrana aksona, ki je odgovorna za vzdrževanje mirovnega potenciala in prevajanje akcijskega potenciala. Schwannove celice okrog aksona ustvarijo spiralno plast mielina (pri mieliniziranih vlaknih Schwannova celica ovije le eno živčno vlakno, pri nemielinizarnih pa več vlaken hkrati). Tej ovojnici pravimo nevrilema. Sledi bazalna membrana in plast rahlega veziva – endonevrij. Tako ovita živčna vlakna se združujejo v povesma ali snopiče (fascikli, funikli), ki jih obdaja perinevrij. Snopiče obdaja epinevrij (epifascikularni epinevrij), ki sega med fascikle kot interfascikularni epinevrij. Živčna vlakna ne potekajo vzporedno, ampak se znotraj perifernega živca prepletajo, to pomeni, da prestopajo iz enega povesma v drugo (intranevralna pleksifikacija). Zaradi tega se presek živca hitro spreminja. Če bi torej izrezali 1-2 cm košček živca, bi bila velikost in število fasciklov na vsakem krnu tako različna, da bi ne vedeli več, katere fascikle naj zašijemo med seboj, da bi čimbolj posnemali originalno anatomijo.

Bližje hrbtenici so povesma večja in manj številna (mono ali oligofascikularni vzorec), v distalnih delih udov pa manjša, bolj številna in manj mešana.

PŽ ima zelo bogato ožiljenost. Skozi mezonevrij vstopajo majhne arterije v PŽ, tvorijo preplet na površini PŽ in komunicirajo z perinevralnim omrežjem. Perinevrij ima podobne lastnosti kot možgansko–žilna bariera in omogoča konstantno kemično okolje aksonom znotraj snopičev. Vse ovojnice dajejo živcu tako trdoto kot elastičnost, omogočajo pa tudi vstopanje vnetnic na poškodovano mesto.

Prevajanje akcijskega potenciala po PŽ

Aksolema z normalnim delovanjem Na/K črpalk vzdržuje mirovni membranski potencial. Akcijski potencial (AP) nastane, ko se odprejo Na/K kanalčki. Zaradi koncentracijskega gradienta Na in K se ustvarita izenačevalna ionska toka Na in K, ki generirata električno napetost med sosednjimi segmenti na membrani in električni tok. Tako se v sosednjih segmentih aksoleme odprejo napetostno odvisni Na/K kanalčki in ciklus se ponovi, AP se propagira vzdolž aksona v obe smeri.

Mielin kot električni izolator omogoča zelo hitro, saltatorno (skokovito) prevajanje s hitrostjo do 120 m/s, saj so Na/K kanalčki zbrani le v Ranvierjevih zažemkih in ne po celotni aksolemi. Če na vlaknu ni mielina, se prevajanje upočasni, če pa je segment brez mielina daljši, zamre – blok prevajanja. Odsotno prevajanje po distalnem krnu nastopi pri aksonotmestičnih in nevrotmestičnih poškodbah v nekaj urah po poškodbi.

Vzroki in vrste poškodb PŽ

Poškodbe PŽ so **ostre** ali tope. Glavni dejavniki tope poškodbe so **nateg** (trakcija) ali **pritisk** (kompresija). **Tope** poškodbe največkrat nastanejo zaradi padcev, ki jih spremljajo zlomi in izpahnjenja ali nefiziološko zvijanje uda, ki omogočijo nenormalen razteg mehkih tkiv. Pogost vzrok so prometne nesreče, padec s kolesom ali motorjem ali kot športne poškodbe. Tudi premikanje ohlapnega telesa (nezavest, omamljenost) lahko povzroči nateg PŽ. Pretisnjenje živca ob kost zaradi udarca s predmetom ali padca na trd rob ali dolgotrajna lega telesa na trdi podlagi ali v nefiziološkem položaju lahko povzročijo resno poškodbo PŽ. Strelne in električne poškodbe PŽ sta posebni entiteti. Neugodne so injekcijske poškodbe, nekatere tope poškodbe PŽ pa so kot tveganje povezane tudi z določenimi operativnimi posegi (operacije kolkov, nadlaktnice in koželjnice, biopsije) ali manevri, ali celo s težavnim porodom. Tako ostre kot tope poškodbe so lahko **popolne** ali **delne**.

Klasifikacija mehanskih poškodb PŽ

Klasifikacija po Sedonu obravnava poškodbo enega aksona.

Nevrapraksija nastane pri demielinizaciji, ki je paranodalna in segmentna. Vzrok je manjša sila ali kratko delovanje sile. Prevajanje je najprej upočasnjeno, nato blokirano. Prevajanje distalno pod poškodbo je ohranjeno, živec je distalno od bloka prevajanja električno vzdražljiv. Obnavljanje mielina traja 6-8 tednov.

Aksonotmeza nastane zaradi delovanja večje sile, ki povzroči, da aksolema distalno od poškodbe povsem propade. Pojavu dezintegracije aksoleme, ki jo skupaj z mielinom presnovijo makrofagi, imenujemo Wallerjeva degeneracija. Pojavijo se tudi spremembe v telesu živčne celice (kromatoliza), ki začne z obnovo degeneriranega dela aksona, in z brstenjem živčnih končičev na proksimalnem krnu. Pomembno je, da so pri aksotmezi ohranjene vse ovojnice in je mogoča regeneracija aksona vzdolž bazalne lamine in ponovno oživčenje prejšnjih tarč. Pomembno vlogo pri regeneraciji imajo Schwannove celice. Spontana regeneracija omogoča pri aksonotmezi *restitutio ad integrum*. Obnavljanje traja več mesecev, odvisno od razdalje in individualnega živca.

Nevrotmeza pomeni pretrganje živca. Ker so ovojnice potrgane, krni razmaknjeni, distalno pa nastopi Wallerjeva degeneracija, spontana regeneracija ni možna.

Klasifikacija po Sunderlandu obravnava poškodbo PŽ glede na prevladujočo poškodbo vseh aksonov in ovojnic v živčnem deblu **(slika 1)**.



Slika 1

Slika 1 Razdelitev poškodb perifernega živca po prevladujoči obliki poškodb aksonov in ovojnic v perifernem živcu.

Stopnja 1 je enakovredna nevrapraksiji in stopnja 2 aksonotmezi. Stopnja 3 pomeni pretrganje endonevrijev, medtem so povesma v živčnem deblu še ohranjena. Pri stopnji 4 se potrgajo tudi perinevriji. Če takšen živec vzdolžno odpremo (mikroskopska vzdolžna epinevrektomija), fasciklov ne vidimo več, poškodovani segment je zabrazgotinjen. Stopnja 5 je enaka nevrotmezi, prekinjene so vse ovojnice. Nevrotmezo bi lahko imenovali tudi popolna ruptura (pretrganje) PŽ, stopnji 3 in 4 pa delni pretrganji..

Iz proksimalnega krna brstijo aksoni in če je razmik med krni majhen in če brazgotinjenje ni zelo izraženo, lahko nekateri aksoni naključno premostijo vrzel med krnoma. Ugoden potencial regeneracije je najbolj izražen pri stopnji 3, kjer so le endonevriji znotraj perinevrijev prekinjeni. Če so prekinjeni perinevriji, je notranja zgradba še močneje porušena, večinoma nastane med krni fasciklov močna brazgotina (lezija v kontinuiteti–stopnja 4). Če je prekinjen tudi epinevrij, krne zaradi elastičnosti živca povleče daleč vsaksebi. Zato je nevrotmeza dokončna poškodba PŽ, kjer regeneracija ni mogoča. Enako pa velja tudi za stopnjo 4. Največji potencial za spontano regeneracijo imajo stopnje 1-3.

Posebna vrsta dokončnih poškodb PŽ, ki ni uvrščena v klasifikacije, je **avulzija spinalnega korena** (izpuljenje korena iz hrbtenjače), ki značilno nastopa pri poškodbah ramenskega pleteža. Dokažemo jih lahko takoj s CT mielografijo ali MRI mielografijo.

Pristop k mehanski poškodbi PŽ

Nevrapraksijo lahko ločimo od aksonotmeze in nevrotmeze tako, da električno dražimo distalni krn. Če je električna vzdražnost pod poškodbo očuvana, je živec zagotovo neprekinjen (v kontinuiteti) in lahko pričakujemo popolno popravo v par tednih (6-8 tednov). Nevrotmeze pa od aksonotmeze ne moremo ločiti. Če električne vzdražljivosti ni, potem ne vemo, koliko vlaken je prizadela aksonotmeza (možna spontana regeneracija) in koliko

nevrotmeza (regeneracija ni možna), saj obakrat nastane distalno Wallerjeva degeneracija. Regeneracija poteka zelo počasi, približno 1 mm/dan.

Tu pa se skriva glavna dilema pri obravnavi topih poškodb PŽ. Tako aksonotmeza kot nevrotmeza povzročita kompleten izpad vseh funkcij živca. Če prevladuje aksonotmeza, se bo funkcija po določenem času začela vračati, če pa nevrotmeza, bo izostala. Pri topih poškodbah se torej odločimo za obdobje opazovanja, ki pa ne sme biti niti predolgo in niti prekratko. Posledice denervacije (razživčenja) in negibnosti so atrofija in fibrozacija mišic, kontrakture sklepov, trofične spremembe tkiv (demineralizacija kosti, atrofija kože, lividnost in otekanje, izguba dlakavosti, trofični ulkusi kože…) in če z operacijo zakasnimo, je stanje okončine že preslabo za funkcionalen rezultat. Tudi v distalnem krnu pri nevrotmezi namreč nastopi degeneracija in fibrozacija, ogrodje živca se izgubi, distalni krn postane neprehoden za brsteče aksone. Če se za operacijo odločimo prezgodaj, potem težko določimo zgornjo mejo poškodbe, kjer je živec še zdrav in celo nevede porežemo brsteče aksone. Resekcija »v zdravo« je eden od odločilnih elementov pri oskrbi nevrotmestičnih poškodb PŽ. Če se odločimo za zgodnjo eksploracijo, je primeren čas 3-4 mesece po poškodbi. Ko razgalimo poškodovani del, ugotavljamo regeneracijo tako, da dražimo živec ali posamezne fascikle nad poškodbo in odjemamo sestavljeni akcijski potencial pod poškodbo. Če je lezija tipa 3 in so brsteči aksoni že prestopili poškodbo, živec pustimo ali napravimo le vzdolžno epinevrektomijo ali funikulolizo. V nasprotnem primeru se odločimo za ustrezno mikrokirurško tehniko.

Regeneracija živca poteka dokaj prikrito in jo klinično in elektrofiziološko težko ovrednotimo preden nastopijo znaki reinervacije. Pomemben klinični znak za sledenje regeneracije je Hofmann-Tinelov znak. Brsteči aksoni so nemielinizirani živčni končiči in so zelo občutljivi na mehansko draženje. Če regeneracija poteka, se bodo ob perkusiji živca pojavile parestezije, ki bodo sevale navzdol v inervacijsko področje živca. Ta točka se bo pomikala navzdol. Pravilno perkutiramo živec v distalno-proksimalni smeri. Če se Hofmann-Tinelov znak ne pomika navzdol, ampak ostaja na mestu poškodbe, imamo opravka z zastojem regeneracije, kjer najdemo na koncu proksimalnega krna zadebelitev - terminalni nevrom.

Praviloma do mikrokirurškega posega, če je potreben, pride v prvih 4-6 mesecih, izjemoma 8 mesecih. Takrat že lahko klinično in z elektrofiziološkimi preiskavami potrdimo, da spontana regeneracija ne poteka ali pa je glede na pretekli čas od poškodbe in razdaljo nezadostna. Upoštevati moramo razdaljo, mesto poškodbe, način poškodbe, individualni živec, kompletnost pretrganja (rupture), starost, kvantiteto in živahnost regeneracije itd. Vemo, da nekateri živci regenerirajo slabo, počasi in nezadostno (peronealni živec, ulnarni živec), da je za bolj proksimalne poškodbe potreben daljši čas že na račun večje razdalje itd. Pomembno je, da periodične preglede in diagnostiko ter klinično presojo opravi mikrokirurg z veliko izkušnjami, zato poškodovanca takoj po prepoznani poškodbi usmerimo v njegovo obravnavo.

Prepoznava poškodbe PŽ

Prepoznati moramo, ali gre za poškodbo PŽ ali OŽ, ali je poškodba delna ali kompletna, na katerem mestu vzdolž poteka živčnega vlakna je nastala (spinalni živec (radikularna), pleksus), kje vzdolž individualnega živca (upoštevajoč vzorec razvejkov in inervacije). Poznati moramo posamezne periferne živce, njihovo razvejitev in vzorec mišične in senzorične inervacije **(Tabela 1).**

Tabela 1. Oživčenje najpomembnejših mišic na zgornji okončini.

Periferni živec	Živčni koren	Mišice	Gib
n. thoracicus longus	C5-7	serratus anterior	anteverzija ramena
n. dorsalis scapulae	C4,5	rhomboidei	približanje lopatic
n. suprascapularis	C4,5,6	supraspinatus	začetna abdukcija v ramenu
n. axillaris	C5-6	teres minor, deltoideus	zunanja rotacija nadlakti, abdukcija v ramenu > 90°
n. musculocutaneus	C5,6	biceps brachii	fleksija komolca
n. subscapularis	C5-7	teres maior, subscapularis	addukcija nadlaktnice
n. radialis	C5-8	triceps, supinator, ext.carpi, ext.digg., abd. poll. long., ext. poll. brev. & long.	iztegovanje komolca, supinacija podlakti, iztegovanje zapestja in prstov, radialna abdukcija palca, ekstenzija palca
n. medianus	C6,7,8,T1	flex.carp. rad., flex. dig, spf., flex. dig. pfd., abd. poll.brev., flex.poll.long.	fleksija zapestja z radialno deviacijo, fleksija srednjega členka II-V, fleksija končnega členka II-III, palmarna abdukcija palca, fleksija končnega členka palca
n. ulnaris	C8, T1	flex.carp. uln. flex.dig.pfd. adductor pollicis, interossei	fleksija zapestja z uln. deviacijo, krčenje distalnega členka IV-V, adukcija palca, fleksija osnovnega členka in iztegovanje srednjega in končnega členka prstov, abd in add.prstov

Nadaljnji periodični pregledi na 4-6 tednov pa so namenjeni ugotavljanju, ali regeneracija poteka in ali je glede na čas in razdaljo primerna. Za prikaz avulzij je primerna slikovna diagnostika (MR vratne hrbtenjače, CT mielografija vratne hrbtenice, UZ preiskava, MR poškodovanega segmenta PŽ). Elektrofiziološke metode sprva pomagajo klinični presoji o kompletnosti poškodbe, kasneje pa ocenjujemo regeneracijo in reinervacijo (merjenje prevodnosti po motoričnem in senzoričnem nitju, igelna elektromiografija, somatosenzorični potenciali).

Izpad po perifernem tipu obsega pozitivne in negativne znake in znamenja. Nekateri znaki nastopijo kasneje zaradi podaljšane denervacije in negibnosti uda. Popolna poškodba bi obsegala naslednje spremembe.

Ob sami poškodbi lahko poškodovanec začuti **parestezije**. Parestezije in **bolečine** so lahko spontane in se pojačajo ob poklepu na kraju poškodbe, izžarevajo v inervacijsko področje poškodovanega živca. Če je rana ostra, jo je potrebno ob znakih poškodbe PŽ revidirati, zato je takrat takoj potrebna konzultacija ustreznega specialista (nevrokirurg ali kirurg plastik). Ostre in čiste poškodbe oskrbimo takoj in takrat je tudi rekonstrukcija živca najbolj uspešna.

V motoričnem smislu nastopi popolna ohlapnost mišic (**flakcidna plegija**), ki jih živec oživčuje. Nekateri gibi zato niso izvedljivi ali pa so nepravilni (**trik gibi**) zaradi prevlade mišic, ki jih oživčujejo nepoškodovani živci. Refleksov ne moremo izzvati (**arefleksija**). Pojavijo se značilne drže uda (**deformacije**) pri poskusu določenih gibov (krempljasta roka, Benediktova roka), ki so značilne za poškodovani živec **(slika 2).** Kasneje se pojavi **atrofija** razživčenih mišic in deformacija uda z značilnimi kontrakturami.

Slika 2

Slika 2 Krempljasta roka je značilna deformacija 4. in 5. prsta po poškodbi ulnarnega živca.

Občutek na koži je za vse kvalitete odsoten v tistem delu, ki ga dotični živec oživčuje (**anestezija**). Sčasoma se lahko v ozkem področju (avtonomna kožna cona) pojavijo **trofične spremembe kože**.

Odsotna je funkcija avtonomnega živčevja (piloerektilna, sudomorna, vazomotorna). Poškodbo živca spremljajo bolečine, ki sevajo v inervacijsko področje živca (**nevralgija**). Mesto poškodbe je lahko izrazito občutljivo ali se celo tipa debelika na koncu proksimalnega krna – **terminalni nevrom**. Velikokrat pomaga, če poleg Hofmann-Tinelovega znaka živec še iztipamo. Zatipamo lahko defekt v poteku živca ali zadebelitev.

Kadar imamo poškodbo več kot enega živca na udu, pomislimo na poškodbo brahialnega pleteža in jo poskusimo precizirati, čeprav je možna sočasna ločena poškodba dveh ali več živcev.

Radikularni izpad sledi poškodbi spinalnega korena. Tudi tu gre za izpad po perifernem tipu, vendar v najbolj proksimalnem delu PŽ ob izstopu iz hrbteničnega kanala, preden pride do prepletanja vlaken v pletežih in kjer oživčenje sledi metamerni zgradbi našega telesa. Prepoznavanje radikularne poškodbe je pomembno takrat, ko je poškodba blaga ali pa ni zanesljivih podatkov o poškodbi, ali pa so težave nastopile spontano. Najbolj pogost razlog za radikularno okvaro je kila medvretenčne ploščice ali stenoza medvretenčnega foramna (vključno s stenozo lateralnega recesusa). Pri poškodbi pleteža v predelu korenin je redno poškodovan več kot le en koren.

Ko pomislimo na radikularni izpad, poskušamo izpade umestiti v ustrezne miotome in dermatome. Ker vsako mišico in vsak predel kože oživčuje več korenov, je izpad razsežnejši kot pri poškodbi perifernega živca, bolj kot plegija pa je prisotna pareza. Poznati moramo dominanco posameznih korenov (kateri koren prevladujoče oživčuje določene mišice ali predele kože, ali je najbolj odgovoren za posamezni refleks na nateg). Tudi avulzija je radikularni izpad.

Elektrofiziološke preiskave

Elektrofiziološke preiskave dopolnjujejo klinično preiskavo. Najuporabnejše in najpomembnejše so meritve prevodnih hitrosti po motoričnih (PHM) in senzoričnih (PHS) vlaknih v preiskovanem perifernem živcu in igelna elektromiografija (EMG). Upočasnjeno prevajanje, blok prevajanja in distalno vzdražljivost smo že omenili pri demielinizacijski poškodbi PŽ. Če obe prevodni hitrosti še lahko izmerimo, potem imamo opravka z delno okvaro živca in do določene mere ohranjeno kontinuiteto živca. Če lahko izmerimo samo PHS, je okvara preganglionarna (avulzijska). Pri popolni avulziji so potrgane ali iz hrbtenjače izpuljene tako ventralne kot dorzalne korenine. Ker so ventralne korenine ločene od telesa živčnih celic v sprednjih rogovih hrbtenjače, distalno degenerirajo, senzorične pa imajo telo živčnih celic v ganglijih in zato distalno ne degenerirajo (razen če gre sočasno za vlek pleteža). Če v paravertebralnih segmentnih mišicah najdemo normalen EMG izvid, potem je spinalni koren poškodovan nižje od odcepišča dorzalnega ramusa (takoj ob izstopu korena iz hrbtenice). Žal pa zaradi navzkrižnega oživčenja sosednjih korenov preiskava ni najbolj zanesljiva, še posebej, če je poškodovanih več korenov skupaj.

EMG odkriva spremembe, ki nastopijo po denervaciji mišic po Wallerjevi degeneraciji živčnih vlaken (po aksonotmezi ali nevrotmezi). Pojavi se spontana aktivnost mišičnih vlaken (fibrilacijski in ostri potenciali), potenciali motoričnih enot (PME), ki jih zaznava drobna intramuskularna bipolarna igla, pa se razredčijo. Če PME ni (jih ne moremo hoteno aktivirati), je poškodba kompletna. EMG nam torej pomaga odkriti morebitne ostanke delovanja motoričnih živčnih vlaken (posreden podatek o kontinuiteti živca), pomaga pa nam tudi pri sledenju reinervacije (začetek, napredovanje, končanje) in vrsti reinervacije (kolateralna, aksonska) in je neprecenljivo dopolnilo kliničnemu pregledu. Potrdimo lahko, katere mišice so denervirane, kateri živec in od kje dalje je poškodovan, ali je poškodba popolna ali delna, ali se je reinervacija začela in kako poteka.

Igelna elektromiografija je še posebej koristna pri oceni delovanja najbolj proksimalnih mišic uda pri poškodbah pletežev, ki jih s kliničnim pregledom težko posamično ocenimo (npr. mišice rotatorne manšete, mišice, ki premikajo lopatico). Če omenjene najbolj proksimalne mišice, ki jih oživčuje določeni koren in predel pleteža, delujejo, lahko sklepamo, da koreni in predeli pleteža do odcepišča motoričnih razvejkov niso prizadeti.

Ocenjevanje poteka regeneracije je težje. Že prej smo omenili vlogo medoperativnega vrednotenja poškodovanega predela živca pri zgodnji eksploraciji. Vloga somatosenzoričnih potencialov (SEP) je malo specifična. Slikovne metode so pri poškodbah PŽ - razen pri diagnostiki avulzij, manj pomembne. MRI lahko pokaže edem živca pri določenih utesnitvah ali terminalni nevrom. Včasih so uporabni diagnostični bloki perifernih živcev (bolečine v zvezi z utesnitvenim krajem ali drugo lokalno poškodbo živca).

Mikrokirurgija poškodb PŽ

Če je kontinuiteta živčnega debla ohranjena, vedno nastopi regeneracija in reinervacija, ki je popolna pri aksonotmezi, pri poškodbi stopnje 3 po Sunderlandu pa zadovoljiva ali ne (v primeru hujšega brazgotinjenja funiklov). Pri stopnji 4 in 5 pa regeneracije ne bo in bo potrebna mikrokirurška obnova poškodovanega perifernega živca v primernem času **(slika 3).**

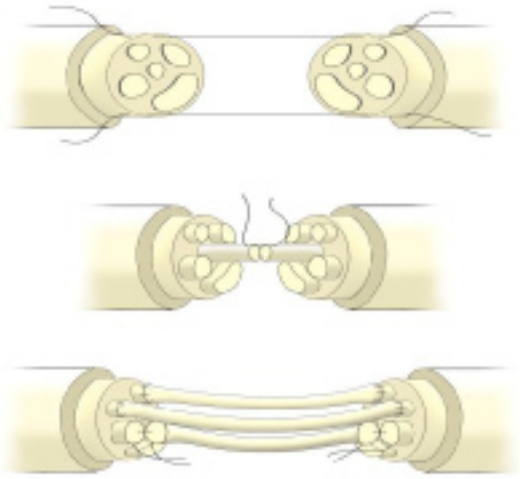

Slika 3

Slika 3 Načini mikrokirurške staknitve krnov poškodovanega živca.

Šivanju krnov živčnega debla med seboj pravimo **nevroliza**, šivanju funiklov med seboj pa **funikuloliza**. Vrsto šivov poimenujemo po ovojnicah, ki jih zašijemo med seboj (epinevralno - epinevralni šiv, perinevralno - perinevralni šiv). Bistvo mikrokirurške staknitve je približati endonevrijske cevčice v proksimalnem in distalnem krnu čimbolj skupaj in pri tem čimbolj zavreti vnetno reakcijo v živcu in iz okolice, pri staknitvi pa čimbolj posnemati prvotno anatomijo. Šiv živca je lahko direkten ali indirekten, krne pred staknitvijo »osvežimo« ali »reseciramo v zdravo« in odstranimo epinevrij s krnov. Med seboj jih moramo zašiti brez napetosti. Krne celo prestavimo v zdravo ležišče (transpozicija), kjer je to mogoče, da je vnetna reakcija čim manjša in ponovno ožiljenje iz podlage čim hitrejše. Najmanjša enota, ki jo vidimo pod mikroskopom in jo zmoremo zašiti, so funikli. Ne moremo pa vplivati na prehajanje aksonov iz proksimalnega v distalni krn, saj je prestopanje brstečih vlaken povsem naključno, s tem pa tudi reinervacija tarč. Posledice naključne reinervacije pa so različni rezultati po šivu posameznih živcev. Najbližje prvotni anatomiji in zato najboljši rezultati so tisti, kjer šiv živca ni bil potreben.

Kirurški pristop zahteva dobro znanje lokalne anatomije in mikrokirurgije. Najprej je potrebna preparacija perifernega živca iz zdravega predela proti poškodbi iz obeh strani. Sledi adhezioliza (nekateri jo imenujejo tudi **nevroliza**) poškodovanega predela živca od zabrazgotinjene okolice. Tukaj že vidimo, da je pretrganje kompletno, če sta krna razmaknjena vsaksebi in je proksimalni krn zadebeljen (**terminalni nevrom**). Če pa je kontinuiteta živca ohranjena, je poškodovani segment živca lahko belkast, trd na otip in fibroziran (slab znak), lahko celo tipamo defekt skozi ohranjen epinevrij (znak prazne nogavice – stopnja 4) ali pa je še mehak, elastičen, rožnat. Pri **ohranjeni kontinuiteti** pod mikroskopsko povečavo nato ocenimo notranjost živca tako, da najprej napravimo **vzdolžno epinevrektomijo** skozi poškodovani segment živca. Če naletimo na neprekinjene funikle, jih z mikrokirurško tehniko ločimo med seboj – **funikuloliza.** Velikokrat je samo sredinski del funiklov zadebeljen, fibrozen, proksimalni del pred debeliko pa celo nekoliko bolj zadebeljen in je takrat smiselno funikle izpreparirati »v zdravo«, oboleli predel funiklov pa izrezati. Epinevrij na krnu cirkumferentno odstranimo vsaj 1 cm od roba (**obodna epinevrektomija**), saj je vnetna reakcija v epinevriju najbolj izrazita. Če je razmik med krni majhen (1-2 cm) in je mogoče krne funiklov stakniti in zašiti brez napetosti, uporabimo **direktno funikulorafijo**. S šivom povežemo le perinevrija obeh krnov in tako približamo endonevrijske cevčice med seboj. Uporabimo po 3 šive na fascikel. Prvega za **aproksimacijo** (približanje krnov), drugega za **orientacijo** in tretjega za učvrstitev staknitve – **koaptacija.**

Le redko so funikli pri nategih živca poškodovani na tako kratki razdalji, da je možna direktna staknitev, praviloma je potrebno resecirati več cm spremenjenega živca, da pridemo do vitalnega dela zgornjega krna in do spodnjega krna izven brazgotinskega okolja. Nastali razmik premostimo z uporabo lastnih presadkov kožnih živcev (**grafti**), narezanih na kable, ki jih našijemo med krne posamezne fascikle (**indirektna funikulorafija**). Uporabimo kožne živce, ki so dolgi, tanki, pretežno monofascikularni in njihov odvzem ne povzroči pomembne izgube senzibilitete kože. Največkrat uporabimo n. suralis ali n. saphenus, n. cutaneus antebrachii medialis. Perinevrij funikla našijemo z epinevrijem monofascikularnega presadka.

Kadar je PŽ poškodovan proksimalno, je ponavadi sestavljen le iz enega velikega fascikla (monofascikularen), ki ga lahko spremlja eden ali več drobnih satelitskih funiklov. Tukaj je možen epinevralno - epinevralni šiv. Posebej pri ostrih in čistih poškodbah je možna dobra orientacija pri direktni staknitvi (**direktna nevrorafija**) po vzorcu epinevrijskih žil in mezonevriju. Kadar je potrebna **indirektna nevrorafija**, presek monofascikla pokrijemo s **sektorsko** našitimi funikli. Namesto monofilamentnega mikrošiva, ki je kot tujek odgovoren za vnetno reakcijo na stiku krnov, nekateri uporabljajo metodo **entubulacije** (krna nista direktno našita med seboj, ampak sta v silikonski cevki speta z oddaljenimi šivi) ali **brezšivni stik s krpico**. Razširjena je uporaba situacijskega šiva in uporaba bioloških lepil.

Rezultati mikrokirurške obnove poškodovanega PŽ

Zaradi naključne reinervacije je rezultat ob optimalnih pogojih in pravilni mikrokirurški tehniki ne vedno razveseljujoč, včasih pa nezadosten. Razpon rezultatov je odvisen od individualnega živca in njegove sestave. Senzibiliteta se praviloma bolje popravi od motorike. Distalni deli udov in drobne mišice v roki se slabo reinervirajo. Slabši rezultat imajo proksimalne poškodbe.

Naključne povezave, ki so posledica naključnega preraščanja brstečih aksonov skozi stik med krnoma, so lahko prave, napačne in nasprotujoče. Minimalno 20% vlaken ne uspe premostiti

stika med krni in so izgubljeni. Napačne povezave (motorični akson regenerira po senzorični endonevrijski cevčici) so naslednji izvor funkcijske izgube aksonov. Pri nasprotujočih povezavah pa motorični aksoni enega motoričnega bazena rastejo do antagonističnih mišic. Ker se človeški možgani ne morejo naučiti novih anatomskih povezav, pride do sočasne aktivacije tako agonistov kot antagonistov, selektivnost in sosledje mišičnih kontrakcij je porušena, selektivni gib se ne izvede. Ulnarni živec, ki oživčuje številne intrinzične mišice v dlani z agonističnimi in antagonističnimi funkcijami, je primer splošno neugodnega rezultata po šivu živca na zgornji okončini. Ugoden je šiv radialnega živca, kjer koaktivacija ekstenzorjev prstov in zapestja ni tako moteča (ekstenzorji prstov sodelujejo pri ekstenziji zapestja), ne bi pa mogli posameznega prsta iztegniti brez iztegovanja drugih. Podobno je ugoden rezultat pri šivu muskulokutanega živca. Aksilarni živec je kljub kratki razdalji in zelo težki dostopnosti manj ugoden za šivanje, saj vsaka od treh glav deltoidne mišice giblje nadlaktnico v različno smer. Ugodnejša je poprava pri tistih živcih, ki oživčujejo velike mišice, ki relativno počasneje atrofirajo kot drobne mišice v roki ali stopalu.

Utesnitvene in kompresijske nevropatije

Poškodbe PŽ pa se pojavljajo tudi zaradi ponavljajoče se mikrotravme. Čeprav potekajo PŽ vzdolž uda globoko med mišičjem, potekajo ponekod in nekateri prek sklepov ali tik nad kostjo, prehajajo med fascijami kompartmentov ali pod aponevrozami, ponekod pa med gibanjem uda drsijo skozi osteofibromuskularne predele. To so anatomsko definirane ožine vzdolž PŽ v obliki tunelov in kanalov oziroma špranj, kjer živec obdajajo čvrste stene iz kosti, ligamentov, sklepnih ovojnic, aponevroz, fascij in mišic. Na teh mestih prihaja do **utesnitve** PŽ, ki se kažejo s specifičnimi sindromi. Kadar je PŽ pritisnjen kjerkoli drugje, pa govorimo o **kompresijskih** nevropatijah. Nevrološki izpad lahko povzroči tudi enkraten udarec po živcu na mestu, kjer se živec ne more umakniti (angl. single blow neuropathy – npr. udarec v komolec).

Kadar ožina meji na bližnji sklep, se med gibanjem uda in raztezanjem in drsenjem živca prostornina in oblika ožine spreminja. Bolezni ali poškodbe sklepa in kosti lahko na primer trajno spremenijo intimni odnos med živcem in ožino, kar sčasoma vodi do frikcijske mikrotravme in pojavljanja perifernega nevrološkega izpada. Tudi metabolne bolezni in fiziološka stanja, kjer pride do povečanja mehkih tkiv zaradi vsebnosti metabolitov ali vode (akromegalija, nosečnost), lahko povzročijo utesnitev. Habitualni razlogi (spanje s pokrčenimi komolci, naslanjanje na komolec, sedenje s prekrižanim kolenom), poklicne drže (klečanje pri polagalcih ploščic ali krovcih), luksacija ali subluksacija ulnarnega živca med fleksijo komolca lahko vodijo do mikrotravme.

Nevrološki izpad se javlja postopno. V inervacijskem področju živca se najprej pojavljajo parestezije (mravljinčenje), bolečina, nato se pojavi gluhost kože, nato oslabljena moč in koordinacija, ki se nadomeščata s trik gibi, nazadnje pa še atrofije in deformacije. Razvoj sindroma lahko poteka več tednov, mesecev ali let. Pri utesnitvah nekaterih živcev oziroma njihovih pretežno motoričnih razvejkov ni senzibilitetnih motenj. Poklep nad utesnitvijo povzroča parestezije, pritisk na to mesto je neprijeten. Težave lahko sproži določen gib ali drža. Velikokrat se bolniki zbujajo ponoči in otresajo roko.

Elektrofiziološke meritve prevodnih hitrosti po živcu pokažejo najprej upočasnjeno prevajanje ali blok prevajanja preko utesnitve oziroma podaljšanje končnih latenc prevajanja, saj je v začetni fazi bolezni prevladujoča demielinizacija. Med napredovanjem utesnitve se pojavijo

znaki aksonotmeze, dogajanje lahko opredelimo kot akutno, subakutno in kronično (glede na znake denervacije in kompenzatorne reinervacije). V napredovali fazi bolezni s pojavom atrofije mišic gib nepovratno oslabi.

Operativni poseg je najprimernejši v začetni fazi bolezni, ko je prisotna samo demielinizacija. Ko se pojavijo atrofije, operacija sicer zmanjša bolečino, vendar se moč in volumen mišic ne povrneta. V blažjih in začetnih primerih, kjer so težave predvsem subjektivne, občasne ali kratkotrajne, je začetno zdravljene konzervativno (izogibanje vzrokom, opornica v razbremenilnem položaju, steroidi). Pri ljudeh, ki imajo metabolne bolezni (npr. sladkorna bolezen) ali dvojno utesnitev (npr. sočasno vratna diskus hernija), je lahko simptomatika subjektivno prej izražena, klinična slika pa potem hitreje napreduje.

Operativni poseg, ki ga napravimo pri utesnitvenih nevropatijah, je mikrokirurška sprostitev živca v kanalu. Pri posegu pod mikroskopsko povečavo sprostimo živec tako, da prerežemo ali odstranimo eno od utesnjujočih delov ožine v celotnem poteku živca (angl. unroofing). S tem tunel spremenimo v odprti kanal ali kanal razširimo, volumen ožine se poveča. Pri določenih stanjih pa je primerno živec povsem sprostiti in premakniti v drugo ležišče (transpozicija npr. ulnarnega živca). V razmahu je endoskopska sprostitev nekaterih utesnitvenih nevropatij.

Najbolj znana kompresija je kompresija radialnega živca v spiralnem kanalu (angl. saturday night palsy), če opiti ali omamljeni človek na boku zaspi z roko pod glavo in se pod ramo naslanja na rob klopi ali stranico postelje. Posledica je viseče zapestje in izguba občutka med palcem in kazalcem. Stanje se v mesecu in pol do dveh popravi. Naslednja znana kompresija je kompresija muskulokutanega živca (angl. honey moon palsy), ki nastane, če nevestina glava celo noč počiva na nadlaktu nekoliko opitega ženina.

Najpogostejše utesnitvene ali kompresijske nevropatije **na zgornjih udih** so (v oklepaju je naveden utesnjeni živec in struktura, ki jo pri sprostitvi prekinemo ali odstranimo):

- sindrom karpalnega kanala (n. medianus - transverzalni karpalni ligament),
- sindrom kubitalnega kanala (n. ulnaris - ligamentum epicondyloolecranicum = lig. osborne, fascija m. flexor carpi ulnaris, fascija globokega fleksorja prstov),
- sindrom Guyonovega kanala (ramus profundus n. ulnaris - pisohamatna vez),
- sindrom pronatorja (n. medianus - aponevroza hipertrofične mišice pronator teres),
- tardivna ulnarna pareza (transpozicija, medialna epikondilektomija),
- sindrom supinatorja (n. interosseous posterior - Frohsejeva arkada),
- pareza sobotne noči (n. radialis - zunanji pritisk na zunanjo stran nadlaktnice),
- sindrom torakalnega izhoda (brahialni pletež - Sibsonova fascija, vratno rebro, m. scalenus anterior, m. pectoralis minor, prvo rebro), itn.

Redkeje nastanejo utesnitve in kompresije **na spodnjih udih**:

- sindrom tarzalnega kanala (n. tibialis - fleksorni retinakulum),
- meralgia paresthetica (n. cutaneus femoris lateralis - dimeljska vez),
- kompresija peronealnega živca (n. peroneus communis - delna prekinitev aponevroze narastišča m. peroneus longus) in
- Mortonova metatarsalgia (Mb. Morton; n. dig. plantaris communis - globoka metatarzalna vez).

Sindrom karpalnega tunela

Je najpogostejša utesnitev pri človeku. Mediani živec je utesnjen pod prečno karpalno vezjo (ligamentum carpi transversum) v karpalnem kanalu, skozi katerega poteka v dlan skupaj s tetivami fleksorjev prstov.

Štirikrat pogosteje so prizadete ženske v starosti 40-50 let, največkrat je prizadeta dominantna roka, pri več kot polovici obolelih pa tudi druga roka. Prehodno se utesnitev lahko pojavi v nosečnosti. Povezujejo jo z dejavnostmi in poklici, kjer so prisotni ponavljajoči gibi ali prisiljeni skrajni položaji v zapestju, zlasti močna fleksija ali ekstenzija, ponavljajoči udarci ali pritiski z bazo dlani ob podlago, naslanjanje na iztegnjeno zapestje, pri delu z vibracijskimi stroji, ipd. Veliko obolelih spi s pokrčenimi zapestji. Pri obolelih je pritisk v karpalnem kanalu izrazito zvišan, v skrajnih legah pa naraste za trikrat (90 mmHg). Prostornina kanala se zmanjša zaradi revmatoidnega artritisa, kalusa, eksostoz, gangliona, tumorjev živca ali mehkih tkiv, izpaha lunice, akromegalije, hipotireoze, tezavrizmoz, itn.

Anamneza je tipična. Več let je lahko prisotna le nočna bolečina in parestezije v prvih treh prstih roke (brachialgia paraesthetica nocturna). Bolnik se prebudi po nekaj urah spanja z neprijetnim občutkom otekle, okorne, odrevenele in mravljinčave roke, ki jo mora otresati. Parestezije so omejene na radialno polovico dlani in prve tri prste ter radialno polovico prstanca, na hrbtni strani omenjenih prstov pa nad končnimi in srednjimi falangami. Bolečina se v nasprotju s parestezijami lahko širi iz roke v podlakt ali celo do rame. Bolniki so sprva podnevi brez težav. Hipestezija je najbolj izražena na jagodicah prvih treh prstov, na radialni strani dlani pa je izvzeta koža na bazi tenarja (palmarna vejica ne poteka skozi kanal). Zaradi hipestezije izpadajo bolnikom predmeti iz rok. Oslabelost kratkega abduktorja palca in oponensa palca motita fino motoriko prstov (težave z zapenjanjem gumbov, šivanjem z iglo, ipd). Atrofija ustreznih mišic tenarja je znak napredovale utesnitve. Poleg preizkušanja občutkov in moči pri kliničnem pregledu napravimo še Phalenov poskus - pri pasivni fleksiji zapestja in stiskanju pesti se po 30-60 sek. pojavijo ali ojačajo opisane bolečine. Poklep nad karpalnim kanalom sproža parestezije v opisano področje roke (Hofmann –Tinelov znak). Najobčutljivejši elektrofiziološki pokazatelji so podaljšani končni čas prevajanja po senzoričnih živčnih vlaknih v roki (velikokrat še pred pojavom hipestezije) in po motoričnem nitju za mišice tenarja (več kot 4 milisekunde). Izključiti moramo cervikalno radikulopatijo, ki je velikokrat sočasno prisotna (angl. double crush syndrome), sindrom torakalnega izhoda, sindrom pronatorja, polinevropatijo in de Quervainov sindrom.

Konzervativno zdravimo blage, nenapredujoče utesnitve z znanim vzročnikom, ki ga lahko odpravimo s počitkom in imobilizacijo zapestja v nevtralnem položaju za 2-4 tedne. Injiciranje steroidov pod karpalni ligament se opušča. Odprte kirurške dekompresije medianega živca v splošni anesteziji (incizija v gubi tenarja, popolna prekinitev prečnega karpalnega ligamenta) so deležni bolniki po neuspešnem konzervativnem zdravljenju v trajanju 3-6 mesecev s poudarjenimi subjektivnimi težavami in napredujočo simptomatiko, izrazito hipestezijo in parezo. Pri utesnitvi z izrazito atrofijo po operaciji ne pričakujemo izboljšanja motorike in fine senzibilitete temveč le olajšanje bolečin. Sprostitev medianega živca v karpalem tunelu se izvaja tudi z endoskopsko tehniko (z eno ali dvema incizijama) in brez endoskopa s posebnimi trokarji in nožki. Endoskopske operacije se izvajajo v dnevnem hospitalu v regionalni anesteziji.

Poškodbe brahialnega pleteža

Poškodbe brahialnega pleteža so najhujša oblika poškodb perifernih živcev zgornje okončine. Največkrat nastane po padcih z motorjem ali z višine. Glavni dejavnik poškodbe je nateg. Oblike poškodb so avulzije, pretrganje (ruptura) ali kombinirana poškodba, prizadeto je lahko nitje vseh petih korenin ali le posameznih odsekov pleteža. Večina topih poškodb ramenskega pleteža se spontano popravi v par mesecih.

Klinična slika. Odvisna je od začetnega stanja in od časa, ki je pretekel od poškodbe, če gre za tiste vrste poškodb živcev, kjer je možna spontana poprava (tip 1-2 in deloma tip 3). Klinično je v začetku lahko prisoten popoln ali delen izpad ali pa se iz popolnega izpada v nekaj tednih ali mesecih razvije delni. V ozadju **popolnega izpada** delovanja dela ali celotnega brahialnega pleteža je lahko izpuljenje spinalnih korenin (**avulzija**) ali pretrganje živčnih struktur na katerikoli višini (**ruptura**). Največkrat je poškodba kombinirana - del korenin je izpuljenih, del popolnoma ali deloma prekinjen, del struktur pleteža pa ima ohranjen potek. **Delne okvare** pleteža kažejo prizadetost v inervacijskem področju pretežno kranialnih (supraklavikularna poškodba ali **po tipu Erb-Duchenne**, C5-C6 (±C7)) ali kavdalnih korenin (infraklavikularna poškodba ali **po tipu Déjerine-Klumpke**, C8-Th1 (±C7) **(slika 4).** Poškodbo natančneje razčlenimo še glede na naslednje višine oziroma nivoje **(slika 4)**: poškodba v višini trunkusov, razvejkov trunkusov, fasciklov in formiranih živcev zgornjega uda. Opredelimo, katere strukture določene višine pleteža so prizadete in kolikšna je njihova prizadetost. Kraj poškodbe pleteža ugotavljamo po delovanju živcev, ki izhajajo iz značilnih mest pleteža **(glej sliko 4)** (npr. pareza ali plegija m. supraspinatusa (n. supraspinatus) pomeni delno ali popolno poškodbo zgornjega trunkusa ali višje; pareza m. lattissimus dorsi (n. thoracodorsalis) pomeni poškodbo zadajšnjega fascikla ali višje), itd. Če ni prisotna avulzija, je spontana regeneracija v določeni meri možna pri večini trakcijskih poškodb, ki iz kompletnih poškodb v par mesecih preidejo v delne **(slika 5).**

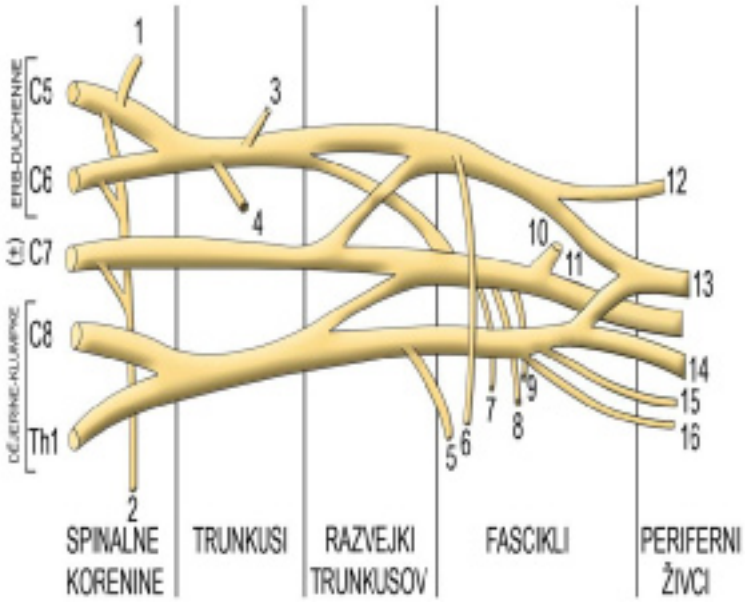

Slika 4

Slika 4 Razdelitev ramenskega pleteža z razvejki:

(1-n. dorsalis scapulae, 2-n. thoracicus longus, 3-n. suprascapularis, 4-n. subclavius, 5, 6-nn. pectorales med. in lat., 7-n. thoracodorsalis, 8, 9-nn. subscapulares, 10-n. axillaris, 11-n. radialis, 12-n. musculocutaneus, 13-n. medianus, 14-n. ulnaris, 15-n. cut. antebrachii med., 16-n. cut. brachii med.).

Slika 5

Slika 5 Spontana poprava kompletne poškodbe ramenskega pleteža po tipu Erb-Duchenne po 6 mesecih po poškodbi. Gibi v ramenu in fleksija komolca so se že povrnili, paraliza mišic, ki jih oživčuje radialni živec oziroma koren C7, pa je še prisotna (viseče zapestje, odsotno iztegovanje komolca). Fleksijski gibi v zapestju in prstih pa so pri Erb-Duchennovi paralizi neprizadeti.

Izpuljenje spinalne korenine je značilna poškodba pleteža. Je najhujša oblika prizadetosti brahialnega pleteža. Izredno redko je izpuljena samo ena korenina. Pogosteje so izpuljene spodnje korenine, zgornje pa so pogosteje pretrgane. Izpuljenja enih korenin so navadno hkrati s pretrganji preostalih korenin. Največkrat izpuljenja spodnjih korenin spremljajo popolna ali nepopolna pretrganja zgornjih korenin, ker te potekajo preko prečnih izrastkov vretenc pod ostrejšim kotom kot spodnje korenine in se zaradi angulacije na tem mestu pretrgajo.

Klinično ne moremo ločiti zelo proksimalnega pretrganja korenin od izpuljenja. Pri izpuljenju korenin Th1 in C8 nastane Hornerjev sindrom (mioza, enoftalmus, ptoza). Zgodnji pojav občutka fantomskega uda tudi kaže na verjetnost izpuljenja spodnjih korenin. Štrleča lopatica (scapula alata) pomeni zelo verjetno avulzijo ali intraforaminalno pretrganje zgornjih korenin, saj razvejki za n. thoracicu longus izhajajo iz korenin C5-C7.

Včasih se zaradi izpuljenja korenin pojavijo prehodni znaki za mielopatijo zaradi hematomielije oz. intraspinalnega hematoma (disocirana senzibiliteta v nižjih segmentih, piramidni znaki, sfinktrske motnje) in krvav ali ksantokromen likvor. Pri sočasni poškodbi glave moramo izključiti vpliv poškodbe možganov na parezo zgornjega uda, še posebej pri hemiparezi. Ker vegetativna eferentna vlakna za zgornji ud izhajajo iz segmentov Th4 in nižje ter kot rami communicantes grisei prehajajo iz vratnih ganglijev na spinalne korene, so pri avulzijah v anestetičnem področju ohranjeni znojenje, piloerekcija in trojni refleksni odgovor na podkožno vbrizgani histamin. Če je poškodba (hkrati) pod ganglijem, je degeneracija vseh

vlaken po 4-6 tednih popolna in omenjenih aksonskih refleksov ni. Če poškodbo brahialnega pleteža spremlja popolna in nepopolna denervacija m. serratus anterior (povzroča štrlečo lopatico), gre verjetno za izpuljenje ene ali več zgornjih korenin ali zelo proksimalno poškodbo. Pri parezi polovice trebušne prepone na isti strani posumimo na prizadetost korenin C4-5 ali freničnega živca.

Zdravljenje. Pri topih poškodbah, ki niso kompletne ali niso samo avulzije, je zdravljenje odloženo, spremljamo začetek in napredovanje spontane regeneracije. V večini primerov pa je zdravljenje konzervativno. V približno 6 do 8 mesecih se opravi operacija, če spontane regeneracije v tem času ni v proksimalni muskulaturi (v ramenu in nadlakti) ali je pičla. Bistvo mikrokirurške operacije je staknitev distalnih (potrganih) delov pleteža ali še bolje perifernih živcev, ki iz prekinjenega dela pleteža izhajajo, z vitalnimi proksimalnimi krni pleteža ali iz nepoškodovanih delov pleteža (**intrapleksalno**) ali izpuljeni pletež oživimo z živci darovalci (interkostalni živci, razvejki vratnega pleteža, akcesorni živec, frenični živec, kontralateralni koren C7 - **ekstrapleksalno**). Za premostitev med krni uporabimo 15-25 cm dolge živčne presadke suralnih živcev. Pri kompletnih avulzijah pleteža pozornost posvečamo ekstrapleksalni oživitvi muskulokutaneusa, supraspinatusa in lateralnega kraka medialnega fascikla. Z opisano ekstrapleksalno mikrokirurško rekonstrukcijo popolnega izpuljenja ramenskega pleteža lahko torej dosežemo šibek ali zgolj nakazan hoten gib v dveh velikih sklepih in zaščitno senzibilnost v prvih treh prstih.

Aktivacija mišic je v začetku možna samo preko nadzora dihanja (pri kašljanju, Vasalvinem poskusu), kasneje pa poškodovanci pridobijo določeno stopnjo hotenega nadzora nad krčenjem ponovno oživčenih mišic.

Pri našitju treh interkostalnih živcev (največkrat Th3-Th5) na muskulokutani živec lahko po 1-1,5 leta pričakujemo v 2/3 primerov fleksijo v komolcu proti sili teže in morebiti do horizontale, pri staknitvi akcesornega živca z muskulokutaneusom pa je rezultat še nekoliko slabši. Če lahko direktno našijemo akcesorni živec na supraskapularnega, lahko pri večini pričakujemo začeten gib v ramenu. Včasih pa atrofija in kontraktura nastopita zelo hitro in je rezultat še bistveno slabši. Znake motorične reinervacije v mišicah nad komolcem pričakujemo v 12-18 mesecih, v podlaktu pa v 18-24 mesecih, proti koncu tega obdobja se pojavi občutek za grob dotik v dlani (ki ga sprva doživljajo na prsnem košu).

Kadar je popolna okvara brahialnega pleteža **kombinacija izpuljenja nekaterih korenin in raztrganja pleteža** v področjih preostalih korenin, za dajalce uporabimo kar vitalne krne neizpuljenih korenov, trunkusov ali fasciklov in njihove ohranjene proksimalne živce (npr. n. thoracicus longus) in po potrebi še živce vratnega pleteža, interkostalne živce ali akcesorni živec, itd. Pri kombinirani leziji (pretrganje zgornjih in avulzije spodnjih korenin) uporabimo C6 za zgornji trunkus, C7 za spodnji trunkus, C5 za srednji trunkus, supraskapularni živec pa oskrbimo ekstrapleksialno (prispeva k lateralni rotaciji).

Če smo pri rekonstrukciji lahko uporabili neizpuljene dele brahialnega pleteža, se prvi znaki ponovnega motoričnega oživčenja pojavijo že po 10 do 12 mesecih. Ugodnejša je poprava tistih poškodb, kjer ni izpuljenj korenin in je možna staknitev proksimalnih in distalnih delov pleteža preko avtotransplantatov (pretrganje).

Pri Erbovi paralizi lahko uporabimo direktno intrapleksalno staknitev enega fascikla normalnega ulnarnega živca v nadlaktu z npr. muskulokutanim živcem (tehnika po Oberlinu).

V obdobju pred operacijo in vsaj 2-3 leta po operaciji je bistveno neprekinjeno izvajanje fizikalne terapije in rehabilitacije pod strokovnim nadzorom za ohranjanje pasivne gibljivosti uda, preprečevanje kontraktur in ohranjanje mišične mase (elektrostimulacija), za ohranjanje dobrega stanja okončine pa mora posameznik na enak način skrbeti vse življenje. Pri nekaterih poškodbah brahialnega pleteža je rezultat reinervacije možno popraviti s posegi rekonstrukcijske in ortopedske kirurgije (transpozicije tetiv delujočih mišic, prosti presadki mišic, korekcijske osteotomije, artrodeze…) in z opornicami. Splošno velja, da je po kirurški obravnavi regeneracija brahialnega pleteža boljša pri raztrganjih kot pri avulzijah, pri poškodbah zgornjih korenin (Erb) kot spodnjih (Klumpke) in proksimalnih delih okončine kot pri distalnih.

Obporodna poškodba brahialnega pleteža nastopa z incidenco 0,4-2,5 na 1000 živorojenih otrok. Najpogosteje nastane pri normalni (glavični) vstavi otroka in spontanem poteku poroda zaradi disproporca med širino ramen in medeničnim izhodom, pri medenični vstavi (3-4% porodov) pa je verjetnost poškodbe pleteža 2-3x večja, čeprav so otroci majhni. Pri veliki večini operacija ni potrebna, saj pareza izzveni v nekaj dneh ali tednih. Če je pareza huda in dolgotrajna, zaostane rast kosti (distocija), del uda je vse življenje krajši. Pri veliki večini operacija ni potrebna, saj pareza izzveni v nekaj dneh ali tednih.

Najslabši so rezultati v distalnih delih okončine in po kompletnih avulzijskih poškodbah, kjer so tudi druge možnosti zdravljenja pičle. Centralna bolečina po izpuljenju korenin (deaferentacijska bolečina) v roki in podlahti je manj izražena in znosnejša pri operiranih (15%) kot pri neoperiranih poškodovancih (25%). Zaradi slabih rezultatov v roki nekateri smatrajo Klumpkejino paralizo po avulziji spodnjih korenov pri odraslih za neoperabilno.

Literatura

1. Bošnjak R, Dolenc VV, Sepe A, Demšar F. Force, fatigue, and the cross-sectional area of wrist extensor muscles after radial nerve grafting. Neurosurgery 1992;31:1035-42.

2. Bošnjak R. Travmatske in obporodne poškodbe brahialnega pleteža = Traumatic and obstetrical injuries of brachial plexus. Med razgl 1998;37, suppl 4:206-16.

3. Bošnjak R. Kirurgija poškodb perifernega živčevja = Surgery of the peripheral nerve injuries. Med razgl 1998;37, suppl 4:217-36.

4. Bošnjak R. Poškodbe perifernega živčevja. V: Smrkolj V (ur). Kirurgija. Ljubljana: Sledi, 1995, str. 196-206.

5. Bošnjak R. Poškodbe brahialnega pleteža. V: Smrkolj V (ur). Zbornik predavanj XXXIII. podiplomskega tečaja kirurgije za zdravnike splošne medicine, od 30. januarja - 1. februarja 1997. Ljubljana: Klinični center: Medicinska fakulteta, 1997, str. 223-33.

6. Bošnjak R. Urgentna in odložena kirurška oskrba perifernih živcev, pleksusov in spinalnih korenov. V: Smrkolj V (ur). Zbornik predavanj XXXIV. podiplomskega tečaja kirurgije za

zdravnike splošne medicine, od 5. - 7. februarja 1998. Ljubljana: Klinični center: Medicinska fakulteta, 1998, str. 81-8.

7. Bošnjak R. Nevrokirurška obravnava obporodne poškodbe brahialnega pleteža = Neurosurgical managment of children with obstetrical brachial palsy. V: Veličkov H (ur), Neubauer D (ur). Obporodna poškodba brahialnega pleteža, (Knjižica otroške nevrologije, letn. 1, zv. 1). [Ljubljana: Medicinska fakulteta, Katedra za pediatrijo], 1998, str. 15-7.

8. Bošnjak R. Sila izometrične kontrakcije, utrudljivost in presek ekstenzorjev zapestja in prstov pri poškodovancih z mikrokirurško sklenitvijo radialnega živca z avtotransplantati: magistrsko delo. Ljubljana: Roman Bošnjak, 1992.

9. Dolenc VV. Contemporary treatment of peripheral nerve and brachial plexus lesions. Neurosurg Rev 1986;9:149-56.

10. Dolenc V. Diagnostic et traitment des lesions du plexus brachial. A propos de 100 cas. Neuro-chirurgie 1982;28:101-5.

11. Sunderland S. Nerves and nerve injuries, 2nd ed. Livingstone, Edinburgh, 1978.

12. Mumenthaler M, Schliack H. Läsionen peripherer Nerven, 5. Auflage Georg Thieme Verlag , Stuttgart 1987.

17. Možganskožilne bolezni - kirurško zdravljenje spontanih možganskih krvavitev

Tadej Strojnik

Uvod
Epidemiologija
Lokacija možganskih krvavitev (intracerebralnih hematomov, ICH)
Etiologija ICH
Klinična slika
Obdelava bolnika
Vodenje bolnika
Kirurško zdravljenje
Izhod
ICH pri mladih odraslih
ICH pri novorojenčku

Uvod

Možganska krvavitev je krvavitev v možganski parenhim. Včasih so jo pogosto imenovali kar hipertenzivna krvavitev, vendar je etiološka zveza s hipertenzijo vprašljiva, kot bo prikazano v nadaljevanju.

Kadar se krvavitev razvije brez predhodne poškodbe, jo imenujemo spontana možganska krvavitev (spontani intracerebralni hematom - ICH).

Epidemiologija

Je druga najpogostejša oblika kapi (15-30% vseh možganskih kapi), ima pa največjo smrtnost. Samo 38% bolnikov, ki utrpijo ICH, preživi prvo leto. Incidenca je 12-15 primerov na 100.000 prebivalcev na leto. Je dvakrat pogostejša kot subarahnoidna krvavitev (SAK).

Prizadene bolnike vseh starosti, a predvsem odrasle in starejše. Pojavi se med aktivnostjo (zelo redko med spanjem), kar je morda povezano s povišanjem krvnega tlaka in pretoka krvi skozi možgane.

Epidemiološki dejavniki tveganja za ICH so:

- starost: incidenca je znatno večja po 55. letu in nato se vsakih 10 let podvoji, po 80. letu pa je 25x večje kot v sedemdesetih letih;
- spol: pogostejša pri moških;
- rasa: več pri črncih in Japoncih;
- predhodni možganskožilni dogodek poveča tveganje za ICH;

- uživanje alkohola: tvegano je nedavno uživanje alkohola (v 24 urah in tudi v preteklem tednu) kot tudi kronično pitje več kot 3 pijače dnevno (ena pijača je 12 g etanola). ICH pri bolnikih, ki popijejo zelo veliko alkohola, je običajno lobarna. Alkohol moti koagulacijo in tudi neposredno okvari možganske žile;
- uporaba drog – kokain, amfetamin;
- disfunkcija jeter;
- nizek nivo holesterola v serumu: možna razlaga je, da ljudje z nizkim holesterolom uživajo malo živalskih produktov in imajo pomanjkanje arahidonske kisline, ki pa je nujna sestavina celičnih membran žilnega endotelija in njeni metaboliti sodelujejo pri regulaciji tonusa žil in pri popravljanju poškodovanega žilnega endotelija. Defekt v tej poti torej lahko poviša tveganje za ICH.

Spremembe v načinu življenja ljudi ter v zdravstveni oskrbi prebivalstva, ki pomembno vplivajo na incidenco ICH, so naslednje:

- izboljšanje zdravljenja arterijske hipertenzije,
- podaljšanje življenjske dobe,
- razširjenost uživanja kokaina,
-zanesljivejše diagnosticiranje bolezni z razvojem računalniške tomografije (CT) in magnetne resonance (MR).

Lokacija možganskih krvavitev (intracerebralnih hematomov, ICH)

Polovica ICH se razvije v predelu **bazalnih ganglijev**, zlasti putamna (**slika 1a in b**). Ostale pogoste lokacije so talamus in možganska hemisfera (vsaka po 15 %), ter mali možgani, pons *(pri tej lokaciji gre v 90% za hipertenzivno krvavitev)* in možgansko deblo.

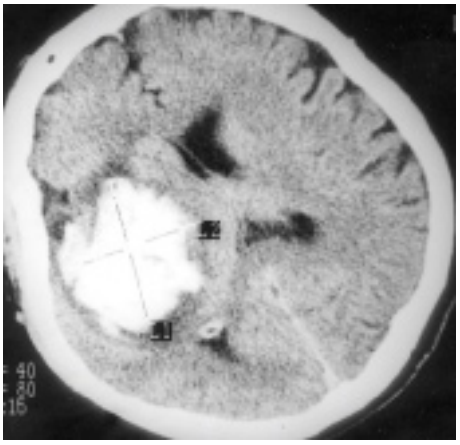

Slika 1a

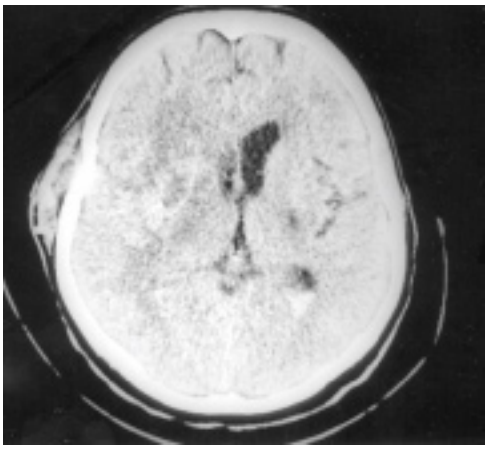

Slika 1b

Slika 1 Polovica znotrajmožganskih krvavitev zajame bazalne ganglije slika **1a** pred in slika **1b** po kirurški odstranitvi hematoma.

Arterije, ki so običajno izvor ICH, so sledeče:

- lentikulostriatne veje sprednje in srednje možganske arterije, ki tvorijo Charcot-Bouchardove mikroanevrizme in so izvor ICH v putamen,
- talamoperforantne veje sprednje in srednje možganske arterije, ki so izvor ICH v talamus,

- paramediane veje bazilarne arterije, ki so izvor ICH v pons in male možgane.

Lobarna krvavitev vključuje ICH v okcipitalnem, temporalnem, frontalnem **(slika 2)** in parietalnem režnju, vključno z ICH, ki izhajajo iz korteksa in subkortikalne beline. Prispeva 10-32% netravmatskih ICH. Krvavitev v globoke strukture zajamejo bazalne ganglije, talamus ter infratentorijske strukture. Pri obsežni krvavitvi je težko ločiti lobarno od globoke krvavitve.

Slika 2

Slika 2 Značilni primer obsežne lobarne krvavitve v levem frontalnem režnju starejšega bolnika.

Lobarne krvavitve so pogosteje povezane s strukturnimi nenormalnostmi kot globoke krvavitve. Srečamo jih še pri abususu alkohola. Izhod lobarne krvavitve je lahko ugodnejši kot pri krvavitvi v bazalne ganglije in talamus.

Večina vzrokov, ki bodo v nadaljevanju opredeljeni kot etiološki dejavniki možganske krvavitve, lahko povzročijo lobarno krvavitev. Vzroki, ki pogosteje povzročajo **lobarno krvavitev**, so:

- razširitev globoke krvavitve,
- cerebralna amiloidna angiopatija – najpogostejši vzrok lobarne krvavitve pri normotenzivnih starejših bolnikih,
- poškodba,
- hemoragična pretvorba ishemičnega infarkta,
- tumor – multiple lobarne krvavitve so lahko pri metastazah,
- možganskožilne malformacije, posebno arteriovenske malformacije (AVM) (opredeljeno v nadaljevanju),
- razpok anevrizme,
- idiopatsko.

Etiologija ICH

Primarni ICH (80%) so posledica spontanega razpoka majhnih žil, ki so okvarjene zaradi kronične hipertenzije (najpogosteje) ali amiloidne angiopatije. Sekundarni ICH so lahko povezani s tumorji, arteriovenskimi malformacijami, anevrizmami in koagulopatijami.

Pri odraslem bolniku z možgansko krvavitvijo poskušamo pridobiti podatke (heteroanamneza, medicinska dokumentacija) o arterijski hipertenziji, zdravilih, uživanju alkohola, koagulopatiji, levkemiji, predhodni kapi, morebitnih poznanih žilnih malformacijah (arteriovenska malformacija, venozni angiom), tumor (rak, posebno če rad zaseva v možgane), nedavni operativni poseg (posegi, ki zahtevajo heparin), nedavni porod, eklampsija ali preeklampsija, podatek o nedavni poškodbi.

Etiološki dejavniki so:

1. Hipertenzija

a) akutna hipertenzija: npr. pri eklampsiji, kokainu
b) kronična hipertenzija: povzroči degenerativne spremembe v stenah majhnih penetrantnih arterij

2. Akutno povečan pretok krvi skozi možgane

a) po karotidni endarterektomiji
b) korekciji prirojene srčne napake pri otroku
c) predhodni možganskožilni dogodek – transformacija v hemoragičnega
d) migrena
e) po operaciji AVM
f) fizikalni dejavniki, npr. napor, izpostavljenost mrazu

3. Žilne anomalije

a) razpok AVM (kar pri 81% krvavitev iz AVM je kri tudi v možganskem parenhimu)
b) razpok anevrizme (sakularne, mikroanevrizme)
c) razpok venskih angiomov

4. Arteriopatije

a) amiloidna angiopatija
b) fibrinoidna nekroza
c) lipohialinoza
d) cerebralni arteritis

5. Možganski tumorji

6. Koagulacijske motnje

a) iatrogeno: antikoagulantna terapija, trombolitična terapija
b) levkemija

c) trombocitopenija

7. Okužbe osrednjega živčnega sistema

a) zlasti glivične, ki prizadenejo krvne žile
b) granulomi
c) herpes simplex encefalitis

8. Tromboza sinusov ali kortikalnih ven

9. Droge

a) abusus alkohola, kokaina, amfetamina
b) snovi, ki zvišujejo krvni tlak (alfa agonisti, npr. efedrin; ephedra alkaloidi v prehranskih dodatkih)

10. Po poškodbi: pogosto odložen nastanek

11. Nosečnost in do 6 tednov po porodu

a) pogosto povezano z eklampsijo
b) lahko poporodna možganska angiopatija
c) lahko izolirana vaskulopatija v možganih
d) vazospazem

12. Pooperativno

a) po karotidni endarterektomiji
b) po kraniotomiji

13. Idiopatsko.

Hipertenzija kot vzrok ICH?

Protislovno je, ali je hipertenzija vzrok ICH, kajti incidenca obeh bolezni narašča s starostjo (66% bolnikov >65 letom ima hipertenzijo).

Veliko bolnikov z ICH je ob dogodku visoko hipertenzivnih – vendar akutno zvišanje ICP lahko prispeva k hipertenziji.

Hipertenzija je predvsem dejavnik tveganja za pontine/cerebelarne ICH; ni pa dejavnik tveganja vsaj pri 35% krvavitev v bazalne ganglije.

Mikroanevrizme Charcot-Bouchard

Gre za miliarne anevrizme. Pojavljajo se na bifurkacijah majhnih perforantnih vej (< 300 μm) lateralnih lentikulostriatnih arterij v bazalnih ganglijih. Pogostejše so pri hipertenzivnih bolnikih, kjer je prisotna degeneracija medije zaradi kronične hipertenzije. Ugotovili so, da so

te mikroanevrizme dejansko subadventicijske krvavitve ali zunajžilni (ekstravaskularni) strdki.

Venski angiomi

Je venska malformacija. Gre za številne venske kanale, ki se zlivajo v veliko centralno deblo, ki se izliva ali v globoki ali v povrhnji venski sistem. Na angiografiji se prikaže »caput medusae«. Venski angiomi so večinoma asimptomatski, redko nastopi epilepsija in še redkeje možganska krvavitev. Operira se le v primeru dokumentirane krvavitve ali neprenosljivih epileptičnih napadov, pripisanih venskemu angiomu.

Cerebralna amiloidna angiopatija - CAA

Značilni so patološki depoziti beta amiloidnega proteina v mediji majhnih meningealnih in kortikalnih žil, brez znakov za sistemsko amiloidozo. Incidenca CAA narašča s starostjo in prisotna je pri polovici oseb po 70. letu.

Povezana je z genetskim faktorjem (apolipoprotein E na ε4 alelu). Amiloid pri CAA je identičen kot v senilnih plakih pri Alzheimerjevi bolezni.

Na bolezen posumimo pri bolnikih z lobarnimi rekurentnimi krvavitvami (redko pri krvavitvi v bazalne ganglije ali deblo). Dokončna diagnoza pa je mogoča le s patološkim pregledom možganskega tkiva.

Hemoragični možganski tumorji

Možganski tumorji, ki so najpogosteje povezani z ICH, so maligni tumorji glioblastoma multiforme (GBM), limfom ter metastatski tumorji (melanom, horiokarcinom, ledvični, bronhogeni). Redkeje je ICH pri meduloblastomu ali gliomih. Med benignimi tumorji je možen ICH npr. pri meningiomih, adenomih, oligodendrogliomih, hemangioblastomu, akustičnem neuromu in cerebelarnem astrocitomu.

Antikoagulacija pred IHC

Možganska krvavitev pri bolnikih, ki prejemajo oralno antikoagulantno zdravljenje, je dolgotrajnejša in hematomi so večji, kot pri spontani krvavitvi. Tveganje za ICH pri bolnikih, ki se zdravijo z varfarinom zaradi atrijske fibrilacije, variira med 0-0,3% letno, pri bolnikih nad 80 let je to tveganje 1,8% na leto. Tveganje za ICH se poveča s trajanjem antikoagulantnega zdravljenja in z variiranjem protrombinskega časa. Prav tako je večje tveganje v prvih 3 mesecih antikoagulantnega zdravljenja. Bolniki s CAA imajo povišano tveganje za ICH ob jemanju antiagregacijske ali antikoagulantne terapije.

Klinična slika

Na splošno je nevrološko za ICH značilen postopen progresiven razvoj v nekaj minutah do urah, kar je nasprotno kot pri ishemičnem dogodku, ko je deficit maksimalen že na začetku. Pri ICH nastopi spontani, progresivni glavobol, slabost in/ali bruhanje ter motnje zavesti.

Prodrom

Pred lobarno krvavitvijo pri cerebralni amiloidni angiopatiji so možni simptomi, podobni TIA. V nasprotju s tipično TIA gre za odrevenelost ali parezo v področju, kjer se kasneje razvije ICH, ki se postopno širi na način, ki spominja na Jacksonov "pohod" in se lahko prelije preko vaskularnih področij. Verjetno gre v osnovi za električni fenomen in ne ishemični dogodek. Prodrom kaže na možen razvoj lobarnega ICH, ni pa patognomoničen.

Klinična slika glede na lokacijo

Putamen je najpogostejša lokacija ICH. Pri dveh tretjinah bolnikov se nevrološko stanje postopno slabša, pri tretjini pa je deficit maksimalen že na začetku, ni pa nihanja v nevrološkem statusu. Značilna je hemipareza ali hemiplegija nasprotne strani. Kadar je večji masni efekt, so možne motnje nivoja zavesti do kome ali smrti. Kar 72% bolnikov nima glavobola.

ICH v t***alamusu*** se kaže s hemisenzornim izpadom na nasprotni strani, hemiparezo, če je prizadeta kapsula interna, ter disfunkcijo pogleda in zenic, če je zajet zgornji del debla. Možen je hidrocefalus zaradi pritiska likvorskih poti.

Lobarna krvavitev. Pri krvavitvi v **frontalni** lobus je značilen glavobol v predelu čela, hemipareza na nasprotni strani, običajno bolj izražena v rokah kot nogah.

ICH v **parietalnem** režnju se izrazi s hemisenzornim izpadom na nasprotni strani in blago hemiparezo.

Prizadet **temporalni** reženj dominantne hemisfere se kaže z disfazijo ali afazijo.

ICH v **okcipitalni** reženj povzroči ipsilateralno bolečino v očesu in homonimno hemianopsijo nasprotne strani.

Cerebelarna krvavitev lahko vključuje katerokoli kombinacijo sledečih simptomov in znakov:

- ataksija
- simptomi zvišanega znotrajlobanjskega tlaka (zaspanost, slabost, bruhanje, bradikardija) kot posledica hidrocefalusa zaradi kompresije 4. prekata in s tem zapore likvorja;
- če je kompresija debla, je možna pareza facialisa zaradi pritiska na colliculus facialis; značilno za te bolnike je, da postanejo komatozni brez predhodne hemipareze;
- hidrocefalus se lahko razvije tudi zaradi razširitve krvavitve v prekate.

Odloženo poslabšanje

Odloženo poslabšanje po začetni krvavitvi nastopi zaradi kombinacije sledečih dejavnikov: ponovna krvavitev, edem, hidrocefalus (večje tveganje pri razširitvi krvavitve v prekate ali ICH v zadnji kotanji), epileptični napadi.

Ponovna krvavitev
Zgodnja ponovna krvavitev je pogostejša pri bazalnih krvavitvah kot pri lobarnih. Razvije se v prvih urah in se kaže s kliničnim poslabšanjem. Pogosteje se pojavi pri večjih hematomih, pri koagulapatijah, lahko pa tudi po operativni oskrbi prve krvavitve.

Kasna ponovna krvavitev je povezana z dejavniki tveganja, kot so diastolični tlak >90 mmHg, diabetes, kajenje, alkohol, žilne malformacije in amiloidna angiopatija.

Edem
Edem in ishemična nekroza okoli krvavitve lahko povzročijo odloženo poslabšanje. Menijo, da se iz strdka sprošča edemogenični toksin. Trombin se iz strdka sprošča v takšnih koncentracijah, da poveča permeabilnost možgansko-žilne bariere in je tudi potenten vazokonstriktor.

Obdelava bolnika

Pri bolniku je potrebno napraviti **laboratorijske teste** koagulacije in trombocitov. Poznati moramo **anamnezo** glede zdravljenja s sredstvi proti strjevanju krvi.

Prva slikovna preiskava pri bolniku z akutnim in progresivnim nevrološkim deficitom v urgentni obdelavi je **CT glave brez kontrasta,** ki takoj po krvavitvi pokaže kri v možganskem parenhimu (visoka gostota). CT slikanje je hitro. Najpomembneje je pogledati na krvavitev v znotrajlobanjskem prostoru, ki bi eventualno zahtevala nujno nevrokirurško posredovanje.

Volumen strdka ima prognostično vrednost. Volumen strdka se lahko izračuna volumetrično s programom ali pa oceni po enačbi: polovica produkta vseh treh premerov strdka: (AxBxC)/2. Povprečno se velikost strdka zmanjša za 0,75 mm/dan, gostota pa pade za 2 CT enoti/dan.

Če je prisotna tudi starejša krvavitev, ima hiperdenzna lezija na CT tudi področja izodenzne ali hipodenzne starejše krvavitve. AVM krvavitve so blizu ventriklov. Amiloidne krvavitve so običajno kortikalne in multiple.

MR navadno ni metoda prvega izbora, saj v prvih urah ne pokaže dobro krvi. Težavno je tudi ventilirati in ocenjevati bolnika med preiskavo. MR je tudi počasnejša in dražja preiskava kot CT. Koristi kasneje, npr. za diagnosticiranje cerebralne amiloidne angiopatije. Izgled IHC na MR je zelo različen glede na starost strdka.

Možganska angiografija se v akutni fazi ne uporablja. Napravi se kasneje pri sumu na žilne nepravilnosti, saj pokaže AVM in anevrizme, kadar so le-te povezane z ICH. Koristi tudi pri pripravi bolnika na operacijo. Lahko pokaže tudi polnjenje žil pri nekaterih tumorjih.

Diferencialno diagnostično pomislimo na tumor, travmatsko krvavitev ali kalcificirano lezijo.

Vodenje bolnika

Cilj zdravljenja bolnika z ICH je izboljšanje funkcije prizadetega tkiva. Zavedati se moramo, da pri ICH ni prizadeto le področje same krvavitve, temveč se funkcionalna okvara širi daleč

v okolico. Gre za potencialno reverzibilno poškodbo nevronov okoli hematoma. Sosednja možganovina je namreč zaradi krvi v strdku premaknjena in stisnjena. Tako se razvije edem, ishemija in hemoragična nekroza na robu okoli strdka. Volumen tega poškodovanega okolnega tkiva, v katerem je izražena reverzibilna ishemija, je lahko nekajkrat večji od volumna samega strdka.

Bolnike z ICH se takoj klinično oceni. Kadar je bolnik buden in pogovorljiv, se sprejme v intenzivno enoto za monitoriranje nevrološkega statusa in laboratorijsko obdelavo. Kadar pa ima bolnik motnje zavedanja ali pa je komatozen in je potrebno uravnavanje ICP, bolnika intubiramo, hiperventiliramo in damo antikonvulzive.

Zdravljenje zvišanega ICP

Za zdravljenje zvišanega ICP uporabljamo manitol in/ali furosemid. Ko učinek manitola popusti, je možno ponovno (rebound) zvišanje ICP. Proučujejo uporabo novih osmotskih snovi, ki bi jih uporabili pri refraktarnem zvišanju ICP, dokumentiranem z monitoriranjem ICP. Preizkušajo hipertonično raztopino soli, ki so jo uporabili kot 30 ml bolus 23,4% raztopine. Ugotavljajo znižanje ICP, ki traja celo do 15 ur.

Za spremljanje ICP se odločimo, če pričakujemo znatne težave zaradi zvišanega ICP.

Zunanja prekatna drenaža se napravi pri ICH s pridruženo krvavitvijo v prekate, ki vodi v obstruktivni hidrocefalus **(slika 3a in b)**, ob zapori iztoka iz tretjega prekata. Običajno se vstavi kateter v stranski prekat na nasprotni strani od krvavitve, da ne postavimo katetra ravno v strdek in se zamaši. Prognoza bolnikov z znatnim volumnom krvi v prekatih je slaba. Pri veliki količini krvi v prekatu je nevarnost zamašitve drenaže. V poštev pride aplikacija 5 mg tkivnega plazminogen aktivatorja v prekate 2x dnevno 5 dni, po vsaki aplikaciji zapremo drenažo za 30 minut, da preprečimo uhajanje tkivnega plazminogen aktivatorja iz prekatov. Ukrep ni primeren ob sumu na žilno okvaro.

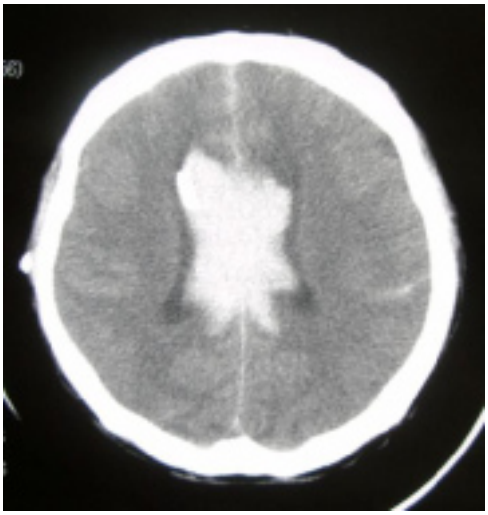

Slika 3a

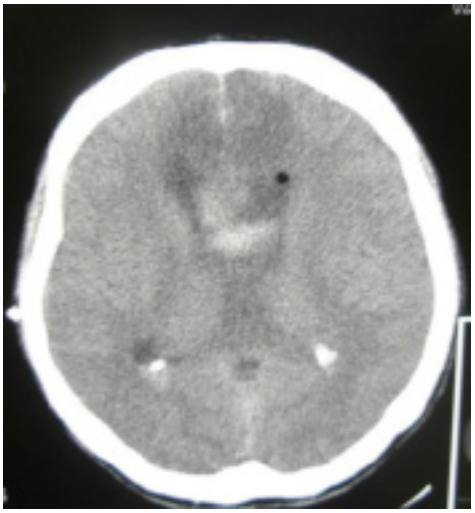

Slika 3b

Slika 3 CT obsežnega hematocefalusa zaradi prodora krvi v prekatni sistem. Videti je tudi konico prekatnega katetra slika **3a.** Stanje po drenaži in resorpciji krvi slika **3b**.

Zdravljenje zvišanega krvnega tlaka je kontroverzno: zvišan krvni tlak lahko zlasti v prvih urah prispeva k nadaljnji krvavitvi; po drugi strani pa moramo imeti določen tlak za vzdrževanje perfuzije. Svetujejo, da je želeni tlak okoli 140/90 (ne prekomerno znižati).

Telesna temperatura nad 37,5 ^{0}C ali več je pri 90% bolnikov s supratentorijskim ICH. Ker višja telesna temperatura poslabša izhod, jo znižujemo medikamentozno in s hladnimi obkladki.

Hiperglikemijo, ki se pogosto pojavi po ICH, agresivno zdravimo pri bolnikih z in brez diabetesa, saj sicer poslabša izhod ICH. Kadar je potrebno, se uporabi insulin.

Hemostatski ukrepi

Napravimo teste koagulacije in vsako nenormalnost takoj korigiramo, da preprečimo širjenje krvavitve ali ponovno krvavitev. Pri trombocitopeniji je potrebno bolniku dati trombocite. Prav tako naj jih dobijo bolniki na antiagregacijskem zdravljenju (acetilsalicilna kislina, klopidogrel).

Pri bolnikih z normalno koagulacijo pride v poštev NovoSeven – rekombiniran aktiviran koagulacijski faktor VII. Fakor VII, ki ga le 1% kroži v aktivni obliki, tvori kompleks z izpostavljenim tkivnim faktorjem v subendotelijskem sloju poškodovane žilne stene ter lokalno aktivira hemostatski mehanizem, da se tvori hemostatski čep. NovoSeven dajo do 4 ure od začetka krvavitve intravenozno. Poročajo, da zniža tveganje za večanje strdka in tako zniža 90 dnevno obolevnost in smrtnost. Zelo malo poveča tveganje za embolične zaplete, kot je miokardni infarkt in možganskožilni insult.

Antikoagulantno zdravljenje pri bolnikih z ICH

Bolniki z ICH, ki iz drugih razlogov potrebujejo antikoagulantno zdravljenje, predstavljajo za terapevta dilemo. Priporoča se, da so bolniki z umetno srčno zaklopko 1-2 tedna brez antikoagulacije, da se opazuje razvoj ICH, odstrani SDH ali postavi sponko na anevrizmo.

Bolniki, ki po ICH potrebujejo dializo, naj imajo dializo brez heparina.

Kirurško zdravljenje

Indikacije

Kljub študijam in poročilom strokovnjakov še vedno obstajajo precejšnje kontroverznosti glede indikacij za kirurško zdravljenje ICH.

Operativni poseg lahko zmanjša morbidnost zaradi vpliva na nekatere dejavnike. Tako lahko prepreči ponovno krvavitev, še zlasti, če je vzrok ICH anevrizma ali AVM. Po posegu se zmanjša edem in nekroza, ki naj bi jo povzročal pritisk mase hematoma. Po drugi strani pa operativni poseg zelo redko vodi v nevrološko izboljšanje.
Odločitev za operativno zdravljenje bolnika mora biti individualna glede na prisotne dejavnike:

- bolnikovo nevrološko stanje

- velikost in lokacijo hematoma
- bolnikovo starost
- bolnikovo (in ožja družina) mnenje in želje.

Priporočila pri odločanju med konzervativnim in operativnim zdravljenjem ICH

Dejavniki, ki govorijo v prid **nekirurškemu zdravljenju**:

1. Minimalno simptomatske lezije:
bolnik je buden, ima subtilno hemiparezo, posebno še, če je GCS >10

2. Stanja, kjer je majhna možnost za dober izhod:
   - masivna krvavitev z znatno prizadetostjo živčnega tkiva
   - velika krvavitev v dominantni hemisferi
   - slabo nevrološko stanje (GCS <5, fiksirane zenice)
   - starost >75 let

3. Hude koagulopatije ali druge težje spremljajoče bolezni
pri herniaciji se vseeno napravi hitra dekompresija kljub tveganju

4. Krvavitev v bazalne ganglije (putamen) ali talamus
niti operacija, ne konzervativno zdravljenje ne dajeta vidnega rezultata

Dejavniki, ki govorijo za hitro **kirurško zdravljenje** in odstranitev krvnega strdka:

1. Lezije z znatnim masnim efektom, edemom ali pomikom prek srednje linije
operira se zaradi nevarnost ukleščenja.

2. Lezije, kjer so simptomi predvidoma posledica povečanega ICP ali masnega efekta zaradi strdka ali okolnega edema: hemipareza/plegija, afazija, konfuznost oziroma agitiranost. Simptomi, ki jih pripisujemo neposredno okvari možganovine zaradi krvavitve, se z operativno odstranitvijo strdka ne popravijo.

3. Volumen. Operira se zmerno velike ICH, t.j. približno 10-30 cm^3; pri manjših strdkih < 10 cm^3 je masni učinek zanemarljiv; pri večjih strdkih >30 cm^3 je slab izhod operacije; pri masivni krvavitvi >60 cm^3 je 30-dnevna smrtnost že 91% in pri volumnu nad 85 cm^3 noben bolnik ne preživi ne glede na ukrepanje.

4. Vztrajno zvišan ICP kljub terapiji (medikamentozno zdravljenje odpove) - odstranitev strdka sicer zniža ICP, kakorkoli že pa je učinek na izhod nepotrjen.

5. Hitro poslabšanje ne glede na lokacijo, posebno če nastopijo znaki kompresije debla, se operativno zdravi.

6. Ugodnejše lokacije, ko se tudi odloči za operacijo, so:

   - lobarna – v nasprotju z globoko hemisferno krvavitvijo,
   - cerebelarna,
   - kapsula eksterna,

- nedominantna hemisfera.

7. Mlajši bolniki, posebno do 50. leta starosti, bolje prenašajo operacijo kot starejši bolniki. Pri njih je tudi pomembno, da imajo v nasprotju s starejšimi, pri katerih je prisotna možganska atrofija, manj prostora v glavi za prilagoditev na masni učinek krvnega strdka in edema.

8. Primerna je hitra intervencija po krvavitvi, saj operacija po 24 urah po začetku bolezni malo koristi.

Priporočila za kirurško in nekirurško zdravljenje cerebelarne krvavitve

1. Bolnika z GCS ≥14, ki ima premer hematoma manjši od 4 cm, zdravimo konzervativno.

2. Kadar ima bolnik GCS ≤13 in je premer hematoma 4 cm ali več, pa je zdravljenje s kirurško odstranitvijo hematoma.

3. Pri bolnikih brez refleksov možganskega debla in s flakcidno kvadriplegijo intenzivna terapija ni indicirana.

4. Pri bolniku s hidrocefalusom, a brez koagulopatije, se vstavi zunanja prekatna drenaža. Potrebna je pozornost, da ne pride do prekomerne drenaže, ker obstaja nevarnost cerebelarne herniacije navzgor. Pri večini bolnikov s hidrocefalusom je potrebna tudi operativna odstranitev strdka.

Primeren čas za operativno zdravljenje ICH

Študije so pokazale, da je ugoden čas za operacijo do 12 ur po začetku simptomov. Kakorkoli že, pa je poseg do 4 ure od nastopa simptomov povezan z večjim tveganjem za ponovno krvavitev. Tako priporočajo, da je optimalen čas za operacijo 4-12 ur od začetka simptomov.

Priprava bolnika na nujni poseg

Napraviti je treba koagulacijske teste in izvršiti dosledno korekcijo motenj. Pri trombocitopeniji je potrebna transfuzija trombocitov. Če je moteno strjevanje krvi (merimo z INR tj International Normalized Ratio), popravimo s transfuzijo sveže zamrznjene plazme. Včasih koristi faktor VII v intravenski obliki (NovoSeven).

Poseg

Napravi se **kraniotomija** nad področjem krvavitve. Izbere se primeren reženj, ki zagotavlja širok prikaz. Prvi cilj operacije je zadostna dekompresija za zmanjšanje masnega učinka in znižanje ICP. Izjemnega pomena je skrbna hemostaza! Za dosego le te je priporočljiva uporaba operacijskega mikroskopa.

Pri ***globoki krvavitvi*** se za natančno lokalizacijo krvavitve lahko uporabi ultrazvok. Strdek se odstrani s previdno aspiracijo. Vzorec se lahko pošlje tudi na histološki pregled.

Pri krvavitvi v ***putamen*** sta primerna dva pristopa: transtemporalni ali transsilvični. Pri transsilvičnem se dela pterionalna kraniotomija, pod mikroskopom sledi disekcija silvične fisure in napravi 0,5 do 1 cm velik rez insularne kortikalne površine v tistem predelu, kjer je

po sklepanju iz CT najbližje hematomu. Sledi evakuacija strdka in hemostaza. Transsilvični pristop je za izkušenega kirurga, ki je sposoben disekcije vej srednje možganske arterije, zelo primeren in najbolj ohrani možgane, kajti vstopna točka do krvavitve v putamen skozi insularni korteks je najbližja. Kadar pa se krvavitev v putamen znatno razširi v temporalni lobus, se izbere transtemporalni pristop.

Talamičnih in pontinih krvavitev se ne operira z odprtimi kraniotomijami, ker bi se z dostopanjem do teh krvavitev izpostavilo tveganju vse preveč normalne možganovine. Nekaj uspehov v odstranjevanju teh krvavitev je s stereotaktičnimi ali z endoskopskimi metodami, čeprav je koristnost še potrebno potrditi s študijami.

Cerebelarne krvavitve se operira s subokcipitalnim pristopom, če gre za medialne krvavitve. Kadar je krvavitev enostranska cerebelarna, se napravi ravno paramediano incizijo. Ker je v zadnji kotanji manj prostora za prilagajanje kakršnikoli pooperativni krvavitvi kot pa v supratentorijskem predelu, se raje uporabi subokcipitalno kraniektomijo in se kosti ne vrne, da se bolje tolerira krvavitve ali otekanje po posegu.

Stereotaktična aspiracija

Leta 1965 so prvič poročali o stereotaktični drenaži hematoma. Z izboljšanjem naprav in tehnike so poročali o več tovrstnih posegih. Kakorkoli že, slabost je, da ni neposrednega prikaza operativnega polja in ni možno kontrolirati medoperativne krvavitve. Tako je ta tehnika rezervirana za primere, ki se lahko operirajo subakutno, to je 3 dni po začetku simptomov. Tako so primerni kandidati bolniki z globokim hematomom, kjer je možna odložena operacija.

Endoskopija

Endoskopija je druga minimalno invazivna metoda za dreniranje hematoma. Ta v nasprotju s stereotaksijo ni omejena na kronični stadij ICH. Za odstranitev pontinega hematoma se vrtino napravi 3 cm od srednje črte na bregmi. Vstopi se v tretji prekat skozi foramen Monro. V primeru akutnega hidrocefalusa se napravi tretjo ventrikulostomijo in rahlo razširi akvedukt. Napreduje se v predel ponsa in odstrani hematom s ponavljajočim izpiranjem s fiziološko raztopino. Hemostazo se napravi lasersko. Pusti se zunanjo prekatno drenažo in izpira z urokinazo 3 ure po operaciji.

Izhod

Kadar je krvavitev v talamus ali poškodovana kapsula interna, je pogostejša kontralateralna hemiplegija kot pri nepoškodovan kapusli interni. Glavni vzrok smrti je herniacija možganov. Nastopi večinoma v prvem tednu, predvsem pri bolnikih z začetnim GCS ≤7.

Mortaliteta pri ICH je odvisna od prisotnosti dejavnikov:

- od velikosti in lokacije krvavitve,
- starosti bolnika (smrtnost je večja pri bolnikih ≥65 let),
- splošnega zdravstvenega stanja bolnika,
- etiologije krvavitve.

Skupno je 30 dnevna smrtnost za ICH okoli 44% (podobno pri SAK 46%). Pri lobarni krvavitvi je 30 dnevna smrtnost 11%.

Ponovna krvavitev

Pogostost ponovitve ICH (rekurenca) je 2,4% letno. Po lobarni krvavitvi pri cerebralni amiloidni angiopatiji je 3,8-krat pogostejša ponovitev. Pogosteje pride do ponovitve pri starejših od 65 let in pri moških. Uporaba antikoagulantnega zdravljenja po ICH 3x poveča tveganje za ponovno ICH.

ICH pri mladih odraslih

V skupini bolnikov, starih od 15-45 let z netravmatskim ICH, so vzrok odkrili pri treh četrtinah primerov. Najpogostejši **vzroki** so sledeči:

razpočena AVM	29,1%
arterijska hipertenzija	15,3 %
razpočena sakularna anevrizma	9,7 %
abusus drog (kokain)	6,9 %
hemoragični tumorji	4,2 %

ICH je lahko prva manifestacija levkemije pri mladih odraslih osebah kot posledica metastaz ali trombocitopenije.

Preživetje pri mladih, sprejetih v bolnišnico zaradi ICH, je 87,5%.

ICH pri novorojenčku

ICH se razvije predvsem pri nedonošenčkih. Sinonimi so **subependimalna krvavitev** ali **krvavitev v germinalni matriks**. Subependimalna krvavitev se v 80% razširi v prekate.

Močno ožiljen germinalni matriks je del zarodnega tkiva razvijajočih se možganov. Leži tik pod ependimalnim slojem, ki obdaja stranske prekate. Germinalni matriks normalno degnerira med 32. in 34. tednom, kar je običajno pred porodom. Lahko pa je še prisoten pri nedonošenčkih. Navadno je krvavitev germinalnega matriksa do 32. tedna.

Najpogostejša **lokacija** krvavitve je blizu glave nukleusa kaudatusa, pri nedonošenčkih do 28. tedna pa v predelu telesa nukleusa kaudatusa. Pri donošenih je krvavitev iz horoidnega pleksusa.

Dejavniki tveganja za subependimalno krvavitev

Povečan možganski prekrvitveni tlak in povečan pretok krvi skozi možgane povzročita razpok fragilnih žil v germinalnem matriksu.
Največji dejavnik tveganja za povečan pretok krvi skozi možgane je hipoksija.

Epidemiologija subependimalne krvavitve pri novorojenčkih

Veliko je asimptomatskih. Ocena incidence je 40-45% nedonošenčkov pod 1500 g porodne teže ali pred 35. tednom gestacije. Večina krvavitev nastopi v prvih 72 urah.

Klinična slika

Subependimalna krvavitev se lahko pokaže:

- akutno (nenadno nevrološko poslabšanje)
- subakutno (vzdražljivost, manjša motorična aktivnost, nenormalni gibi oči)
- odkrijemo naključno (asimptomatska).

Na akutno sliko subependimalne krvavitve pri otroku pomislimo ob sledeči klinični sliki:

- stupor,
-spremememba mišičnega tonusa ali aktivnosti, običajno kot decerebracijska ali dekortikacijska drža, včasih pa flakcidna pareza,
- napete fontanele,
- hipotenzija,
- nepravilnosti dihanja in delovanja srca t.j. apnoe in bradikardija,
- nereaktivne zenice,
- padec hematokrita za več kot 10%.

V 20-50% se razvije hidrocefalus, ki je lahko prehoden ali pa progresiven. Lahko se razvije tudi 1-3 tedne po krvavitvi. Verjetno se razvije zaradi celičnega debrisa in/ali toksičnih vplivov razgradnih produktov krvi na arahnoidne granualcije (komunikantni hidrocefalus) ali pa zaradi adhezivnega arahnoiditisa v zadnji kotanji oziroma redko zaradi pritiska na odtočne poti (akvedukt), kar vodi v obstruktivni hidrocefalus.

Diagnostika

Metoda izbora je UZ skozi fontanele, redko pa je potreben tudi CT. UZ skozi fontanele prikaže velikost prekatov, lokacijo in velikost hematoma ter debelino plašča krvi. Lahko se naredi kar ob otrokovi postelji, ni invaziven in ni večjih težav zaradi občasnih otrokovih gibov, s čimer se lahko izognemo potrebi po sediranju otroka. Otroka ne izpostavljamo sevanju. UZ preiskavo lahko tudi ponavljamo.

Zdravljenje

Potrebni so splošni ukrepi za ureditev možganskega prekrvitvenega tlaka. Operativno zdravljenje ni indicirano zaradi slabih rezultatov, razen pri krvavitvi v zadnjo kotanjo (pritisk na možgansko deblo, ki ne odgovori na konzervativno zdravljenje).

Kadar gre za krvavitev z razširitvijo v prekate, se delajo zaporedne lumbalne punkcije. Vstavitev prekatoperitonealnega shunta je indicirana pri simptomatskem hidrocefalusu in/ali progresivni ventrikulomegaliji.

Izhod pri subependimalni krvavitvi

Pri blagi krvavitvi ni smrtnosti, pri zmerni je 5-15% in pri hudi 50-65%. Slab napovedni dejavnik za otroka s subependimalno krvavitvijo je zgodnji pojav krvavitve.

Sklepna misel ICH

Odločitev o kirurškem zdravljenju ICH je še vedno specifična pri posameznem bolniku.
Ni trdnih dokazov o varnem zgodnjem odstranjevanju strdka.

Arteriovenske malformacije

Arteriovenske malformacije (AVM) so prirojene žilne nepravilnosti. Gre za skupek krvnih žil, v katerem arterijska kri teče neposredno v vene brez vmesnih kapilar. V tem skupku (nidusu) žil ni možganovine. Z leti se malformacije navadno do neke mere povečajo. Pri rojstvu je pretok skozi te žilne lezije nizek, a pogosto se z odraščanjem znatno poveča, prav tako tudi tlak v njih. AVM izgledajo kot žilni vozel z dokaj omejenim središčem (nidus) in drenažnimi »rdečimi« venami (vsebujejo oksigenirano kri).

Prevalenca je 0,14%, povprečna starost bolnikov ob odkritju nepravilnosti je 33 let (okoli 10 let prej kot anevrizme). Skoraj dve tretjini AVM se diagnosticira pred 40. letom starosti.

Klinična slika

Najpogostejši dogodek pri AVM je **krvavitev (slika 4a,b,c).** Najpogosteje zakrvavi med 15. in 20. letom starosti. Za vsako krvavitev je smrtnost 10%, obolevnost pa 30-50% (nevrološki izpadi). V več kot 80% je precejšen delež krvavitve v možganovino. Možne so tudi subarahnoidne krvavitve, krvavitev v prekate in spontani subduralni hematom. Manjši AVM imajo višji pritisk v dotočnih arterijah, zato pogosteje krvavijo kot večji AVM in imajo slabši izhod.

Slika 4a

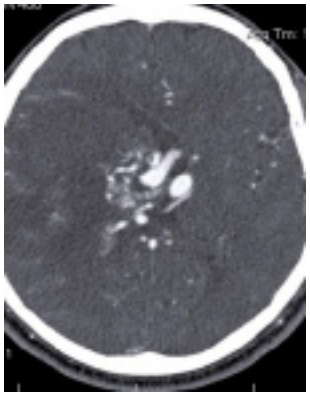
Slika 4b

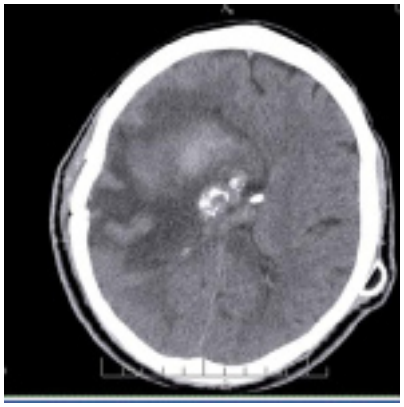
Slika 4c

Slika 4 CT obsežne krvavitve iz globoke AVM v desni hemisferi slika **4a**. CTA preiskava pokaže številne prehranjevalne arterije in odtok po globokih venah slika **4b.** Stanje po operaciji in resorpciji hematoma slika **4c.**

Ostali znaki AVM so epileptični napad, vpliv mase na sosednje strukture (npr. nevralgija trigeminusa zaradi AVM v cerebelopontinem kotu), ishemija, glavobol (redko, včasih je AVM povezan z migreno), zvišan ICP.

Najpomembnejši **preiskavi** pri obdelavi bolnikov sta magnetna resonanca in angiografija.

Za oceno AVM uporabljamo **Spetzler-Martinovo klasifikacijo.** Sistem upošteva tri elemente AVM:

- velikost:	majhna <3 cm	1 točka
	srednja 3-6 cm	2 točki
	velika >6 cm	3 točke

- elokventnost sosednje možganovine

ne-elokventno	0 točk
elokventno	1 točka

- tip venskega odtoka

samo povrhnje	0 točk
globoko	1 točka

Med elokventna področja uvrščamo senzorimotorično, govorno in vidno možgansko skorjo, hipotalamus in talamus, kapsulo interno, možgansko deblo, pedunkle malih možganov ter globoka jedra v malih možganih.

Seštevek točk je od 1 do 5. Posebna ocena 6 je rezervirana samo za lezije, ki jih ne moremo zdraviti na noben način, ker bi bila njihova odstranitev povezana z nesprejemljivim izpadom ali smrtjo.

Zdravljenje

Tehnike zdravljenja AVM so operacija, stereotaktična radiokirurgija in endovaskularno. Operacija je metoda izbora. Stereotaktična radiokirurgija se uporablja za majhne AVM (z nidusom <2.5-3 cm) ter za globoko ležeče AVM. Embolizacija je primerna kot prvi poseg, da olajša operativno odstranitev ali stereotaktično radiokirurški poseg. Običajno je nezadostna sama po sebi za dokončno ozdravitev AVM, saj lahko pride do rekanalizacije.

Literatura

1. Aghi M, Ogilvy CS, Carter BS. Surgical management of intracerebral Hemorrhage. In: Schmidek HH, Roberts DW (eds). Operative neurosurgical techniques. 5th ed., Philadephia, Saunders Elsevier 2006, 1061-1074.

2. Greenberg MS. Handbook of neurosurgery, 6th ed. Lakeland, Florida: Greenberg Graphics Inc. 2006.

3. Deruty R, Turjman F, Pelissou_Guyotat I. Surgical management of cerebral arteriovenous malformations. In: Schmidek HH, Roberts DW (eds). Operative neurosurgical techniques. 5th ed., Philadephia, Saunders Elsevier 2006, 1263-1278.

18. Stereotaktična radiokirurgija - gama nož

Darko Chudy

Uvod
Gama nož (Gamma knife)
Protonski delci

Uvod

Streotaktična kirurgija je nastala, da bi se izognili odpiranju lobanje in s tem povezanim zapletom, kot so pooperativna krvavitev, infekcija in drugi. V literaturi srečamo različne izraze, npr. stereotaktična radioterapija, ki označuje frakcionirano terapijo z usmerjenimi žarki in stereotaktična radiokirurgija kot enkratno stereotaktično usmerjeno obsevanje. Stereotaktično obsevanje združuje obe navedeni vrsti radioterapije. Glavna značilnost je, da se v želeno področje stereotaktično usmeri žarke iz različnih smeri s čim večjo natančnostjo in tako doseže nesorazmerje med dozo žarkov na mestu patološkega procesa in v okolnem zdravem tkivu. Čim več je izvorov žarkov iz različnih smeri usmerjenih v eno točko, večja bo doza žarčenja v samem žarišču, medtem ko pa so doze posameznih žarčenj manjše.

Gama nož (Gamma knife)

Lars Leksell je v petdesetih letih prejšnjega stoletja zasnoval idejo o tem, kako bi v funkcionalni nevrokirurgiji izrabil energijo ionizirajočega sevanja za ustvarjanje ciljanih lezij v področju talamusa in trigeminusovega ganglija. Skonstruiral je napravo, ki uporablja žarke iz več virov (v začetku 170 izotopov 60Co), ki so sferično nameščeni in usmerjeni v eno žarišče. Ker gre za gama žarke, je napravo imenoval gama nož (gamma knife). S to napravo je lahko napravil talamotomijo ali palidotomijo brez odpiranja lobanje in na ta način je lahko preprečil morebitno pooperativno krvavitev ali infekcijo. Takrat so bile za diagnostiko na voljo ventrikulografija in angiografija, zato se gama nož še ni mogel uporabljati za zdravljenje tumorjev.

Leksellov učenec Ladislav Steiner je leta 1971 pričel uporabljati gama nož za zdravljenje arteriovenskih malformacij (AVM). Istočasno je Kjellberg na Harvardskem vseučilišču pričel uporabljati ciklotron za obsevanje tumorjev hipofize in kraniofaringiomov. Steiner in Kjellberg sta leta 1979 prvič predstavila večje skupine bolnikov, pri katerih so radiokirurško zdravili kraniofaringeome, pinealome, adenome hipofize, nevrinome in arteriovenske malformacije. Stereotaktična radiokirurgija je bila sprejeta kot nova metoda zdravljenja za številne patološke procese. Seveda pa ima, kot vsaka druga vrsta zdravljenja, svoje indikacije in omejitve.

Razen obsevanja s protoni s pomočjo ciklotrona in fotonskega obsevanja s pomočjo gama noža se danes uporablja tudi obsevanje s fotoni, pridobljenimi z linearnim pospeševalnikom. Ker ima le nekaj ustanov v svetu ciklotron ali gama nož, so za stereotaktično radiokirurgijo poskusili uporabiti tudi linearni pospeševalnik. Betti in Derechinsky sta s sodelavci leta 1983 z linearnim pospeševalnikom obsevala samo bolnikovo glavo, ki sta jo vrtela v horizontalni ravnini. Žal nista dosegla zadostne usmeritve žarkov v eno področje. Prve uspehe je dosegel

Frederico Colombo 1985 leta v Vicenzi, ko je vrtel bolnikovo glavo v horizontalni ravnini in lok linearnega pospeševalnika v vertikalni ravnini. Na ta način je dobil zadostne učinke stereotaktičnega obsevanja. Istočasno je Hartman s sodelavci razvil podoben sistem v Heidelbergu.

Gama nož ima pet osnovnih delov **(slika 1)**:

1. radioaktivni del s skupno 201 palčko izotopa 60Co, pridobljeno z bombardiranjem 59Co v jedrskem reaktorju,
2. miza s čelado in kolimatorji velikosti od 4, 8, 14 in 18 mm,
3. kontrolna miza z gibljivim mehanizmom,
4. stereotaktični okvir za postavitev glave v koordinatni sistem,
5. sistem za računalniško načrtovanje doze.

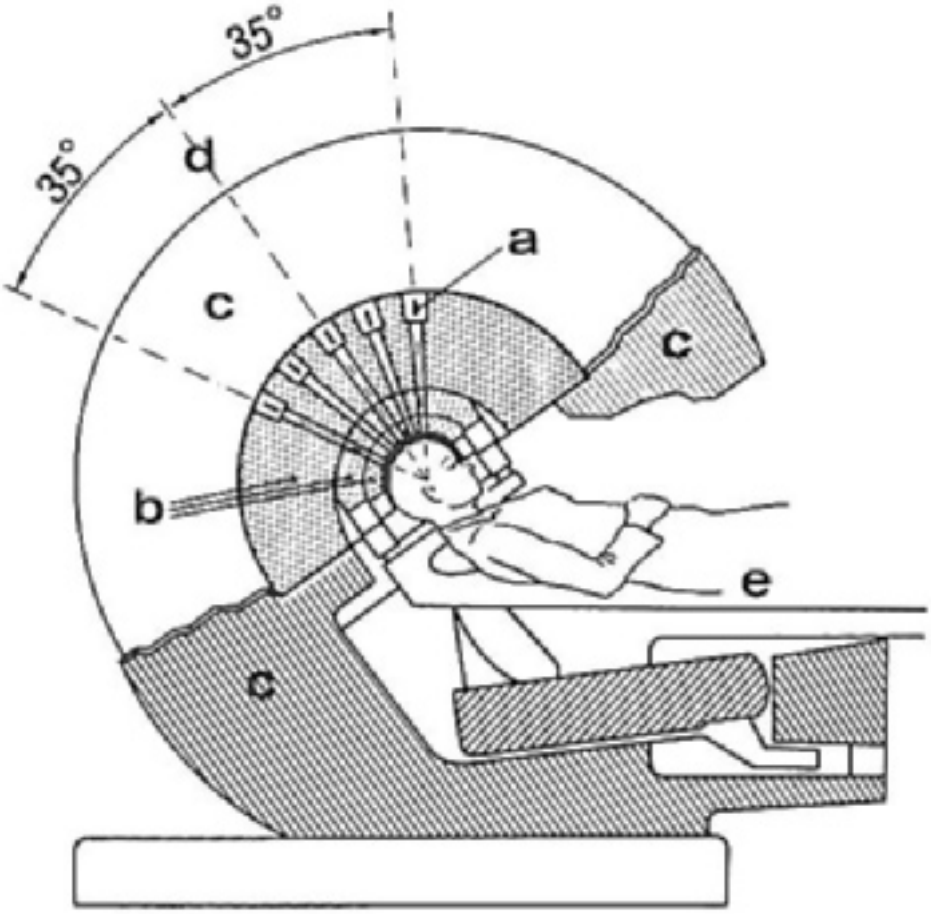

Slika 1

Slika 1 Shema osnovnih sestavnih delov gama noža. a = izvor sevanja radioaktivnega kobalta; b = čelada s kolimatorji; c = stojalo z zaščitno čelado; d = obseg kota, kjer so nameščeni izvori sevanja; e = miza s pogonskim mehanizmom.

Radioaktivni del gama noža tvori izotop 60Co, ki razpade v 60Ni in pri tem nastane foton z energijo 1,17 MeV in 1,33 MeV. Kobaltne palice, ki so široke 1 mm in dolge 6 mm, imajo razpolovno dobo 5,26 let. V tem času se sevanje zmanjša za polovico in zato morajo biti doze dvakrat večje. Zamenjava izotopa 60Co v gama nožu se priporoča vsakih 7 do 10 let.

Stereotaktično izračunana ciljna točka se ujema s centralno točko gama noža z natančnostjo 0,5 mm. Osi žarkov iz 201 izvora žarčenja je potrebno usmeriti v žarišče s premerom 0,3 mm. Pri tem natančnost ni odvisna samo od naprave same, temveč tudi od natančnosti predhodnega slikanja. Na primer pri slikanju z magnetno resonanco visoke resolucije se po eni strani dobro prikažejo znotrajlobanjske strukture, po drugi strani pa je zaradi nehomogenosti magnetnega polja velika verjetnost distorzije. Računalniška tomografija pa ima sicer manjšo resolucijo, vendar nima distorzije slike.

S pazljivim načrtovanjem doze dosežemo:

- bolj homogeno polje znotraj patološke formacije oz. ciljnega področja,
- postopno zmanjšanje intenzitete žarčenja med robom patološke tvorbe in okolne zdrave možganovine.

Med obsevanjem tumorja, ki je v bližini pomembnih struktur, kot so npr. vidni živec, primarna motorična ali senzorična skorja, je potrebno paziti, da ne pride do poškodbe teh struktur, da se s tem ne zmanjša kvaliteta bolnikovega življenja.

Doza se določa glede na:

- naravo patološkega procesa (arteriovenska malformacija, benigni ali maligni tumorji...),
- anatomsko področje, kjer se patološka tvorba nahaja,
- velikost tvorbe,
- klinično stanje bolnika (starost, izčrpanost, predhodna obsevanja in operacije).

Uporaba

Pri arteriovenskih malformacijah z obsevanjem dosežemo proliferacijo subendotelnih celic v krvnih žilah. Tako pride do postopnega zaprtja lumna žil, ki se konča s prekomerno tvorbo ekstracelularnega kolagenskega matriksa. Ta proces traja v majhnih žilnih malformacijah dve, v večjih pa do tri leta. V tem času, ki ga imenujemo obdobje latence oz. kritično obdobje, lahko pride do razpoka malformacije in do krvavitve. Posamezni avtorji trdijo, da je verjetnost razpoka v obdobju latence večja, spet drugi pa, da je verjetnost enaka kot pri nezdravljenih angiomih. Colombo je opisal, da je smrt zaradi razpoka v obdobju latence malo večja kot pri nezdravljenih angiomih. To razlaga s tem, da je zaprtje lumna žil neenakomerno in pride do neenakomernega toka krvi znotraj angioma. Svoja opažanja je podkrepil z dejstvom, da veliki angiomi v latentnem obdobju po obsevanju pogosteje razpočijo kot manjši, kar je obratno kot pri bolnikih z nerazpočenimi angiomi. Mikronevrokirurška odstranitev angioma je najprimernejša metoda preprečitve krvavitve. Stereotaktična radioterapija angioma pride v poštev, ko so malformacije neprimerne za nevrokirurško zdravljenje in niso primerne za embolizacijo. Uspešnost obliteracije angiomov po obsevanju se ugotavlja s kontrolno angiografijo in znaša 80% do 95% v obdobju dveh let za angiome, manjše od 25 mm, za večje od 25 mm pa znaša uspešnost 30% do 50%.

Kot zaplet se, razen krvavitve, omenja tudi edem okolnega tkiva, povzročen z obsevanjem. Slednjega je možno omiliti z uporabo kortikosteroidov. Hujši zaplet pa je pojav radionekroze, kjer gre za propad možganovine kot posledico obsevanja. Ta zaplet se lahko razvije tudi več let po obsevanju. Zaplet je redek, vendar je nanj potrebno opozoriti, še zlasti če gre za večjo malformacijo.

Stereotaktično obsevanje se uporablja tudi za zdravljenje meningiomov, zlasti takrat, kadar se nahajajo na mestih, ki so težje dostopna za mikrokirurško odstranitev ali pa so tako majhni, da je tveganje radiokirurgije bistveno manjše, kot je tveganje odprte operacije. Včasih je pomembno pustiti možnost izbire tudi bolniku, da se odloči za posamezno metodo, potem ko se mu razumljivo predstavi prednosti in tveganja obeh. Najpogostejše lokacije za zdravljenje meningiomov s stereotaktičnim obsevavanjem so: kavenozni sinus, medialni del sfenoidnega krila in petroklivalno področje. Včasih izberemo tudi kombinirano zdravljenje in sicer nepopolna mikrokirurška odstranitev tumorja v teh področjih in pooperativno stereotaktično obsevanje. Rezultati takšnega kombiniranega zdravljenja so primerljivi s popolno mikrokirurško odstranitvijo tumorja.

Stereotaktično obsevanje pa se uporablja tudi za zdravljenje švanoma vestibularnega živca. Poseg so v svetu do 1995. leta naredili pri 4000 bolnikih in sedaj lahko govorimo o dolgoročnih rezultatih takšnega zdravljenja. Kljub temu pa zaenkrat še ni splošno veljavnih priporočil, kdaj se priporoča mikrokirurško zdravljenje in kdaj stereotaktično obsevanje. Načeloma velja, da se pri starejših bolnikih s švanomom vestibularnega živca brez večjega kompresijskega učinka na okolne strukture priporoča kot najprimernejši postopek stereotaktično obsevanje. Walner po nepopolni odstranitvi švanoma vestibularnega živca predlaga stereotaktično obsevanje preostalega dela in navaja zmanjšanje recidiva s 46% pri neobsevanih na 6% pri obsevanih. Danes se bolnikom svetujejo tri možne oblike zdravljenja švanoma: nevrokirurška odstranitev, radiokirurgija (gamma knife ali LINAC) ter tudi možnost rednih radioloških kontrol t.i. "wait and see" in se terapija predlaga v primeru odkrite rasti oziroma progresa tumorja.

Steiner je s stereotaktičnim obsevanjem pri 107 bolnikih s švanomom vestibularnega živca velikosti od 0,5 do 13,2 cm^3 dosegel zmanjšanje tumorja pri 76% bolnikov, tumorji so ostali enako veliki pri 19% bolnikov, progres pa so opazili pri 5% bolnikov. Spremljanje te skupine bolnikov v obdobju sedemih let je pokazalo zmanjšanje tumorjev od 15 do 75% začetne velikosti. Noren, ki je delal na inštitutu Karolinska, Stockholm, je pri več kot 400 bolnikih dosegel zmanjšanje tumorja in sicer pri 32% bolnikih v prvem letu po obsevanju, pri 40% po dveh letih, pri 64% po štirih letih in pri 91% po desetih letih. Zabeležil je 6% recidivov v obdobju dveh do treh let po obsevanju. Komplikacije po stereotaktičnem posegu kot pareza obraznega živca, naglušnost, hidrocefalus in druge so primerljive s komplikacijami po opravljenem mikronevrokirurškem posegu v najbolj izkušenih rokah. Poudarja se, da je cilj stereotaktičnega obsevanja preprečitev nadaljnje rasti tumorja, s katero bi lahko prišlo do nevrološkega poslabšanja, in ne njegova popolna odstranitev.

Nizkostopenjski gliomi se češče zdravijo s brahiterapijo, npr. z izotopom joda 125, ki se ga ciljano vstavi v tumor. Računalniško pa se prej izračuna potrebna doza in velikost ter število delcev izotopa. Zdravljenje glioblastoma z gama nožem ali linearnim pospeševalnikom v primerjavi z mikronevrokirurškim ni bolj uspešno.

Uspešno je obsevanje metastaz v osrednjem živčnem sistemu, saj so raziskave pokazale zmanjšanje ali popolno regresijo pri kar 55% bolnikov. Uspeh je odvisen tudi od mesta metastaze. Na stereotaktično obsevanje bolje reagirajo supratentorijske kot infratentorijske metastaze. Boljši uspeh je tudi pri metastazah, ki imajo premer manjši od 2 cm in v kolikor bolnik ni imel že prej metastaz v osrednjem živčnem sistemu, ki so bile bodisi operirane ali pa obsevane. Velja načelo, da se stereotaktično obsevanje lahko uporabi pri največ treh metastazah v osrednjem živčnem sistemu. Včasih pa se glede na velikost in položaj metastaz obseva tudi večje število teh lezij. Prednost radiokirurgije v primerjavi z nevrokirurško operacijo je tudi ta, da po radiokirurškem posegu ni potrebno obsevanje celih možganov (whole brain irradiation WBI) s 30 Gy, medtem ko je to obvezno po nevrokirurški operaciji. Obsevanje celih možganov ima dolgoročno gledano številne negativne učinke, med njimi tudi spominske in kognitivne izpade.

Nevroonkologi menijo, da stereotaktično obsevanje ni primerno za tumorje, ki imajo znaten kompresijski učinek na okolne možgane, kajti s tem zdravljenjem se lahko pričakuje zmanjšanje učinka mase šele po dveh mesecih po obsevanju.

Obsevanje s protonskimi delci

S pomočjo ciklotrona je možno obsevati z delci namesto s fotoni. Včasih so uporabljali različne ione npr. helija in ogljika, danes pa se uporabljajo protoni. Pomembna prednost obsevanja s protoni je ta, da se lažje doseže postopno zmanjševanje doze ob večji homogenosti polja. Pri prehodu delcev se doseže trikrat večja izguba energije na razdalji 6 do 8 mm. Fotonsko obsevanje pa enakomerno razporedi energijo vzdolž svoje poti in nima vrha energetske porazdelitve. Obsevanje s protonskimi delci je zlasti primerno za zdravljenje površinsko ležečih tumorjev, ker se energija sevanja po t.i. vrhu razporeditve (distribucije) naglo zmanjša. S tem je mogoče energijo sevanja učinkovito razporediti znotraj tumorja, okolna možganovina pa prejme samo majhno količino sevanja. Zaenkrat je dostopnost do te oblike zdravljenja omejena na nekaj centrov, saj je cena ciklotrona nekaj deset milijonov dolarjev.

Literatura

1. Schulder M. Stereotactic Radiosurgery: Indications and general technical consideration. In: Schulder M, Gandhi DCh (eds). Handbook of stereotactic and functional neurosurgery. New York, Basel, Marcel Dekker, Inc. 2003, 129-38.

2. Steiner L, Yen CP, Jagannathan J, Schlesinger D, Steiner M. Gamma knife: Clinical Aspects. In: Lozano A, Gildenberg PL, Tasker RR (eds). Textbook of stereotactic and functional neurosurgery, 2nd ed., Berlin, Heidelberg, Springer, 2009.

3. Black PM, Tariq F. What every neurosurgeon should know about stereotactic radiosurgery In: Lozano A, Gildenberg PL, Tasker RR (eds). Textbook of stereotactic and functional neurosurgery, 2nd ed., Berlin, Heidelberg, Springer, 2009.

4. Bova FJ, Friedman WA. Linac Radiosurgery: Technical Aspects In: Lozano A, Gildenberg PL, Tasker RR (eds). Textbook of stereotactic and functional neurosurgery, 2nd ed., Berlin, Heidelberg, Springer, 2009.

5. Colombo F, Pozza F, Chierego G. Linear accelerator radiosurgery of arteriovenous malformations: An update. Neurosurgery 1994;34:14-21.

6. Schrieve DC, Alexander EI, Wen PY. Comparison of stereotactic radiosurgery and brachytherapy in the treatment of recurrent glioblastoma multiforme. Neurosurgery 1995;36:275-84.

19. Stereotaktična radiokirurgija - linearni pospeševalnik

Božidar Casar, Uroš Smrdel

Linearni pospeševalnik
Osnovni principi SRK z linearnim pospeševalnikom
Postopek
Tehnike radiokirurškega obsevanja
Klinične indikacije
Zaključek

Linearni pospeševalnik

V drugi polovici 70-tih let je prišlo do ideje o uporabi linearnega pospeševalnika za stereotaktična obsevanja in v sredini 80-tih let do prve klinične uporabe. Od takrat je uporaba linearnega pospeševalnika za stereotaktično radiokirurgijo v porastu in je postala dostopna širokemu krogu terapevtov.

Linearni pospeševalniki, ki jih uporabljamo v medicini, so aparature, s katerimi proizvajamo elektronske in fotonske žarke visokih energij. Ker je delovanje takšnih pospeševalnikov zelo kompleksno, ga bomo opisali le na kratko. V pospeševalni cevi pospešujemo elektrone do energij od 4 MeV do 25 MeV. Ker so cevi običajno vodoravne, elektronske žarke na koncu pospeševalne poti s posebnimi zelo močnimi magneti uklonimo, tako da je njihova smer navpična (proti mizi, na kateri leži bolnik) **(slika 1)**. Da lahko iz elektronskega žarka dobimo fotonske žarke, postavimo na pot elektronov t.i. tarčo (kovina z visokim vrstnim številom). Ko elektroni zadenejo tarčo, pride do zavornega sevanja, katerega rezultat so visokoenergijski fotoni, ki jih izkoriščamo tudi pri stereotaktični radiokirurgiji (SRK). Podobno kot pri gama nožu, tudi tu bolnika obsevamo iz več strani, vendar ne statično ampak roko pospeševalnika vrtimo okrog bolnika in na ta način dosežemo, da je prizadeto področje obsevano z več strani.

Slika 1

Slika 1 Shematičen prikaz linearnega pospeševalnika za uporabo v SRK in bolnika v običajni terapevtski legi (z dovoljenjem BrainLab AG).

Osnovni principi SRK z linearnim pospeševalnikom

V standardni radioterapiji bolnika obsevamo z več manjšimi odmerki sevanja tekom več tednov, medtem ko je za SRK značilno, da bolnika obsevamo z eno samo frakcijo z zelo visoko dozo ionizirajočega sevanja, tudi do več 10 Gy, kar zagotavlja popolno uničenje tkiva znotraj tarčnega volumna. Najpomembnejša prednost SRK pred klasičnim obsevanjem je njena velika prostorska natančnost, s katero lahko izbrane lezije obsevamo. Pri SRK je prostorska natančnost, s katero lahko obsevamo, znotraj 1 mm, medtem ko je pri klasični radioterapiji le-ta nekako od 3 mm do 5 mm. Zato, da dosežemo tako visoko prostorsko natančnost, potrebujemo poleg mehansko zanesljivega linearnega pospeševalnika tudi posebne imobilizacijske pripomočke, s katerimi fiksiramo bolnikovo glavo (v primeru SRK za obolenja v možganih).

Postopek SRK torej temelji na natančni določitvi lege tarče oziroma tarčnega volumna in kritičnih organov znotraj tridimenzionalnega koordinatnega sistema. Pripomočki, ki jih za to uporabljamo, so različni, osnovni pa so: stereotaktični okvir, stereotaktična maska in lokalizacijska kocka, ki s svojimi oznakami predstavlja referenčni koordinatni sistem in omogoča natančno določitev lege volumnov.

Poleg tega potrebujemo še:

- opremo za radiološko diagnostiko, ki jo uporabljamo za prikaz tarče in struktur (računalniški tomograf in magnetno resonanco ali opremo za digitalno substrakcijsko angiografijo - DSA)
- programsko opremo, ki omogoča določitev volumnov in njihove lege znotraj referenčnega koordinatnega sistema
- programsko opremo za načrtovanje radiokirurškega obsevanja in izračun razporeditve absorbiranega odmerka ionizirajočega sevanja v tarči in kritičnih organih.

Postopek

Po odločitvi o izvedbi SRK se postopek prične s pritrditvijo stereotaktičnega okvirja na bolnikovo glavo, ki ga s štirimi vijaki fiksiramo na lobanjsko kost. ali pa tudi termoplastično masko s posebnim držalom za čeljust, ki prav tako zagotavlja dobro imobilizacijo,.čeprav slabšo, kot v prvem primeru. Pri lezijah izven osrednjega živčevja uporabljamo tudi druge fiksacijske pripomočke.

Pritrditvi okvirja sledi pritrditev lokalizacijske kocke in računalniško tomografsko slikanje (CT) **(slika 2)**.

Slike prenesemo v računalniški sistem za načrtovanje radiokiruškega posega, kjer dodatno zlijemo (združimo) CT posnetke s posnetki magnetno resonančnega slikanja (MR) ali pa DSA v primeru arteriovenskih malformacij (AVM). Temu sledi določitev volumnov.

Radioterapevt določi ob sodelovanju nevrokirurga oz. nevroradiologa tarčni volumen in varnostni rob, ravno tako pa tudi kritične organe, na katerih bi ob prevelikem odmerku sevanja lahko prišlo do sevalnih poškodb. Pri obsevanju tarč znotraj osrednjega živčevja so

kritični organi: možgansko deblo, oči, vidna živca, optična kjazma in eventualno tudi optična trakta.

Po predpisu odmerka sevanja na tarčni volumen in omejitev za kritične organe radiofizik izdela obsevalni načrt, kjer so prikazane t.i. izodozne krivulje **(slika 3)**, preveri pa tudi ustreznost dozimetričnih, geometrijskih in žarkovnih lastnosti linearnega pospeševalnika. V načrtovalnem sistemu izračunamo tudi natančne lege izbranih volumnov glede na referenčni koordinatni sistem.

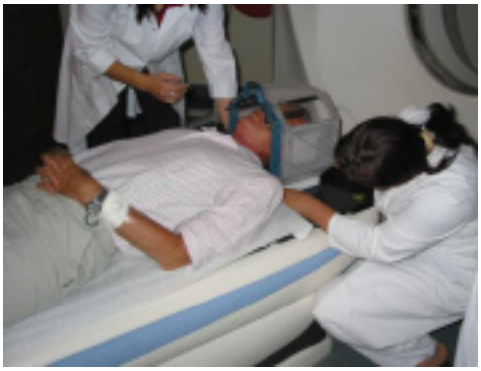

Slika 2

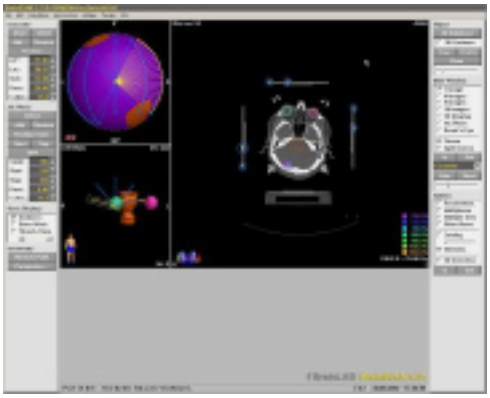

Slika 3

Slika 2 Bolnik med pripravo na SRK neposredno pred CT slikanjem. Na glavo bolnika je pritrjen stereotaktični okvir in lokalizacijska kocka.

Slika 3 Obsevalni načrt za SRK na vrisan tarčni volumen (metastaza) z razporeditvijo doze.

Tehnike radiokirurškega obsevanja

Pri SRK uporabljamo več obsevalnih tehnik, s katerimi dosežemo predpisan odmerek sevanja na tarčo in zadostimo omejitvam. Skupno vsem obsevalnim tehnikam je to, da uporabljamo večje število žarkovnih snopov iz linearnega pospeševalnika, ki so usmerjeni v središče tarčnega volumna. Na ta način dosežemo visoko koncentracijo absorbiranega odmerka sevanja v samem tarčnem volumnu in običajno sprejemljivo absorbirano dozo sevanja v okoliških kritičnih organih. Nekatere osnovne tehnike so:

Statična konformna polja

Pri tej tehniki obsevamo tarčni volumen iz več smeri s statičnimi žarkovnimi snopi. Vsak od snopov je individualno oblikovan tako, da čimbolj natančno posnema dvodimenzionalno projekcijo tarčnega volumna v smeri, iz katere žarki prihajajo. Smeri žarkov izbiramo tako, da se čimbolj izognemo neposrednemu prehodu skozi kritične organe.

Nekoplanarni konvergentni loki

S to tehniko obsevamo tarčni volumen tako, da se roka linearnega pospeševalnika vrti okrog bolnika oziroma tarčnega volumna med tem, ko kontinuirano seva. Bolnika na ta način obsevamo z več nekoplanarnimi loki, ki imajo presečišče v središču tarčnega volumna.

Prednost te tehnike je, da lahko dobimo konformnejšo porazdelitev absorbirane doze, saj je tarčni volumen obsevan z več strani, kot pri tehniki statičnih konformnih polj.

Intenzitetno modulirana radiokirurgija

Ta zahtevna tehnika se je razvila v zadnjem desetletju in za razliko od prej omenjenih omogoča konformno prilagajanje dozne porazdelitve tudi tarčnim volumnom konkavnih oblik. To je tudi tehnika, ki ne glede na inferiornejše mehanske lastnosti linearnih pospeševalnikov glede na gama nož zagotavlja natančnejšo pokritost tarčnega volumna.

Klinične indikacije

Pri obsevanju lezij v osrednjem živčevju so prva in najpogostejša indikacija zasevki solidnih tumorjev. Pri zdravljenju zasevkov solidnih tumorjev nas vodijo nekatere omejitve:

- število lezij od 1 do 3 (klinična korist obsevanja več lezij ni jasno dokazana),
- največji skupni volumen lezij do nekaj 10 cm^3,
- lega lezij,
- potreba po kirurški dekompresiji je kontraindikacija,
- histološko drobnocelični pljučni rak je kontraindikacija.

Arteriovenske malformacije (AVM) so druga najpogostejša indikacija za zdravljenje s SRK. Seveda je pri bolnikih z AVM po SRK do obliteracije spremembe nevarnost krvavitve enaka kot pri nezdravljenih bolnikih.

Številčno redkejše indikacije pa so še: akustični nevrinomi, meningiomi, adenomi hipofize, recidivni meduloblastom, gliomi (predvsem kot dodatno obsevanje recidiva), hordomi, hondrosarkomi, nekateri redkejši benigni in maligni tumorji ter funkcionalne spremembe in tumorji nosnega žrela **(tabela 1)**.

Stereotaktična radiokirurgija ni indicirana pri lezijah, kjer je potrebna dekompresija, sicer pa je učinek SRK podoben učinku operativnega pristopa, vendar s časovnim zamikom (nekaj mesecev).

Indikacije
arteriovenske malformacije
zasevki v možganih
akustični nevrinomi
meningiomi
gliomi (predvsem kot dodatno obsevanje)
adenomi hipofize
karcinom nosnega žrela
recidivni meduloblastom
tumorji lobanjske baze
funkcionalne lezije

Tabela 1: Indikacije za SRK

Zaključek

Uvedba SRK z linearnim pospeševalnikom je omogočila dostopnost natančnega enkratnega obsevanja širšemu krogu bolnikov, saj lahko uporabljamo klasične linearne pospeševalnike, ki jih uporabljamo v radioterapiji. Potrebna je le večja mehanska stabilnost, ki je pri novejših pospeševalnikih dosegljiva, in določena dodatna oprema. Kljub nekoliko manjši prostorski natančnosti v primerjavi z gama nožem ima SRK z linearnim pospeševalnikom tudi prednosti: obsevamo lahko z višjo energijo fotonskih žarkov, ko je to potrebno, obsevalna polja lahko zelo natančno oblikujemo s pomočjo posebnih sistemov za oblikovanje obsevalnih polj, poleg tega pa lahko zelo natančno obsevamo tudi lezije konkavnih oblik, kar je pri gama nožu skorajda nemogoče.

Literatura

1. Strojan P, Casar B, Petrič P, Serša G. Radioterapija. V: Novaković S, Hočevar M, Jezeršek Novaković B, Strojan P, Žgajnar J (ur). Onkologija: raziskovanje, diagnostika in zdravljenje raka. 1. izd. Ljubljana: Mladinska knjiga, 2009;120-55.

2. Casar B, Strojan P. Stereotaktična tehnika v radioterapiji. Onkologija 2003;12-4.

3. Podgorsak EB, Podgorsak MB. Stereotactic irradiation. In: van Dyk J (ed). The modern technology of radiation oncology. Madison, Wisconsin. Medical Physics Publishing, 1999;589−639.

4. Bova FJ, Meeks SL, Friedman WA. Linac radiosurgery requirements, procedures, and testing. In: Khan FM, Potish RA (eds). Treatment planning in radiation oncology. Baltimore. Williams & Wilkins, 1998;215−41.

20. Nevrorehabilitacija

Matej Lipovšek

Uvod
Medicinska vloga pri zgodnji nevrorehabilitaciji: nevrokirurško-nevrološki vidik
Logopedski vidik pri zgodnji nevrorehabilitaciji
Psihološki vidik pri zgodnji nevrorehabilitaciji
Nevrofizioterapevstki vidik pri zgodnji nevrorehabilitaciji
Vključevanje družinskega člana v terapijo

Uvod

Različne bolezenske okvare osrednjega živčnega sistema zahtevajo globalni rehabilitacijski pristop. To velja predvsem za možganske okvare, kjer gre za fizične izpade in kognitivne motnje, še zlasti, če gre za pridružene motnje govora. Takšno stanje pogosto spremljajo motnje obnašanja, čustvene spremembe in nesposobnost komuniciranja z okolico. Nevrorehabilitacija je torej visoko specializiran terapevtski proces, ki bolniku pomaga prebroditi posledice možganske okvare. Izboljšanje je možno z multidisciplinarnim timskim pristopom, ki deluje na principu celostne obravnave posameznika. Če možganske okvare ostanejo, bolniku v končni fazi škodijo na njegovem ekonomskem in socialnem nivoju. Možganska okvara lahko zato pripelje do družinskih in socialnih zapletov in neredko povzroči tragične posledice, ki trajajo do konca življenja. Široke izkušnje rehabilitacijskih ustanov, specializiranih za nevrološke okvare, se držijo določenih načel rehabilitacije*, ki zagotavljajo najboljši izid terapije po prestani možganski poškodbi, po žilni okvari možganov in nekaterih drugih bolezenskih stanjih. Ta načela so:

- **zgodnji** pričetek nevrorehabilitacije,
- **timsko** delo različnih strokovnih profilov,
- **individualna** terapija,
- **intenzivnost** rehabilitacije po meri bolnikove sposobnosti,
- **evidenca** opravljenega dela.

V okvir nevrorehabilitacije štejemo vse medicinske postopke, ki pripomorejo k izboljšanju bolnikove nevrološke okvare. Medicinska terapija predstavlja prvi korak, ki se začne v enoti za intenzivno terapijo, recimo, če so ogroženi vitalni dejavniki in je hkrati prizadeta zavest.

*Mnogim zdravstvenim ustanovam je težko ali nemogoče zagotoviti primeren nevrorehabilitacijski tim, ki bi nudil nevrorehabilitacijo v zgodnjem (hospitalnem) obdobju. Zanašajo se na uspehe, ki bi jih naj dosegla zapoznela rehabilitacija. Takšni, zdaj že preseženi pogledi, so marsikje trdno ustaljeni in jih je težko spreminjati. Ob še tako dobrih rehabilitacijskih postopkih in uspehih zdravljenja še vedno primanjkuje dovolj razumevanja tistih, ki odločajo o financiranju rehabilitacijskih programov v bolnišnicah. To je glavni razlog, da rehabilitacijo prepogosto ločujemo od zdravljenja v bolnišnicah in jo priporočamo, oziroma nudimo, ko so okvarjene nevrološke funkcije že zasidrane.

Nevrorehabilitacija se lahko prične že v tem zgodnjem obdobju in sama zožena zavest ni kontraindikacija za evaluacijo začetnih nevrorehabilitacijskih postopkov. Programska zgodnja nevrorehabilitacija pa se prične takrat, ko klinična slika dopušča. Poudarek je torej na čimprejšnjem pričetku nevrorehabilitacije.

Nevrorehabilitacijski tim sestavljajo nevrokirurg ali nevrolog, nevropsiholog ali klinični psiholog, logoped, nevro-fizioterapevt in socialni delavec. Po potrebi se timu pridruži še kakšen drug strokovnjak. Timsko delo mora biti koordinirano in ga vodi zdravnik s pozitivnim odnosom do nevrorehabilitacije v okviru svoje službene obveznosti. Delo z bolnikom se med različnimi terapevti prepleta, informacija o uspehih in zapletih med zdravljenjem mora biti na voljo vsakemu članu tima. Mora pa biti na voljo tudi medicinskemu osebju, ki v prvi vrsti sodeluje pri zdravljenju bolnika. Za to je odgovoren koordinator tima. Okrevanje ni vedno enako, zato nevrorehabilitacijske postopke prilagajamo, tudi spreminjamo, včasih prehodno terapija zastane, a primarni namen timskega dela je, da čim prej izkoristi vse bolnikove ohranjene sposobnosti in potenciale, ki služijo za izboljšanje primarno okvarjenih funkcij.

Nekatere bolnikove nevrološke okvare lahko izboljšamo z operativnim zdravljenjem, na primer z drenažo napredujočega hidrocefalusa ali s *funkcionalnim nevrokirurškim posegom*. Znana so nam področja, ki jih ta veja nevrokirurgije obravnava: zdravljenje motorične prizadetosti zaradi abnormnih zgibkov, spastičnosti ali paraplegije in tudi zdravljenje bolečine. Pomembno je, da je v okviru takšnega zdravljenja bolnik deležen posameznih nevrorehabilitacijskih postopkov.

Medicinska vloga pri zgodnji nevrorehabilitaciji: nevrokirurško-nevrološki vidik

Medicinski kriteriji so primarni v akutnem obdobju možganske okvare. Zato so odgovorni nevrokirurg, nevrolog, zdravnik intenzivist v enoti za intenzivno terapijo (EIT) in ves medicinski kader. V sklop teh postopkov prav tako sodijo zgodnje nevrorehabilitacijske ocene in posamezna ravnanja. Za harmonično timsko delo nevrorehabilitacijskega tima je odgovoren zdravnik. Na začetku zdravljenja hude možganske okvare se soočamo z ovirami, ki preprečujejo programiran rehabilitacijski pristop. Ovire predstavljajo:

- nezavestno stanje ali močno zožena zavest,
- bolnik ni sposoben komuniciranja (lahko gre za govorno motnjo),
- bolnikovo dihanje je odvisno od umetne ventilacije,
- različni bolnikovi vitalni znaki so prizadeti. V EIT je potreben "monitoring".

Izkušen strokovnjak nevrorehabilitacijskega tima (npr. logoped) lahko odkrije v stanju zožene zavesti v EIT posamezno smiselno motorično aktivnost. Če se takšen pojav ponovi, ga **ne** uvrščamo v refleksno dogajanje, kot bi zdravnik največkrat predpostavljal, temveč ga klasificiramo kot *optimalno funkcionalno sposobnost* bolnikovega trenutnega stanja. Presenetljivo je, kako lahko odkrijemo bolnikove komunikacijske sposobnosti kljub spremenjeni za vesti. Posamezno motorično aktivnost pa lahko opazimo pri negi bolnika ali pri nujnih posegih kot so aspiracijsko čiščenje dihalnih poti, uvajanje nazogastrične sonde, obračanje bolnika, podlaganje udov zaradi preprečevanja preležanin, mišičnih kontraktur, mišične spastičnosti in sklepnih zatrdelosti. Ob vsakem takšnem trenutku se moramo vprašati, kakšna je vendar bolnikova sposobnost, da ohrani miselni proces, pred-bolezensko izkušnjo in

razumevanje kljub možganski okvari, ki v določenem obdobju zahteva umetno ventilacijo. In ob tem zaradi zdravil, ki povzročijo telesno negibljivost. Gotovo storimo veliko napako, če o bolnikovem stanju razpravljamo pred njegovo posteljo in predpostavljamo, da nas ne razume. Jasno je, da zgodnje obdobje (hude) možganske okvare zahteva predvsem medicinske ukrepe. Ne glede na to je umno, da čim prej pridobimo podatke o bolnikovi zavesti in morebitni komunikacijski sposobnosti. Ocena mora biti neverbalna in jo opravi nevropsiholog ali logoped, ki je izkušen pri oceni kognitivnih sposobnosti in nevroloških izpadov. Skrbna primarna medicinska terapija zato vodi do zgodnje ocene bolnikove funkcionalne sposobnosti, kar kasneje služi pri nadaljevanju hospitalnega nevrorehabilitacijskega programa.

K nevrološkim okvaram, ki nastanejo nenadoma, pristopamo z medicinskega stališča na osnovi navodil – guidelines. Na primer, takšna navodila poznamo pri oskrbi nezgodne možganske poškodbe. Pomagajo nam usmeriti medicinske postopke, ki vodijo k fiziološkim procesom v možganih. Izvidi, ki jih dobimo pri "monitoringu" v EIT, na CT ali MR, iz laboratorija… nas ne smejo zapeljati, "da zdravimo" laboratorijske izvide, ekran na računalniku ali rentgenske slike, temveč, da nadaljujemo z rednim kliničnim pregledom bolnika. Samo bližnji klinični stik z bolnikom nam pomaga oceniti njegove funkcionalne sposobnosti. Izboljšanje je odvisno od stanja zavesti in drugih ohranjenih dejavnikov. Toda način zdravljenja, ki zahteva čas, je stvar naše doslednosti. Faktor časa je pomemben. Pravilni izbor določenega postopka v časovno pravem trenutku določa kvaliteto medicinskega dela.

Stanje *respiratornega in kardiovaskularnega sistema* zahteva, da skušamo preprečiti infekcijo. Kljub vsem naporom se zgodi, da vnetja ne preprečimo, a temu lahko sledi vprašanje o traheotomiji. Če je ta potrebna, moramo vedeti, da se bo nevrorehabilitacija zavlekla za tedne ali celo mesece.

Hranjenje, nazogastrična sonda, intravenozne tekočine, odvajanje urina in blata. Pri zoženi zavesti je medicinska oskrba nujna, saj lahko gre za okvaro na nivoju možganskega debla ali nad nivojem tentorija z motnjami v kognitivni sferi in za apraksijo. V teh primerih ne moremo oceniti vseh možganskih funkcionalnih izpadov in je zato potrebna medicinska pomoč pri hranjenju in nadzoru sprejetih in izločenih tekočin. Nazogastrično hranjenje je samo po sebi nenaravno in predstavlja oviro na lokalnem nivoju v ustni votlini. Z nevrorehabilitacijskega vidika je pomembno, da gledamo na ustno votlino kot na "križišče" treh vitalnih aktivnosti, ki se prav tu srečujejo in prepletajo. To so dihanje, požiranje in govor.

Oskrba na področju medicinskih sester in tehnikov je izjemno pomembna. Poudariti je treba nujnost intenzivne nege, preprečevanje tromboz in preležanin. Uspešno zdravljenje vodi do hitrejše splošne dejavnosti bolnika, končno pa tudi do hitrejše vertikalizacije. Pri tem morajo biti vključeni posamezni terapevti nevrorehabilitacijskega tima, predvsem sta nujno potrebna nevrofizioterapevt in logoped.

Izjemno pomembno je, da se medicinskemu zdravljenju priključijo nevrorehabilitacijski postopki. Timsko delo se kaže v tem, da sodelujejo različni strokovni profili v pozitivno naravnanem vzdušju s ciljem, ki vodi v bolnikovo korist. Ustvarimo ustrezno okolje, kjer imajo vsi terapevti enak cilj – optimalno izkoristiti dane možnosti in izboljšati bolnikovo možgansko prizadetost.

Kljub najboljšim načrtom in programom pa vemo, da zgodnja nevrorehabilitacija ne zagotavlja normalnega stanja kot pred možganskim incidentom. Mnogo medicinsko izobraženih posameznikov meni, da terminus "rehabilitacija" pomeni proces in dogodke, ki sledijo medicinskemu zdravljenju, po pravilu v drugi instituciji. Neredko se takšni programi pričnejo tedne in mesece po akutni možganski okvari. Izkušnje z zgodnjo nevrorehabilitacijo v okviru bolnišničnega zdravljenja pa kažejo, da so rezultati celostnega zdravljenja boljši kot programi, ki nudijo rehabilitacijo po hospitalizaciji. Zamujena priložnost ali celo opustitev rehabilitacije povzroča vrsto hudih posledic. Bolnik lahko konča v različnih domovih oskrbovancev. Velik problem povzročajo bolniki v vegetativnem stanju, kjer še danes nimamo dobrih rezultatov zdravljenja. Nevrorehabilitacija v teh primerih pogosto odpove, a treba je povedati, da vprašanja okrog vegetativnega stanja povzročajo vedno več polemik in poskusov, kako bi vendar pomagali tem najhuje prizadetim bolnikom.

Bolnikovi sorodniki so ob zapleteni (akutni) možganski okvari svojca močno prizadeti. Nujno potrebujejo informacije o stanju in o bolnikovi prihodnosti. O prizadetosti lahko svojcu posreduje pojasnila katerikoli član nevrorehabilitacijskega tima, a le v okviru svojih strokovnih pristojnosti. Bolnikov zdravnik ali zdravnik - koordinator nevrorehabilitacijskega tima poseduje vse podatke o kliničnem stanju ter o napredku bolnika in lahko zato najbolje posreduje vse želene informacije.

Logopedski vidik pri zgodnji nevrorehabilitaciji

Načelo celostnega delovanja možganov izhaja iz definicije govora. Govor je rezultat vseh človeških sposobnosti. Pri tem ne smemo predpostavljati le formalne strani govora temveč vsebino in sposobnost spontanega glasnega izgovora. Vendar, ne glede na to, katera vrsta govora je v ospredju možganskega delovanja - motorična sposobnost, razumevanje govora ali miselno kreiranje govora - moramo vedeti, da je med rehabilitacijo kakršnekoli govorne motnje vključena aktivnost vseh možganov. Gre za navzočnost začetne pozornosti, ki aktivira tista možganska področja, ki so odgovorna za začetek in obliko govornega izraza. Ta lahko predstavlja motorično aktivnost, zvočni produkt, zlog, besedo ali celo stavek.

Rehabilitacija govora zato vsebuje vse bolnikove sposobnosti in vsebuje vse nevrološke izpade. Prioriteto dajemo primarnim možganskim okvaram, ko ugotavljamo obsežnost funkcionalnih izpadov. Sekundarne okvare, kot posledica primarnih izpadov, se največkrat popravijo spontano oziroma terapija teh ni zahtevna in je v največji meri uspešna.

Na začetku je pogosto težko pričeti z učinkovitim zdravljenjem govora. Dober primer za to je *globalna afazija*. Tedaj pričnemo z ohromelim (plegičnim) zgornjim udom – z roko. Terapevtski postopki s prizadetim udom lahko ustvarijo boljše integralne fiziološke pogoje, ki recipročno omogočijo boljšo govorno aktivnost. Popravljanje motorične okvare v udih vliva bolniku optimizem, zato se bolj zaveda pomembnosti terapije. Ugoden rehabilitacijski odziv vodi do močnejšega in plodnejšega sodelovanja. Vsi terapevtski postopki morajo slediti naravnim in fizikalnim zakonom, ki veljajo za človeško telo. Zato je fizična rehabilitacija prizadetih delov telesa imenitna in pomembna stimulacija ter dobra priložnost za popravo govorne motnje. Kljub aktivnosti celotnega senzornega sistema vidimo, da na določeni stopnji govorne rehabilitacije potrebujemo senzorni vhod - preko receptorja. Ta je lahko vidni, slušni, taktilni, vibracijsko-taktilni ali proprioceptivni receptor. Izbor vodilnega receptorja je odločilnega pomena in se nanaša na vrsto govorne motnje ter na stopnjo senzorne, asociativne in motorične govorne zmogljivosti. Zavedamo se, da kortikalno strukturiranje govora (le

takšno je conditio sine qua non za spontan govor) ni možno brez zadostne slušne percepcije. Razmislek o odnosu med vidno in slušno percepcijo je prav tako pomemben pri terapiji govorne motnje. Branje in pisanje sta v direktni povezavi z govorno sposobnostjo in sicer na nivoju razumevanja in izražanja s pomočjo pisave. Ne branja ne pisanja ne moremo izključiti pri rehabilitaciji govora. Predstavljata nepogrešljiv vir pri terapiji in odražata uspešnost govornega popravljanja. Računanje, kot tudi muzikalne in ritmične sposobnosti, prinašajo raznolikost v didaktični program, a hkrati predstavljajo nujne povezave z vsakdanjim uporabnim govorom.

Uporaba *ritmične* sposobnosti, še posebej če je spontana in okrepljena, je zelo pomembna pri govorni terapiji. Vse, kar se odvija v naravi in pri človeku, temelji na ritmu. Omenimo nekatere – cirkulacija ali sunek, napetost moči ali sprememba položaja, navdušujoča zvočnost ali zibajoče kolebanje, uporaba pritiska ali popuščanja, elastično nategovanje, upor težnosti, budnost in spanje itn. Kar storimo brez določenega ritma, pelje v propad, saj je ritem fenomen, ki omogoči vzdržljivost, aktivnost, rast, razvoj in življenje. Zakon vztrajnosti in zakon pospeška vodita k vrhuncu in k neizbežnemu padcu. Sposobnost, ki jo obnavljamo, moramo vaditi ritmično. Torej počitku sledi aktivnost, premor sledi poudarku, pomnjenje ocenjujemo po učenju in odmoru. Vemo, da v določenem obdobju premor predstavlja aktivnost, ko se v možganih vzpostavljajo regenerativni procesi.

Intenzivnost terapije je zato relativna glede na individualno zmogljivost in stopnjo rehabilitacije. Če bolnik potrebuje pomoč, to je, da ne more delovati samostojno, mu jo nudimo. Pomeni, da so terapevtski sestanki kratki ali daljši, lahko enkrat ali dvakrat dnevno. Terapijo usmerjamo tako, da bolnik opravlja vaje čim prej samostojno. To je zelo pomembno. Na začetku bolniku pomagamo premikati ohromeli ud, roko ali nogo in, na primer, v bolnikovem imenu prepevamo, dokler se nam s petjem ne pridruži tudi sam. Zdi se enostavno in morda nepotrebno, ko mu pomagamo držati žlico v paretični roki ali potisnemo paretično nogo, da lahko brcne žogo. Vendar samo takšne vaje končno pripeljejo do neodvisne aktivnosti. Pogosto moramo na začetku razdeliti koordinirano gibanje v manjše segmente, ki jih nato vadimo, dokler ne izpolnimo prvotno planiranega koordiniranega gibanja.

Razumeti moramo soodvisnost določenih vaj. Na primer: če gre za *motorno afazijo*, lahko hkrati ugotovimo še *apraksijo* za požiranje in pri govoru nezmožnost pravilnega izdiha pri artikulaciji. Te funkcije izhajajo iz različnih možganskih področij, ki pa so normalno dirigirane v isti večnamenski organ. Z določenimi vajami, ki delujejo na periferni senzorni sistem, lahko usposobimo motorne sposobnosti tega večnamenskega organa. Bolnik to občuti le preko svojih proprioceptivnih sposobnostih.

S primernimi in odgovarjajočimi vajami je naša rehabilitacija uspešna, saj izkoriščamo sposobnost v možganih, ki zmorejo brezštevilne asociativne povezave. Odkriti pa moramo minimalne logične povezave asociativnih poti. Govorimo o logistiki, ker so psihološke in fiziološke aktivnosti med seboj prepletene in sinhronizirane ter jih ne moremo ločiti. Logika torej ponuja ogromno možnosti pri terapiji možganske okvare, toda to ne pomeni, da je vse okvare možno odpraviti. Dovolj pa je, da razumemo in sprejmemo nevrorehabilitacijo kot vzporedno zdravljenje že v zgodnjem obdobju možganske okvare tudi pri kompleksnih funkcionalnih izpadih. Če terapijo izvajamo korektno, se zdravljenje pravzaprav nikoli ne konča. Našo pomoč bolnik potrebuje, dokler samostojno ne uporablja in ne usvoji znanja in spretnosti, ki jih je pridobil s terapijo. Eden od kriterijev za prekinitev terapije je na primer

zmožnost in sposobnost bolnika z afazijo, da ponovi dolg stavek samo na osnovi slušne percepcije.

Terapevt mora pri svojem delu upoštevati ne samo individualne plati bolnikovega stanja, marveč mora biti pozoren tudi na okoliščine, v katerih bolnik živi. Sodelujoč in naravno razumen bolnik lahko pride do rezultatov, ki presegajo vsa prognostična pričakovanja.

Terapija govora se prične z aktivnimi vajami, uporabljajoč ohranjene možganske funkcionalne strukture, ki so povezane s primarnimi govornimi področji. Popolnoma nesmiselno je usmeriti terapijo na okvarjeno funkcionalno področje, zlasti če gre za obsežno okvaro. Izbrane strukture postopoma sproščamo, dokler ne ustvarimo najboljšega govornega izražanja. To ponavljamo, dokler priučena zmožnost govora ne postane zavestna govorna funkcija. Vaje so potrebne zaradi sinaptičnih povezav, ki pa ne smejo postati prekomerno čvrste. Perseveracija naučenega je moteč dejavnik pri govorni rehabilitaciji. Zato stremimo k temu, da so sinaptične povezave sprva ohlapne. Visoko diferenciran govor nastopi šele ob razvoju spomina na kortikalnem nivoju. Bolnik pa ga lahko s pridom uporablja šele takrat, kadar pomen govora čustveno tudi doživi. Redno ponavljanje je nujno, ko povečujemo slovnično obliko izgovora.

Apraksija je motnja, pri kateri gre za motorično nezmožnost izvedbe že prej usvojenih gibov. Okvara je največkrat v parietalnem režnju velikih možganov. V povezavi z govorno motnjo je apraksija orofacialnega področja huda okvara, ki bolniku onemogoči samostojno izboljšanje brez usmerjene rehabilitacijske terapije.

Rehabilitacija ohromelega uda. Z uporabo različnih senzornih dražljajev (statično in dinamično trenje ter pozitiven in negativen pritisk) zbujamo ohranjene motorične sposobnosti v udu. V možganih ustvarjamo asociativno mrežo povezav, ki vzbujajo centralno aktivnost in povelja za motorični gib v prizadetem udu. Uspeh se kaže po strpni rehabilitaciji, ki se razlikuje od klasičnih principov fizioterapije.

Posebej je potrebno poudariti, da vsa logopedska terapija zahteva **evidentiranje postopkov** v obliki dnevnika. V njem zapisujemo in vidimo časovni razvoj, napredek, prehodne težave in seznam različnih programov, ki jih beležimo skozi celo obdobje obravnave.

Psihološki vidik pri zgodnji nevrorehabilitaciji

Predstavljena so izhodišča za psihološko obravnavo in jih le naštevamo. Za programsko in kvalitetno psihološko terapijo mora bolnik izpolnjevati sledeče pogoje:

- bolnik mora biti pri zavesti
- vitalne funkcije morajo biti stabilno urejene
- mora biti sposoben govorno komunicirati
- mora biti sposoben sodelovati leže in/ali obstati v vertikalnem položaju (sede ali stoje) najmanj eno učno uro.

Pri psihološki obdelavi gre za rehabilitacijo okvar, ki jih mora v zgodnjem obdobju razreševati logopedska terapija. Zato je za uspešno obnovo govora potrebna terapija tudi drugih funkcionalnih izpadov, ki pogosto spremljajo govorno motnjo. To so:

Kognitivne motnje (pozornost, spominske motnje, orientacija v času, prostoru in osebna orientacija, apraksija, perceptualni problemi in spacio-konstruktivne motnje).

Izvršilne motnje (zastavljanje cilja, planiranje, organizacija, lastna iniciativnost, samoocenjevanje in kontroliranje, reševanje spremenljivih zapletov).

Psihosocialne motnje - ki se nanašajo na osebna čustvena dogajanja in na medsebojne odnose (osebnostne spremembe, zmanjšana strpnost do nezadovoljnosti, vzdražljivost, emocionalna labilnost, nihanje razpoloženja, pomanjkanje zanimanja za druge in okolico, sebičnost, strah in potrtost, seksualna nezadržanost).

Izkušnje kažejo, da navedene spremembe niso edine, lahko bi jih našteli še več, a po možganski okvari jih navadno pri nekaterih bolnikih srečujemo več, pri drugih pa le nekatere od njih. Pogosto pa vidimo anksiozno in depresivno stanje, ki se s povrnitvijo zavesti in postopne osveščenosti razvijata prikrito. V teh primerih je psihološka terapija pomembna, zlasti v kasnejšem obdobju rehabilitacije.

V zgodnjem nevrorehabilitacijskem obdobju iščemo izhodišča, običajno z razgovorom ali celo s posameznimi psihološkimi testi. Nevro-psihološka terapija pa zahteva koncentrirano institucionalno obravnavo ali obravnavo na osnovi ambulantnih srečanj skozi daljše obdobje. V času hospitalizacije pa psihološko mnenje lahko pomaga pri terapiji, ki jo izvajajo medicinsko osebje, nevrofizioterapevt in logoped-defektolog.

Nevrofizioterapevtski vidik pri zgodnji nevrorehabilitaciji

Zaenkrat ne obstajajo enotno sprejeta načela, strategija in doktrina za rehabilitacijo (nenadno) nastalih možganskih okvar s funkcionalnimi izpadi. Zato je nujno, da je nevrofizioterapevtski pristop od vsega začetka vezan na timsko delo. Uveljavljeni pa so sledeči postopki:

- dnevni program se prilagaja bolnikovim potrebam in zmožnostim,
- skrb za najboljšo respiratorno sposobnost,
- skrb za pravilen položaj telesa v postelji v primeru nezavesti ali zožene zavesti,
- skrb za gibalne sposobnosti,
- preprečevanje kontraktur predvsem zaradi nastajajoče spastičnosti v mišicah,
- čimprejšnja vertikalizacija (dvigovanje glave, posedanje v postelji, ob njej, v vozičku in stoja s hojo),
- razširjen nevrofizioterpevtski program (hidroterapija, delovna terapija, okupacijska terapija in vaje splošne rekreativne narave).

Neugodni spremljevalci nevrofizioterapevtskih vaj so:

- "nujni medicinski dodatki" kot infuzija, nazogastrična sonda in urinski kateter,
- imobiliziran del telesa zaradi poškodbe,
- bolnikova nesposobnost razumevanja in komuniciranja,
- utrujenost,
- bolečine v gibalnem aparatu,
- morebitne prejšnje bolezni, predvsem kardio-pulmonalna nestabilnost,
- druge individualne posebnosti.

Pri vseh terapevtskih postopkih stremimo k temu, da delo opravljamo konstruktivno v pozitivno naravnanem vzdušju. Trudimo se, da se bolnik zaveda skupnega dela in sodeluje. Pomembno je, da razume, kaj se z njim dogaja in tako spozna napredek, ki nastaja le postopoma. Od njegovih kapacitet (pozornost, koncentracija, vzdržljivost in pozitivna naravnanost) je odvisen uspeh vsake posamezne in na koncu celotne terapije.

Vsako zdravstveno poslabšanje, na primer zaradi infekcije (pljučnica, znotrajlobanjsko vnetje – zaradi likvorske drenaže ali po poškodbi, druga stanja in prizadetosti vitalnih funkcij oziroma organskih enot) podaljšuje obdobje nevrorehabilitacije v hospitalnem obdobju in prehodno lahko pripelje do dodatnih okvar, ki jih moramo oskrbeti. Vse skupaj zato podaljšuje vlogo medicinske oskrbe in dobo celostne nevrorehabilitacije.

Zaradi okvar, ki niso samo fizične narave, se redno povezujemo z drugimi strokovnjaki tima ter sproti planiramo program. Pri kognitivnih okvarah je zaplet okrog motoričnega izpada še bolj izražen in zahteva posebne postopke. Ob tem upoštevamo starost - otrok ali odrasel bolnik. Koristijo nam ohranjene funkcionalne sposobnosti, ki si jih je posameznik pridobil v življenju pred možgansko okvaro. O tem izvemo od svojcev, o njih razpravljamo v timu in jih vzpostavimo, če je le možno in če bolnik sodeluje in razume.

Bistvo nevrofizioterapije je vzpostavljanje senzorno-lokomotorne sposobnosti. To storimo z vajami. Bolnikovo sodelovanje je dragoceno, četudi na začetku traja njegova zdržljivost le kratek čas – morda nekaj minut. Velik napredek je vertikalizacija, saj ta takoj poveča občutek prostora in horizonta. Sedeč položaj sprva omogočimo z bolnikovim pasivnim sodelovanjem. Aktivno sedenje dosežemo čez rob postelje z visečimi nogami. Z zadovoljivo kontrolo v sedečem položaju bolnika spravimo v naslonjač in končno na sedeči voziček. Ta korak pomeni premik vaj iz ležečega v sedeči položaj. To obdobje omogoči kratek izlet na oddelku in postopoma iz njega v druge terapevtske enote ali na sprehod v bolnišnični park.

Velik napredek pomeni bolnikova stoja, vendar do te stopnje potrebujemo ogromno potrpljenja vseh, ki sodelujejo. Korak in hoja potrebujeta pomoč. Za to so nam na voljo različne opore (okvir s koleščki, dokomolčne bergle). Sposobnost, da se bolnik izogne oviram na poti v naravnem okolju in zmogljivost, da premaguje stopnice pomeni visoko stopnjo dosežene terapije. Cilj terapije dosežemo takrat, ko bolnik sam obvlada hojo brez tuje pomoči. Vsaka stopnja v procesu samostojnega gibanja in hoje predstavlja oviro na zahtevni poti do izboljšanja bolnikovega življenja. Sedeč položaj omogoča lažje prehranjevanje, transfer iz postelje na voziček pomeni premik do toaletnih prostorov in hoja pomeni boljšo osebno higieno, saj se bolnik lahko tuširа in skopa v banji.

Tako kot vsak član tima mora nevrofizioterapevt napraviti svojo oceno bolnikovega stanja in to tudi evidentirati. Opraviti mora:

- *subjektivno oceno* (orientacija, komunikacija, psihosocialna anamneza in psihofizični status pred nastopom možganske okvare),
- *objektivno oceno* - kar je najvažnejše (status mišičnega tonusa, spastičnost, moč motorike, harmonična mišična interakcija, selektivnost gibalnih sposobnosti),
- *ravnotežje* – pri sedenju, stoji in med hojo,
- *transfer* – sposobnost menjanja položaja, premik iz postelje na voziček in nazaj v posteljo.

Na osnovi zaključkov sestavimo **individualni program,** ki mora biti realen in ne zahteven. Bolnikovih sposobnosti ne smemo preceniti, zato ne smemo dopustiti, da bi se soočal z neuspehom. Težave v odnosih terapevta in bolnika ter huda bolnikova psihofizična okvara lahko privedejo do anksioznosti in depresije, ki je ni lahko hitro odkriti. Cilji nevrofizioterapije izhajajo iz pridobljenih izkušenj. Naši napori so usmerjeni k temu, da:

- ohranimo optimalno pasivno gibljivost in preprečimo deformacije,
- ne smemo dopustiti abnormnih gibov in preprečimo razvoj takšnih gibanj,
- spodbujamo simetrijo in razvijamo pozornost za sredinsko črto kakor tudi prečenje te črte,
- vzpostavljamo senzorno prevzgojo,
- stremimo k boljši splošni aktivnosti,
- dosežemo čim večjo samostojnost,
- dosežemo premik telesne teže proti ohromeli strani telesa,
- vzpodbujamo obojestransko aktivnost udov,
- dosežemo aktivno sodelovanje pri terapiji in
- terapijo izvajamo stopenjsko ter vedno pričnemo z najbolj enostavnimi vajami.

Vaje so uspešnejše ob pozitivnem razpoloženju vseh navzočih. Ne smemo zanemariti ohromele strani, h kateri najprej pristopimo. Na ta način se bolnik lažje sprijazni s prizadeto stranjo in ob terapiji svoje telo začne sprejemati kot celoto.

Najbolj pogosti problemi med nevrorehabilitacijo so:

Abnormen mišični tonus
Okvara zgornjega motoričnega nevrona vodi v spastičnost mišic, ki jo s terapijo skušamo zmanjšati. Huda spastičnost omejuje gibanje, povzroči abnormno krajšanje mišičnih skupin, kar omejuje gibanje v sklepih. Hkrati se pojavi nepravilen položaj sklepov, to pa vodi v deformacijo. Najslabši izid je izguba funkcije v sklepih in s tem neuporabnost uda.

Boleč sindrom ramenskega sklepa
Bolnik ne sme ležati pravokotno na ramenskem sklepu na strani ohromelosti. Ta del moramo vedno podpirati pod lopatico tudi takrat, ko leži na boku. Pritisk na glavico humerusa lahko povzroči lokalno ishemijo, nastala mikrotravma pa povzroči bolečino. Enak zaplet nastane, če premikamo pasivnega bolnika po postelji navzgor brez podpore pod lopaticama. Naša prva skrb je torej, ko imamo popolnoma odvisnega bolnika, da zagotovimo pravilno in dobro podporo ramenskih področij. To mora vedeti vsak terapevt v timu.

Utrujenost
Možganska okvara povzroči izgubo fizične kondicije in generalizirano izčrpanost. Bolnikova sposobnost za terapijo je na začetku zelo omejena. Zato priporočamo kratkotrajne vaje, ki jih ponovimo dva do trikrat vsak dan.

Nerealna pričakovanja
Ni nujno, da je glavni namen terapije doseči bolnikovo samostojno hojo. V mnogih primerih to ni možno. Morda je za posameznega bolnika dovolj, če dosežemo le zadovoljiv sedeč položaj. Brez dvoma je pomemben vertikalni položaj, seveda brez ravnotežnih motenj. Sedeč položaj je stopnja v vertikalizaciji in v določenih primerih tako tudi ostane. Takrat je boljša respiratorna funkcija, boljša je drža glave in trupa in pri tem je pomemben prostorski občutek, ki ga bolnik zazna prek čutil, zlasti vida.

Nikoli ne smemo prezgodaj pričeti s hojo. Za to mora biti bolnik pripravljen fizično in psihično. Obvladati mora aktivne gibe v skočnem sklepu, kolenu in kolku. Fleksibilnost skočnega sklepa je nujna, če hoče dobro ali zadovoljivo postaviti nogo v fazo koraka in hoje. V proces hoje ne smemo nikoli vložiti prekomernega napora, če vidimo, da fizična okvara v nogi ne dopušča primernega giba. Prevelik napor lahko povzroči poslabšano spastičnost, kar je znak za nepravilno terapijo. Vaje za hojo pričnemo z bolnikom v postelji, torej leže, kasneje na telovadni blazini in sede v vozičku. Naša namera je, da bolnika čim prej vertikaliziramo, toda s hojo ne smemo hiteti, dokler zato niso izpolnjeni vsi psihofizični pogoji.

Vključevanje družinskega člana v terapijo

Akutna možganska okvara prizadene bolnika in njegovo družino. V bolnišnici upamo in pričakujemo, da bodo svojci čim prej sprejeli bolnikovo prizadetost. Kar pogosto se pokaže, da bi družina rada pomagala svojemu članu in naša naloga je, da ugotovimo, kdo iz družinskega kroga bi bil najbolj primeren za takšno pomoč. Lahko ga že zgodaj vključimo v terapevtski program, saj gre za različne načine, ko sorodnik veliko pripomore k ugodnemu vzdušju in razvoju dogodkov. Dotikanje in božanje bolnika je pomemben dražljaj. Če bolnik vidi in sliši, lahko nanj ugodno vplivajo fotografije iz domačega okolja ali glas njegovega najbližjega, ki ga spozna. Glasba kot terapevtska spodbuda je prav tako primerna, saj ugodno vpliva na slušno pot in spomin. Pri bolj zahtevni udeležbi mora svojec dobiti navodila, ki jasno določajo vrsto laične pomoči. Odgovornost za tako pomoč prevzemajo člani tima. Uspešnost terapije lahko po določenem času sproži možnost bolnikovega začasnega odpusta v domačo oskrbo, na primer čez vikend. To je namreč za bolnika pozitivna izkušnja, hkrati pa tudi izkušnja za svojce. Če dosežemo takšen nivo, sodimo, da je bolnik primeren za nadaljnjo terapijo v rehabilitacijskem centru, in takrat ga običajno odpustimo iz bolnišnice.

Za zaključek in razmislek

Zgodnja multidisciplinarna nevrorehabilitacija mora biti sestavni del hospitalne terapije, če gre za (hudo) možgansko okvaro z različnimi nevrološko - funkcionalnimi izpadi. Ob nujnem in primarnem medicinskem zdravljenju je multidisciplinaren nevrorehabilitacijski pristop za odpravo psihofizičnih motenj odraz optimalne pomoči, ki jo lahko nudimo najtežje prizadetim bolnikom v bolnišnici. Ker gre za celosten pristop, je možnost za uspešno terapijo velika. Ne moremo pa pričakovati, da bo po zaključeni rehabilitaciji psihofizično stanje bolnika enako kot je bilo pred možgansko okvaro. Ob tem moramo poudariti, da je takšen način zdravljenja možen le tam,

- kjer obstajata razumevanje in materialna osnova v okviru zdravstvene ustanove,
- in kjer je namen vsakega posameznega strokovnjaka v timu podrejen skupnemu cilju – delamo v prid bolniku.

Iz celotne vsebine povedanega lahko razumemo pomembnost zgodnje nevrorehabilitacije, hkrati pa razberemo posebnosti, ki jih s terapijo nudijo le strokovnjaki različnih profilov z dolgotrajnimi izkušnjami. Dejstvo je, da zgodnje nevrorehabilitracije ne izvajajo povsod po enakih merilih. Primer za to je terapija govorne motnje hkrati s terapijo ohromelih udov, ki je največkrat ne izvajajo skupaj. Stajnkova je učila in sama uporabljala pristop k celostni terapiji govora in ohromelih udov. Na osnovi normalnih anatomskih povezav, namreč pri funkcionalno ohranjeni ipsilateralni kortikospinalni progi, je zaključila, da lahko uporabimo

to povezavo pri "obujanju" ohromelosti na kontralateralni strani možganske okvare. Zato je uporabljala široko paleto senzornih stimulacij (glina, les, vata, voda itn.) v nameri, da je lahko kreirala sinaptično mrežo v kortiko-subkortikalnih strukturah, ki je prevzela "nadzor" nad s terapijo doseženim optimalnim gibanjem. Cela vrsta senzornih vzpodbud, uporabljenih na različne načine (statično in/ali dinamično trenje, negativen in pozitiven pritisk itn), so povzročale refleksno sinaptične aktivnosti na različnih možganskih področjih. Ta pa so, zaradi podobne motorične odzivnosti na dražljaj, povezana med seboj in tudi z izvršilnimi motoričnimi strukturami za ud. Uspešno vzpostavljen motorični gib v ohromelem udu je tvoril povezave še na nivoju govora, to pa je bilo zaznati tudi recipročno. Poprava govora je pripomogla k motoričnemu odzivu v prizadetem udu.

Šele pred nekaj leti so raziskave s pozitronsko emisijsko tomografijo - PET in funkcionalno magnetno resonanco pokazale, da je s posebno usmerjeno terapijo možno v možganih kreirati nove aktivnosti. Stajnkova je trdila, da je lahko v posebno hudih primerih govorne motnje kreirala novo govorno področje. Dosegla ga je v desni polovici velikih možganov, ker je bila prvotna okvara v dominantni polovici preobsežna. Takrat dokazov s PET še ni bilo. Danes je to že možno. Toda za takšno zvrst nevrorehabilitacije nimamo dovolj usposobljenih ljudi, ki bi bili hkrati prepričani, da je opisan globalen pristop k možganski okvari pravilen. Je pa nujno potrebno, da o tem razpravljamo in iščemo rešitve obstoječih strokovnih dilem.

George C. Marchall je dejal: The little acts which we actually accomplish are of more value than all the great deeds we plan to accomplish.

Literatura

1. M Stajnko, B Prosnik, M Lipovšek. Early neurorehabilitation. In: K.R.H. von Wild et al., Das schädelhirnverlezte Kind – Motorische Rehabilitation – Qualitätsmanagement. W. Zuckschwerdt Verlag München – Bern – Wien – New York, 1999;74 – 6.

2. M Lipovšek. Team work in early neurorehabiltation of patients with brain damage. In Neurologie & Rehabilitation. Die Zeitschrift für Neurologische Rehabilitation. Hamburg 17. – 20. 3. 1999;16.

3. M Stajnko Rogel, M Lipovšek. Introduction to the treatment of speech disorder and neurological abnormality. Bolletino della Societa Medico Chirurgica di Piacenza. 1989;13:210-3.

4. M Stajnko, M Lipovšek. Rehabilitation of Speech and Motor disability in the early period after Brain injury. Proceedings of the Symposium on Evaluation and Treatment of Severe Head Injury. Ed. Tine S Prevec. Ljubljana, Slovenia. Sept., 1992;73 – 6.

5. K Malia, A Brannagan. Brain Tree Training. Neurological training for carers and professionals. Cognitive Rehabilitation Workshop for Professinals. 1997, 1st update 2000, 2nd update 2004.

6. J Krump. Psychological aspects of early rehabilirarion. Lecture in the EMN Workshop on: Early Neurorehabilitation folowing acute brain disaster. Maribor, Slovenia, 29. – 31. March 2001.

7. R Štraser, T Horvat. Early neurorehabilitation after the head injury – Neurophysiotherapy. Lecture in the EMN Workshop on: Early Neurorehabilitation folowing acute brain disaster. Maribor, Slovenia, 29. – 31. March 2001.

Seznam avtorjev

Izr. prof. dr. Roman Bošnjak, dr.med., *KC Ljubljana, Klinični oddelek za nevrokirurgijo*

Doc. dr. Gorazd Bunc, dr.med., *UKC Maribor, Oddelek za nevrokirurgijo*

Božidar Casar, univ dipl. fiz., *Onkološki inštitut Ljubljana, Sektor za radioterapijo*

Doc. dr. Darko Chudy, dr.med., *KBC Dubrava, Zagreb*

Akad. prof. dr. Vinko V. Dolenc, dr. med., *Internacionalni inštitut za nevrokirurgijo in nevroraziskave, Ljubljana*

Igor J. Kocijančič, dr. med., *Internacionalni inštitut za nevrokirurgijo in nevroraziskave, Ljubljana*

Doc. dr. Marjan Koršič, dr.med., *KC Ljubljana, Klinični oddelek za nevrokirurgijo*

Matej Lipovšek, dr.med., *upokojen nevrokirurg*

Vojin Milojković, dr.med., *UKC Maribor, Oddelek za nevrokirurgijo*

Rado Pregelj, dr. med., *Internacionalni inštitut za nevrokirurgijo in nevroraziskave, Ljubljana*

Izr. prof. dr. Borut Prestor, dr.med., *KC Ljubljana, Klinični oddelek za nevrokirurgijo*

Janez Ravnik, dr.med., *UKC Maribor, Oddelek za nevrokirurgijo*

Mag. Uroš Smrdel, dr. med., *Onkološki inštitut Ljubljana, Sektor za radioterapijo*

Izr. prof. dr. Tadej Strojnik, dr.med., *UKC Maribor, Oddelek za nevrokirurgijo*

Doc. dr. Tomaž Šeruga, dr.med., *UKC Maribor, Oddelek za radiologijo*

Matjaž Voršič, dr.med., *UKC Maribor, Oddelek za nevrokirurgijo*

Izbrana poglavja iz nevrokirurgije

Tadej Strojnik (ur.): Izbrana poglavja iz nevrokirurgije. Maribor: Univerza v Mariboru, Medicinska fakulteta, 2010, 340 str.

Nevrokirurgija je v zadnjih desetletjih doživela velik razmah zaradi napredka na področju bazičnih nevroznanosti, kakor tudi razvoja novih tehnik zdravljenja. Urednik Tadej Strojnik v predgovoru navaja dejstvo, da se nevrokirurgija krepi kot samostojna stroka in je prav, da se na Medicinski fakulteti predava samostojno. Obilica novega znanja s tega področja, dostopna zlasti preko interneta, za študenta lahko predstavlja precejšnjo težavo. Zato pričujoči učbenik ponuja varen okvir, iz katerega lahko črpa in obenem na njem dograjuje svoja znanja. To je očitno bilo vodilo pri nastajanju te knjige.

Knjiga je prvi sodobni slovenski učbenik nevrokirurgije. Je plod sodelovanja predvsem strokovnjakov mariborske in ljubljanske medicinske fakultete. Avtorji so v 20 poglavjih predstavili sodobna znanja iz nevrokirurgije kot logično celoto. Tako sta Tadej Strojnik in Matej Lipovšek v prvem poglavju bralca nazorno seznanila s kratko zgodovino nevrokirurgije. Zame je bilo zanimivo, da so v 20. stoletju ponekod naključja pripeljala do razvoja nekaterih novih nevrokirurških diagnostičnih in terapevtskih tehnik. Hvale vredna je predstavitev začetka nevrokirurške dejavnosti v mariborski bolnišnici, ki segajo v leto 1972. Čeprav je dokaj samoumevno, da bralec ima določena znanja iz anatomije in fiziologije, je zelo koristna osvežitev snovi za področje možganov, kakor tudi funkcije centralnega in perifernega živčevja, kar je zelo jasno, pregledno in obenem strjeno podal Tadej Strojnik v drugem poglavju.

V tretjem poglavju nas Borut Prestor na pregleden način seznanja z operacijami in posegi v nevrokirurgiji. Opisani so različni pristopi do možganov, kar bo koristno branje za specializante in tudi specialiste nevroloških strok. Precej strjeno in kratko je predstavljeno nevrokirurško zdravljenje Parkinsonove bolezni, spastičnosti, nevrovaskularnih kompresijskih sindromov, problem bolečine ter indikacije za dekompresivno kraniektomijo. Poglavje o osnovah nevrotravmatologije, ki ga je napisal Tadej Strojnik, sem prebral v enem dahu. Strokovna vsebina in didaktično podajanje snovi je na visoki ravni. Vsebuje zanimive podatke o epidemiologiji, etiologiji in smrtnosti poškodb glave in možganov v Sloveniji in o pravilnem pristopu k temu problemu. Nazorno je podana patofiziologija zvišanja znotrajlobanjskega tlaka, nastanek in zapleti primarne in sekundarne poškodbe možganov, oskrba poškodovanca ter prevoz. Predstavljene so poškodbe glave, zlomi, epiduralni in subduralni hematom, znotrajmožganski hematom, obtolčenine možganov, možganski edem ter penetrantne poškodbe. Posebej podrobno je podana nevrokirurška obravnava in intenzivno zdravljenje hudih možganskih poškodb.

Poglavje o subarahnoidalnih krvavitvah in možganskih anevrizmah je plod dela Gorazda Bunca, Matjaža Voršiča in Vojina Milojkovića. Čeprav je snov podana strokovno verodostojno in pregledno, ugotavljam kar nekaj jezikovnih in stilskih spodrsljajev. Menim tudi, da bo za študenta moteče, da pod slikami patološka sprememba ni opisana bolj natančno in označena s puščico. Avtorji poglavja o velikih in gigantskih anevrizmah možganskega ožilja so Vinko V. Dolenc, Igor J. Kocjančič in Rado Pregelj. Napisano je na visoki strokovni ravni, zlasti mikrokirurška tehnika na različnih lokalizacijah, in je gotovo najbolj primerno branje za specialiste in specializante nevrokirurgije. Ob tem želim posebej izpostaviti originalni prispevek prof. Dolenca v zvezi s pristopom do anevrizem na vrhu arterije bazilaris. Poglavje o interventni nevroradiologiji je napisal mariborski interventni radiolog Tomaž Šeruga. Vsebuje bistvene informacije o endovaskularnem zdravljenju možganskih anevrizem, arteriovenoznih malformacij ter o perkutani vertebroplastiji. Tehnika posegov je predstavljena detajlno in jasno.

V obsežnem poglavju o osnovah nevroonkologije je Tadej Strojnik na pregleden didaktični način predstavil epidemiologijo, razvrstitev in biologijo tumorjev osrednjega živčevja.

Zanimivo je branje o bioloških markerjih možganskih tumorjev ter o nevrobiologiji matičnih celic. Snov o kliničnih vidikih tumorjev osrednjega živčevja je podana strjeno in z občutkom za mero. Diagnostični postopki, obravnavanje bolnika, zdravljenje in razvoj bolezni so opredeljeni posebej za tumorje nevroepitelijskega tkiva, tumorje možganskih in hrbteničnih živcev, tumorje mening, limfome in hemopoetične novotvorbe, tumorje zarodnih celic, ciste, tumorje selarnega področja, zasevke v možgane in fakomatoze.

Zdravljenje znotrajlobanjskih benignih tumorjev pogosto združuje mikrokirurško resekcijo z dodatnimi načini zdravljenja. Svoje izkušnje in priporočila v zvezi z zdravljenjem tumorjev hipofize, kraniofaringeomov, meningeomov, osrednjega dela lobanjskega dna, hordomov in hondrosarkomov, trigeminalnih nevrinomov, nevrinomov v pontocerebelarnem kotu, optičnih gliomov, pilocitnih astrocitomov hipotalamusa ter glioblastoma multiforme so zapisali Vinko V. Dolenc, Igor J. Kocjančič in Rado Pregelj. Gre za kratko, strjeno poglavje, ki se opira na svetovno uveljavljene prispevke prof. Dolenca, navedene v literaturi.

Marjan Koršič je pregledno orisal razvojne nepravilnosti osrednjega živčevja. Posebej se je osredotočil na kraniosinostozo, encefalokelo, Arnold-Chiarijev sindrom, Dandy-Walkerjev sindrom, mielomeningokelo, diastematomielijo in hidrocefalus. Sledi dobro napisano poglavje o okužbah v živčnem sistemu, ki ga je pripravil Gorazd Bunc. Zajema okužbe ran, meningitis kot zaplet po nevrokirurških posegih, subduralni in epiduralni empiem, možganski in spinalni absces, pooperativni discitis, okužbe drenažnih sistemov, nevrološke manifestacije aidsa in

lymske bolezni ter parazitne in glivične okužbe osrednjega živčnega sistema. Pregledno in všečno sta Gorazd Bunc in Matjaž Voršič napisala poglavje o degenerativnih boleznih hrbtenice. Enako velja za razširjen prikaz bolezni in poškodb hrbtenice, ki sta ga podala Tadej Strojnik in Janez Ravnik. Snov se bere tekoče, ker je napisana v skladu z dobro klinično prakso. To velja predvsem za opis obravnave poškodb na terenu, prevoz, sprejem v bolnišnico in zdravljenje.

Mogoče je nekoliko nenavadno, da nam je Tadej Strojnik nekatere miniinvazivne tehnike zdravljenja predstavil v zaključnem delu učbenika. Gotovo je temu razlog, da gre za nove tehnike, ki so v stalnem razvoju, in sicer stereotaksijo, nevroendoskopijo, nevronavigacijo, nevromodulacijo in vgraditev posebne črpalke za intratekalno dovajanje zdravil. Podrobno predstavitev in praktično uporabo teh metod zdravljenja beremo kot napet futuristični roman. Indikacije za te posege slonijo, poleg literature, na lastnih izkušnjah avtorja.

V posebnem poglavju v zvezi s stereotaktično radiokirurgijo nam je Darko Chudy predstavil tehnično plat, klinično uporabo, indikacije, prednosti in pomanjkljivosti gama noža. Podobno predstavitev linearnega pospeševalnika sta nazorno podala Božidar Casar in Uroš Smrdel. V zaključnem delu učbenika nas

je Roman Bošnjak na privlačen način seznanil s poškodbami perifernih živcev. Nazorno je prikazana, z vključitvijo poučnih slik, klasifikacija poškodb perifernega živčevja, prepoznava poškodb s klinično in elektrofiziološko preiskavo ter kirurški pristop zdravljenja. V tem delu učbenika je za klinično prakso zelo uporabno poglavje o možganski krvavitvi, ki ga je spisal Tadej Strojnik. Na didaktičen način je podana epidemiologija, etiologija in klinična slika nastanka intracerebralnega hematoma. Natančno so predstavljena priporočila o odločanju med konzervativnim in operativnim zdravljenjem ter najbolj primeren čas za operacijo.

Resnično se me je dotaknilo zadnje poglavje o nevrorehabilitaciji, ki ga je napisal Matej Lipovšek, pionir mariborske nevrokirurgije. Brez odvečnega besedičenja so podani poudarki na zgodnjem začetku nevrorehabilitacije, celotnem pristopu, ki se zrcali v timskem delu in individualnem prilagajanju rehabilitacije po meri bolnikove sposobnosti. Posebej je podčrtana pomembnost zgodnje rehabilitacije govora. V zvezi z logopedsko terapijo in nevrofiziologijo je poudarjena zahteva o evidentiranju postopkov in napredka zdravljenja v obliki dnevnika. Marsikdo od bralcev bo prepoznal praktične probleme, ki izhajajo iz bolnikove utrujenosti, nerealnih pričakovanj zdravljenja in vključevanja družinskega člana v terapijo.

V celoti gledano je knjiga napisana privlačno, pregledno, z občutkom za didaktični način podajanja snovi, brez odvečnega razpravljanja. Je tudi na ustrezni strokovni ravni. Zlasti mi je bilo všeč, da so nazorno opredeljeni kriteriji, na osnovi katerih se odločamo za nevrokirurško zdravljenje, kakor tudi jasno podana prognoza po različnih tovrstnih posegih. Hvalevredna sta tudi prikaz dragocenih lastnih izkušenj in citiranje domačih avtorjev. Učbenik je napisan z mislijo na študente medicine, specialiste nevrokirurških strok in tudi za zdravnike drugih specialnosti. Zato bo, po nakladi 500 izvodov, verjetno kmalu potreben ponatis.

Kazimir Miksić